This is a digital copy of a book that was preserved for generations on library shelves before it was carefully scanned by Google as part of a project to make the world's books discoverable online.

It has survived long enough for the copyright to expire and the book to enter the public domain. A public domain book is one that was never subject to copyright or whose legal copyright term has expired. Whether a book is in the public domain may vary country to country. Public domain books are our gateways to the past, representing a wealth of history, culture and knowledge that's often difficult to discover.

Marks, notations and other marginalia present in the original volume will appear in this file - a reminder of this book's long journey from the publisher to a library and finally to you.

Usage guidelines

Google is proud to partner with libraries to digitize public domain materials and make them widely accessible. Public domain books belong to the public and we are merely their custodians. Nevertheless, this work is expensive, so in order to keep providing this resource, we have taken steps to prevent abuse by commercial parties, including placing technical restrictions on automated querying.

We also ask that you:

+ *Make non-commercial use of the files* We designed Google Book Search for use by individuals, and we request that you use these files for personal, non-commercial purposes.

+ *Refrain from automated querying* Do not send automated queries of any sort to Google's system: If you are conducting research on machine translation, optical character recognition or other areas where access to a large amount of text is helpful, please contact us. We encourage the use of public domain materials for these purposes and may be able to help.

+ *Maintain attribution* The Google "watermark" you see on each file is essential for informing people about this project and helping them find additional materials through Google Book Search. Please do not remove it.

+ *Keep it legal* Whatever your use, remember that you are responsible for ensuring that what you are doing is legal. Do not assume that just because we believe a book is in the public domain for users in the United States, that the work is also in the public domain for users in other countries. Whether a book is still in copyright varies from country to country, and we can't offer guidance on whether any specific use of any specific book is allowed. Please do not assume that a book's appearance in Google Book Search means it can be used in any manner anywhere in the world. Copyright infringement liability can be quite severe.

About Google Book Search

Google's mission is to organize the world's information and to make it universally accessible and useful. Google Book Search helps readers discover the world's books while helping authors and publishers reach new audiences. You can search through the full text of this book on the web at `http://books.google.com/`

LANE MEDICAL LIBRARY STANFORD
2 45 0019 7365

LANE
MEDICAL

LIBRARY

Gift
Dr. Oscar J. Mayer.



Virchow. Geschwülste. Bd. III.

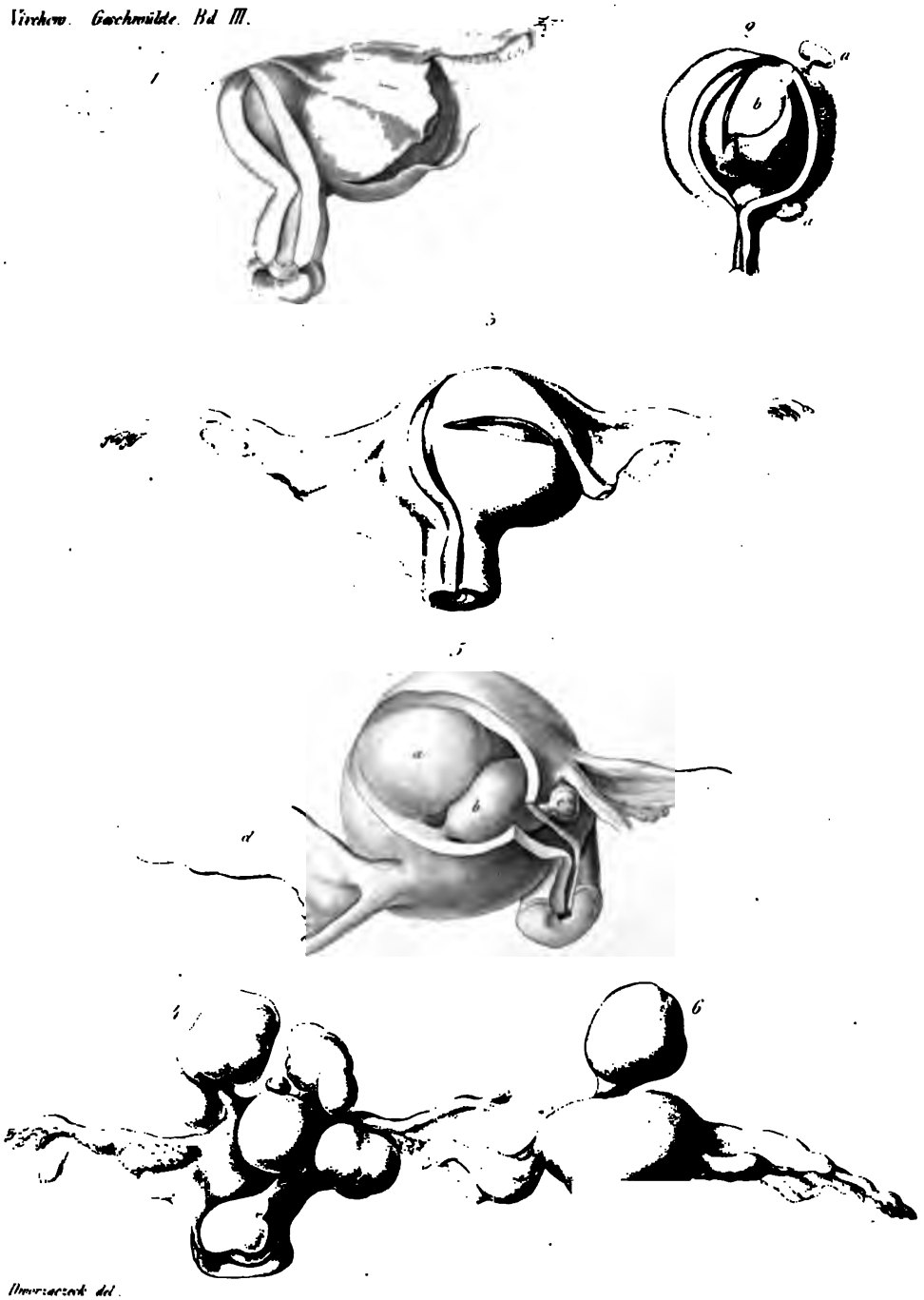

Dworzaczek del.



Die

krankhaften Geschwülste.

Dreissig Vorlesungen,

gehalten

während des Wintersemesters 1862—1863 an der Universität zu Berlin

von

Rudolf Virchow,

ord. öff. Professor der pathologischen Anatomie, der allgemeinen Pathologie und Therapie, Director des pathologischen Institutes, dirigirendem Arzte an der Charité und Mitgliede der wissenschaftlichen Deputation für das Medicinalwesen.

Dritter Band. Erste Hälfte.

Strumen, Myome, Neurome, Angiome.

Hierzu ein Titelkupfer.

LAKE L

13
31
67

Zweiundzwanzigste Vorlesung.

25. Februar 1863.

Strumen.

Struma im älteren und im neueren Sinne. Beziehung zur Schilddrüse. Trennung der Struma von anderen Geschwülsten der Schilddrüse.

1) Der Kropf, Struma thyreoidea, Bronchocele, Guttur (Goître), Botium s. Bocius, Thyrophraxie. Grundform des Kropfes. Struma lymphatica s. colloides (Honigkropf): Beschaffenheit der Colloidsubstanz, albuminöse Natur, Proteid, künstliche Erzeugung der Gallertkörper. Vorkommen der Gallerte ohne Kropfbildung. Structur der Schilddrüse. Bildung der Gallerte: Exsudation, Colloidmetamorphose der Zellen, hyaline Umbildung, Concretion. Struma hypertrophica s. hyperplastica (glandulosa, follicularis, parenchymatosa), Drüsenkropf: Entwickelung der Drüse, Abweichungen derselben, Processus pyramidalis, accessorische Lappen: Nebenkröpfe, Str. accessoriae. Gang der hyperplastischen Bildung. Gleichmässige und knotige (lappige) Form der Geschwulst. Vorwiegen der einzelnen Bestandtheile der Drüse: Str. follicularis mollis, eingekapselte Varietät (Str. cystica parenchymatosa); Str. fibrosa, Faserkropf, Scirrhus; Str. vasculosa, Gefässkropf, Unterschied derselben von vasculären Schwellungen, Str. aneurysmatica und varicosa, Blutungen. Str. amyloides, Wachskropf. Str. gelatinosa (lymphatica, colloides), Gallertkropf: blasige und radiäre Form. Str. cystica, Balgkropf; Entstehung der Cysten, Inhalt derselben, Confluenz, secundäre Absonderung, Riesenkröpfe. Str. flatuosa s. ventosa, Luftkropf; Tracheocele, Laryngocele ventricularis. Str. prolifera: Verwechselung. Str. hydatidosa: Echinococcus. — Ausgänge: Resolution, Heilmittel. Verkalkung und Verknöcherung: Str. ossea an fibrösen, amyloiden und cystischen Formen. — Der Kropf bei Thieren. — Die Strumose als activer und irritativer Bildungsvorgang. Struma inflammatoria und Thyreoiditis: chronische und acute Formen. Der acute epidemische Kropf. — Pathologische Bedeutung des Kropfes: Druckerscheinungen, Tracheostenose; der substernale und submaxillare Kropf; Asphyxie. Perforativer Balgkropf. Uebergang in bösartige Formen: Struma carcinomatosa et sarcomatosa. — Aetiologie: Prädisposition (Geschlecht, Alter, anatomische Entwickelung der Schilddrüse, Erblichkeit). Der congenitale Kropf. Endemisches und sporadisches Vorkommen. Beziehung zu anderen Krankheiten (Skrofeln, Tuberkeln und Phthise; Rachitis; Intermittens; Cretinismus). Struma exophthalmica (Glotzaugenkachexie, Basedow'sche oder Graves'sche Krankheit). — Die operative Behandlung

2) Hyperplasie und Gallertbildung an der Hypophysis cerebri.

3) Struma suprarenalis.

4) Hygroma colli, sacrale etc. Cystennieren.

17306

Wir haben von den in der zuletzt besprochenen Abtheilung erwähnten Geschwülsten noch die Strumen zu besprechen. Wie ich schon das letzte Mal (Bd. II. S. 560) hervorhob, so ist der Name der Struma, der früher sich auf alle möglichen Drüsen-Anschwellungen, namentlich des Halses, bezog, und selbst für die letztere Gegend mindestens alles das bedeutete, was man wohl in Deutschland hier und da unter dem Namen des Satt- oder Bläh-halses zusammengefasst hat, in der neuesten Zeit mehr und mehr auf die speciellen Geschwülste der Schilddrüse beschränkt worden*). Ja man hat den Namen der Struma für jede Art von Anschwellung, die an der Schilddrüse oder in ihrer nächsten Umgebung stattfand, in Anwendung gebracht, und alle möglichen Geschwülste ganz bekannter Art mit diesem Namen belegt, wenn sie eben nur an der Schilddrüse vorkamen. Man sprach von einer Struma carcinomatosa oder sarcomatosa, als ob Struma schlechthin Anschwellung der Schilddrüse bedeute. Diese Art der Bezeichnung, welche in der Sarcocele eine gewisse Parallele findet, ist ganz unpassend. Für die Anschwellung eines Organs überhaupt einen besonderen Namen aufzustellen, haben wir keinen Grund. Soll der Name Struma eine concrete Bedeutung haben, so kann er sie nur haben, wenn wir ihn zunächst auf jene Geschwulst beschränken, welche man in den einzelnen Sprachen im engeren Sinne als Kropf, Gozzo, Goître**) etc. bezeichnet, und ihn sodann nur auf solche Geschwülste anderer Organe ausdehnen, welche eine analoge Entwickelung haben.

Für den Kropf findet sich hier und da im griechischen Alterthum***) der Name Bronchocele, von dem Paulus von Aegina†) angiebt, dass er auf zwei verschiedene Arten von Geschwülsten angewendet werde, von denen die eine steatodes, die andere eurysmatodes sei. Die lateinischen Schriftsteller halfen

---

*) In Italien hatte sich gerade umgekehrt der Gebrauch geltend gemacht, weiche Geschwülste der Hoden Strumen zu nennen. (Giehrl in Textor's Neuem Chiron. Bd. I. S. 273.)

**) Der sowohl im Französischen, als Englischen gebräuchliche Ausdruck Goître stammt von Guttur her. Altfranzösisch heisst er Gouêtre oder Goëtre.

***) Galenus. Finit. med.: Bronchocele tumor est gutturi adnascens. cf. De compos. medic. per genera Lib. VI. cap. 14.

†) Paul. Aegin. Lib. VI. cap. 38.

sich meist mit dem Ausdruck des Guttur tumidum s. turgidum*), und wenigstens in der späteren Latinität**) bedeutet gutturosus geradezu kröpfig. Strumosus hat dagegen stets eine andere Bedeutung***). Celsus gebraucht nur das Wort Bronchocele in dem Sinne von Kropf†), jedoch ohne strenge Begrenzung. Ziemlich unerwartet tritt dann bei den Salernitanern††) der Name Botium oder Bocius auf, dessen Erklärung sehr zweifelhaft ist. Riolan†††) unterscheidet die Bronchocele (Hernia gutturis) als eine steatomatöse Geschwulst sehr bestimmt von den Strumae s. Scrophulae. Später dagegen verwischen sich die Grenzen und Freind*†) nennt die Bronchocele geradezu eine Art von Struma. Jedenfalls sind in Savoyen die Ausdrücke Strumositas und Strumosus schon im 16. Jahrhundert für Kropfzustände in allgemeinerem Gebrauche gewesen**†), und sicherlich ist bei Fabricius Hildanus***†) das Wort Struma in diesem Sinne zu nehmen. So kam es dann, dass schliesslich Kortum die Struma einzig und allein auf die Schilddrüsengeschwulst beschränkte. Indess entstanden auch hier noch wieder Streitigkeiten, indem Einzelne als den eigentlichen Sitz des Kropfes das Zellgewebe ausserhalb der Schilddrüse ansahen, bis endlich Hausleutner*††) ihn in der Drüse selbst feststellte. Nur Albers**††) hat den Versuch gemacht, innerhalb der Drüse zwei verschiedene Grundformen zu unterscheiden, von denen die eine

---

*) Juvenal. Satyr. XIII. 162. Vitruv. VIII. 3. 20. Plinius. Hist. natur. Lib. XI. 68. Guttur homini tantum et suibus intumescit, aquarum quae potantur plerumque vitio.

**) Virchow. Gesammelte Abhandl. S. 934.

***) Mund. Merillius. Obs. VI. 23. Neap. 1720. I. p. 219.

†) Celsus. Med. Lib. VII. cap. 18.

††) de Renzi. Collect. salernit. T. II. p. 463, 599, 602. Botium quidem est apostema quod fit in gutture sive tumor qui alio nomine dicitur gutturositas. Nach de Renzi führt der Kropf im Italienischen ausser dem gewöhnlichen Namen Gozzo auch noch den von Bozzolo und im heutigen salernitanischen Patois Vozza oder Vozzola.

†††) Joann. Riolani. Opera omnia. Paris. 1610. p. 632.

*†) Morgagni. De sedibus et causis morbor. Epist. L. art. 30.

**†) Foderé (Essai sur le goitre et le crétinage. Turin. 1792. p. 63, 71) citirt einige Stellen aus Guill. Paradin (Chronique de Savoie. Lyon. 1561. p. 20, 21), wo strumositez et grosses gorges, femme strumeuse à gros gousier gebraucht ist.

***†) Guil. Fabricius Hildanus. Observ. et curat. chirurg. Cent. III. Oppenh. 1614. p. 157, 160. Obs. 34 et 35.

*††) Hausleutner. Horn's Archiv. 1810. Bd. X. S. 7.

**††) Albers. Erläuterungen zu dem Atlas der pathol. Anatomie. Bonn. 1839. Abth. II. S. 302.

von der bindegewebigen Kapsel, die andere von der Drüsensubstanz selbst ausgehen sollte. Jedoch auch diese Trennung ist unzulässig. Das Bindegewebe der Drüse ist nicht selten zugleich mit der Drüsensubstanz verändert, und insofern kann man mit Alibert*), der den Kropf Thyrophraxie nennt, eine einfache und eine zusammengesetzte Form von einander trennen, allein es ist unrichtig, wenn bei der letzteren aus dem Bindegewebe selbst allerlei Cysten u. dgl. hervorgehen sollen.

In Beziehung auf den eigentlichen Kropf hat man längere Zeit hindurch an der Meinung festgehalten, dass er eine gewisse Reihe von besonderen Species (Struma lymphatica, cystica, ossea u. s. w.) umfasse, die sich unabhängig von einander ausbilden könnten. Das ist ebenfalls ein Irrthum. Alle diese sogenannten Species sind nichts anderes als verschiedene Entwickelungsweisen einer im Wesentlichen identischen Bildung, sie entsprechen also zum grossen Theil verschiedenen Formen der Ausgänge, der Metamorphosen, und sie können sich daher unter einander in derselben grösseren Geschwulst combiniren, wodurch manchmal eine sehr grosse und auffällige Mannichfaltigkeit in der Zusammensetzung entsteht.

Was nun die eigentliche Grundfom angeht, so hat darüber noch in der neueren Zeit mancher Streit bestanden. Von Manchen ist die Meinung festgehalten worden, dass die von Walther**) mit dem Namen der Struma lymphatica bezeichnete Art die regelmässige Grundform bilde. Dieselbe hat den Namen lymphatica erhalten, weil man annahm, dass sie durch die Absetzung von plastischer Lymphe in die Schilddrüse entstehe, dass sie also eine wesentlich exsudative Schwellung darstelle. Späterhin hat man allerdings diese Vorstellung aufgegeben, insofern die Substanz, welche man vorfand, häufig eine ganz ungewöhnliche Festigkeit besitzt, und man hat daher die ganze Entwickelung als eine von den exsudativen Formen verschiedene specifische Bildung hingestellt. Ich will nun zunächst bemerken, dass die Substanz, um die es sich hier handelt, sich gewöhnlich als eine gallertartige Masse darstellt, welche bald in ganz kleinen,

---

*) Alibert. Nosologie naturelle. Paris. 1838. p. 464.

**) Ph. Fr. v. Walther. Neue Heilart des Kropfes. Sulzbach. 1817. S. 12.

mit blossem Auge eben noch sichtbaren Körnern, bald in grossen, kirschkorn- bis haselnussgrossen Klumpen vorkommt, und in Beziehung sowohl auf Consistenz, als auch auf Aussehen und Färbung eine nicht geringe Aehnlichkeit mit halb geronnenem Tischlerleim, Colla, darbietet. Man hat daher die Laennec'sche Bezeichnung des Colloids*) auch auf sie angewendet, und die Geschwulst als Schilddrüsen-Colloid, Struma colloides benannt.

Dieses sogenannte Colloid ist eine durchscheinende, gelbliche oder blassgraue, manchmal sogar fast vollkommen farblose, etwas zähe und klebrige, gallertige Substanz, die sich zwischen den Fingern in der Regel ziemlich leicht zerdrücken lässt, und die häufig zuerst in Form von ganz kleinen, hellen Körnern auftritt. Sie ist mikroskopisch entweder ganz amorph und homogen, oder amorph und leicht körnig, jedoch schliesst sie zuweilen zellige oder kernige Gebilde ein. Es ist aber unrecht, wenn man sie einfach den leimartigen Stoffen annähert oder wenn man ihr eine ganz besondere Stellung einräumen will; vielmehr lassen sich die Gallertmassen, die hier vorkommen, in zwei ganz bestimmte Modificationen zerlegen**). Zuweilen findet man solche, welche sich in viel Wasser auflösen und welche in dieser Lösung sich vollständig wie eine alkalische Albuminlösung verhalten. Dies sind die von Kohlrausch***) als Proteide bezeichneten Körper. Andere dagegen sind in Wasser nicht völlig auflöslich, sondern widerstehen mehr oder weniger sowohl der Wirkung des kalten wie des warmen Wassers, lösen sich auch beim Kochen nicht auf, trüben sich vielmehr in höherer Temperatur, werden durch Alkohol ganz fest, lösen sich beim Kochen selbst in Essigsäure und schwacher Salzsäure nicht vollständig, werden jedoch durch letztere violett. Sowohl diese unlöslichen, als die löslichen Körper entsprechen gewissen Albuminatformen, wie wir sie künstlich darstellen können, wenn wir in eine Flüssigkeit, welche Natronalbuminat, d. h. Eiweiss, welches durch kaustisches oder kohlensaures Natron gelöst ist, grosse Salzmengen einbringen. Auf

*) Jul. Vogel. Icones hist. path. Lips. 1843. p. 119. Rokitansky. Handb. der path. Anat. Wien. 1846. Bd. I. S. 304. Schrant. Over de goed- en kwaadaardige gezwellen. Amst. 1851. Bl. 270.

**) Virchow. Archiv. 1854. Bd. VI. S. 580.

***) Kohlrausch. Müller's Archiv. 1853. S. 145.

letztere Weise kann man Gallertkörper erzeugen, welche vollständig übereinstimmen mit den Massen, die hier natürlich vorkommen. Der Gehalt der künstlichen Mischung an Natron und Salzen (Chlornatrium, schwefelsaurer Magnesia, schwefelsaurem Kali u. s. w.), die Dauer der Einwirkung derselben auf das Eiweiss, die Temperatur entscheiden darüber, ob lösliche oder unlösliche Modificationen entstehen. Ich habe die schönsten unlöslichen Colloidkörner erzeugt, indem ich Pferde-Serum mit trockenem Kochsalz mischte, nach einiger Zeit filtrirte und dann concentrirte Natronlauge in die Flüssigkeit tropfen liess*).

In gleicher Weise findet sich im natürlichen Vorkommen in der Schilddrüse eine lösliche und eine unlösliche Form von Gallerte. Erwägt man, dass in der Drüse eine Flüssigkeit vorhanden ist, die reich an Eiweiss, Natron und Kochsalz ist, so kann man nicht daran zweifeln, dass die erwähnten arteficiellen Verhältnisse damit vollständig übereinstimmen, und dass aus dem Gemisch von Eiweiss, Natron und Kochsalz die gallertigen Albuminatkörper der Schilddrüse entstehen**). Es handelt sich also weder um ein blosses Exsudat, noch um eine ganz besondere Substanz, sondern um einen eigenthümlichen Zustand des Albumins, der am zweckmässigsten nach dem Aussehen, welches die Körner darbieten, als ein Gallertzustand bezeichnet wird. Nennen wir daher diese Veränderung der Drüse, welche Hasse***) als die honigartige Degeneration unterschied, einfach Struma gelatinosa, Gallertkropf.

Nun ist es aber ein Irrthum, wenn man annimmt, dass dieses der regelmässige Anfangszustand wäre und dass jeder Kropf von einer solchen Gallertbildung ausgehen müsse. Im Gegentheil ist die Gallertbildung kein nothwendiger Zubehör der Struma; Gallertkörper können sogar in sehr grosser Ausdehnung vorkommen, ohne dass eine Struma im engeren Sinne des Worts vorhanden ist. Selbst bei kleinen Schilddrüsen, die nichts weniger als geschwollen sind, findet man namentlich bei Erwachsenen sehr häufig kleinere oder grössere Quantitäten von dieser Gallertmasse. Werden die Quantitäten reichlicher, dann entsteht allerdings eine

*) Virchow a. a. O. S. 578.
**) Ebendas. S. 577, 580.
***) Hasse. Anatomische Beschreibung der Circulations- u. Respirations-Organe. Leipz. 1841. S. 522.

leichte, gleichmässige Vergrösserung der Drüse, die man aber kaum unter dem Namen eines Tumors führen kann; es entsteht etwas, was auf dem Durchschnitt am meisten Aehnlichkeit mit einer feinkörnigen, melicerisartigen Masse hat, eine gelbliche, durchscheinende Substanz, die zuweilen wirklich eine honigartige Beschaffenheit darbietet.

Eine solche Gallert-Infiltration kommt überdies nicht blos an der Schilddrüse des Menschen vor, sondern findet sich auch häufig bei Thieren, ohne dass man von Struma sprechen kann*). Jedesmal liegen dabei diese Gallertmassen in den präexistirenden Follikeln der Drüse; sie sind nicht frei, sondern eingeschlossen im Innern der Follikel, und je mehr sich von dieser Gallertmasse aufhäuft, um so grösser werden die Follikel, um so mehr dehnen sie sich aus und um so mehr entsteht eine gleichmässige Schwellung.

Das gewöhnliche Structurverhältniss der Drüse ist bekanntlich so, dass inmitten eines bindegewebigen Gerüstes, welches in gewissen Richtungen grössere Abtheilungen, Septa bildet, sich Läppchen und in diesen wieder kleinere Abtheilungen oder Körner finden, welche auch wieder durch Bindegewebszüge abgegrenzt werden, und welche ihrerseits aus einer gewissen Zahl von kleinen Säckchen bestehen, den sogenannten Follikeln, zwischen denen eine geringe, vom blossen Auge nur schwer erkennbare Masse von weichem interstitiellem Bindegewebe sich fortsetzt. Wir haben also dreierlei Septa: grössere, welche ganze Läppchen scheiden, kleinere, welche die Körner umgeben, und kleinste, welche die Follikel trennen. Durch alle Septa verlaufen Gefässe, grössere und kleinere, die sich verästeln, und die auch noch um die Follikel herum ein ziemlich dichtes Capillarnetz bilden. Die Follikel, welche die letzten Abschnitte bilden, werden gewöhnlich als runde Blasen beschrieben und abgebildet, indess finde ich, dass die scheinbaren Blasen vielfach unter einander zusammenhängen und verästelte, blasige Auswüchse oder Fortsätze besitzen, welche jedoch selten in einer Ebene liegen und daher je nach der Richtung des Schnittes bald als isolirte, bald als verbundene,

*) Ecker. Icones physiol. Leipz. 1851. Taf. VI. Fig. I. *A*. Leydig. Beiträge zur mikroskopischen Anatomie und Entwickelungsgeschichte der Rochen u. Haie. Leipz. 1852. S. 73. Lehrbuch der Histologie des Menschen u. der Thiere. Frankf. 1857. S. 376. Fig. 199.

runde, ovale oder längliche Gebilde von sehr verschiedener Grösse erscheinen. Die einzelnen Körner oder Läppchen sind daher mehr als Systeme verästelter und blasig ausgestülpter Follikel, nicht als blosse Aggregate getrennter Blasen anzusehen. Jeder Follikel besitzt eine structurlose Membran, ausserhalb welcher die eigentliche bindegewebige Masse und die Gefässe liegen, und in deren Innern eine gewisse grössere oder kleinere Zahl von kernhaltigen Rundzellen enthalten ist. Häufig sieht man auch freie Kerne; indess sind diese wohl aus zelligen Theilen frei geworden. Früher glaubte man, diese Zellen bildeten ein Epithel der Follikel; allein wenn man normale Follikel nimmt, so sieht man sie ganz und gar mit Zellen gefüllt; es ist keine epitheliale Bekleidung, sondern eine Ausfüllungsmasse; die Zellen liegen durch die ganze Dicke des Follikels hindurch, und stimmen in Bau und Grösse am meisten mit den Zellen der Lymphdrüsen überein.

Nicht selten vergrössern sich die Follikel in der Art, dass zunächst die Masse der in ihnen enthaltenen Zellen zunimmt und dann im Innern der einzelnen blasigen Ausstülpungen mit klebriger Flüssigkeit gefüllte Höhlen entstehen. Wahrscheinlich bilden sich diese durch die sofort zu erwähnende Bildung hyaliner Eiweisstropfen. Werden die Höhlen grösser, so zeigen sich nicht selten Krystalle von oxalsaurem Kalk*), theils als einfache Octaeder, theils als gerade, vierseitige Säulen mit octaedrischer Endabstumpfung. Innerhalb der Flüssigkeit beginnt später die Gallertbildung in Form homogener Kugeln, die zuweilen sehr regelmässig zu je einer in einer Blase enthalten sind**). Unter diesen Verhältnissen bildet sich allerdings eine Art von epithelialem Belag, indem im Mittelpunkt der Blasen sich eben die Flüssigkeit ausscheidet, und die Gallerte entsteht in Form entweder von einer einzigen Masse, die den ganzen inneren Raum füllt, oder von mehreren kleineren Kugeln, die getrennt von einander liegen. Die Zellen werden dadurch mehr und mehr an die Peripherie gedrängt und bilden zuletzt eine einfache Lage an der Follikelwand.

Was nun die Abscheidung dieser Gallertkörper anlangt, so haben einzelne neuere Untersucher***) an der alten Auffassung

*) Daake. Zeitschr. f. rat. Med. 1865. Dritte Reihe. Bd. XXIII. S. 3. Taf. I. *B.* Fig. 2.

**) Kohlrausch a. a. O. S. 145. Taf. IV. Fig. 2.

***) Wedl. Grundzüge der path. Histologie. Wien. 1854. S. 286. Bruch. Zeitschr. f. rat. Med. 1849. Bd. VIII. S. 106. Taf. VI. Fig. VI.

von der exsudativen Natur derselben festgehalten. Dagegen hat eine ganze Reihe von Beobachtern*) die Meinung gehabt, es seien das selbst metamorphosirte Zellen; es gebe eine besondere Colloidmetamorphose**) der Zellen, wodurch einzelne Zellen in solche Gallertkörner verwandelt würden. Das ist, wie ich glaube, ein Irrthum, der dadurch bedingt ist, dass man in der Flüssigkeit, die sich aus solchen Follikeln herauspressen lässt, oft zellige Theile sieht, welche innen eine ganz helle, durchscheinende, klare Beschaffenheit angenommen haben (Vacuolen). Während die gewöhnlichen Zellen, die hier vorkommen, einen leicht körnigen Inhalt haben, so sieht man andere, welche vollständig klar erscheinen, auch solche, wo mehrere helle Stellen darin sind, die sich von der anderen trüben Masse absetzen. Allein diese klare Substanz unterscheidet sich wesentlich von der derberen Gallertmasse, insofern sie eine blosse Flüssigkeit ist und in Wasser sich sehr leicht löst. Es ist dieselbe Substanz, die man in den meisten frischen Zellen sehen kann, welche an vielen anderen Orten in Form von Tropfen aus den Zellen austritt***), und die auch in der Schilddrüse häufig in Form von freien, klaren, hyalinen Tropfen sich in dem Saft der Follikel befindet; eine Substanz, sehr ähnlich dem, was man an vielen anderen Orten Protoplasma genannt hat. Um diese hyalinen Tröpfchen und die hyalinen Zellen zu sehen, muss man natürlich ohne Wasserzusatz untersuchen, am besten in dem natürlichen Saft der Schilddrüse. Ueberall haben diese Theile ein blassröthliches Licht, wodurch Kohlrausch †) verführt wurde, die Zellen für embryonale Blutkörperchen zu halten.

Nun halte ich es allerdings für wahrscheinlich, dass diese Substanz, welche sich nach allen chemischen Eigenschaften als

*) Frerichs. Ueber Gallert- oder Colloidgeschwülste. Göttingen. 1847. S. 23. Taf. I. Fig. 5. Ecker. Zeitschr. f. rationelle Medicin. 1847. Bd. VI. S. 154. Taf. II. Fig. 17—20. Rokitansky. Zur Anatomie des Kropfes. Wien. 1849. S. 5. Fig. 2. Lehrbuch der path. Anatomie. 1855. Bd. I. S. 114. Fig. 57, *b*. Förster. Handb. der spec. path. Anatomie. Leipz. 1863. S 837. Atlas der mikrosk. path. Anatomie. 1854. Taf. VI. Fig. 1.—II. Eulenberg. Archiv des Vereins für gemeinsch. Arbeiten. 1860. Bd. IV. S. 337. Taf. II. Fig. 14.

**) Schrant. Over de goed- en kwaadaardige gezwellen. Amst. 1851. Bl. 270. Taf. II. Fig. 1—5. Tijdschrift der Nederl. Maatsch. tot bevordering der geneeskunst. 1852. Jaarg. III. Afd. II. Bl. 257. Fig. I. III.

***) Kölliker u. Henle. Zeitschr. f. rat. Med. 1844. S. 190. Virchow. Archiv. 1847. Bd. I. S. 164. Bd. III. S. 237.

†) Kohlrausch. Müller's Archiv. 1853. S. 144.

ein Eiweisskörper darstellt, die Grundlage für die späteren Gallertkörner bildet, nehmlich dann, wenn sie mit viel Natron und Salz in Berührung kommt, und dass sich dann die Abscheidung der Gallertkörner macht; aber nicht so, dass einzelne Zellen sich in Gallertkörner verwandeln, sondern dass die Umwandlung in der freien Flüssigkeit, in dem ausgetretenen oder durch Untergang der Zellen freigewordenen Inhalt erfolgt. Ich würde also allerdings annehmen, dass es sich hier um einen an die Zellen geknüpften Vorgang handelt, dass die Zellen in sich eine eiweissartige, gleichsam protoplasmaartige Masse erzeugen, die nachher theils durch Zerfliessen der Zellen frei wird, theils aus ihnen austritt, alsdann unter der Berührung mit Alkalien und Salzen aus der Flüssigkeit ausgeschieden wird und die Gallertkörner bildet. Letztere wären also vielmehr als Concretionen zu betrachten.

Wenn nun dieser Gallertzustand an sich sehr häufig ist und keineswegs die Struma bedingt, so ist doch nicht zu bezweifeln, dass eine grosse Menge von Kröpfen existirt, in welchen derselbe die am meisten hervortretende Veränderung darstellt. Um eine Struma zu haben, ist es nothwendig, dass die Masse der vorhandenen Follicularbildungen sich vermehrt, dass nicht blos eine Vergrösserung der Follikel, sondern eine Vermehrung ihrer blasigen Anhänge stattfindet, was man eine Hypertrophie genannt hat: Struma hypertrophica. Ueber die dabei stattfindenden Vorgänge sind die Beobachter sehr verschiedener Meinung. Frerichs*), der überhaupt die Präexistenz von Follikeln leugnete, liess in dem Stroma der Drüse Kerne und Zellen entstehen, welche sich theils zu Colloidcysten, theils zu Mutterzellen mit zahlreichen, in ihnen enthaltenen Tochterzellen entwickeln sollten. Auch Heschl**) leitet die Kropfbildung aus dem Bindegewebe der Drüsen her, indem an den Zellen desselben eine Vergrösserung und endogene Proliferation stattfinde. Förster***) hält diesen Gang wenigstens für sehr wahrscheinlich, obwohl nicht für den allein vorkommenden. Wäre diese Auffassung richtig, so handelte es sich, wie leicht ersichtlich, um eine entschiedene Heteroplasie, bei welcher das Bindegewebe

*) Frerichs a. a. O. S. 20, 23, 25.

**) Heschl. Wochenblatt der Zeitschr. der k. k. Gesellschaft der Aerzte zu Wien. 1856. No. 28. S. 438.

***) Förster. Handb. der spec. path. Anat. Leipz. 1863. S. 837.

die Matrix der neuen Theile sein würde. Damit hängt die Annahme einzelner Beobachter*) eng zusammen, dass eine solche Entwickelung von Follikeln auch ausserhalb der Grenzen der alten Drüse, in dem benachbarten Bindegewebe des Halses stattfinden könne. Auf diese unabhängige, gleichsam accessorische Entwickelung von Drüsenbestandtheilen hat man die Erklärung begründet, dass zuweilen strumöse Knoten ganz getrennt von der Drüse vorkommen. Ich habe mich bis jetzt nicht überzeugt, dass diese Deutung richtig ist. Im Gegentheil giebt es gewisse Verhältnisse, welche es sehr wahrscheinlich machen, dass dabei ein Irrthum stattgefunden hat.

Die Entwickelung der Glandula thyreoidea ist an sich häufig eine etwas unregelmässige. Nach den Untersuchungen von Remak**) entsteht sie im Embryo als eine einfache sackförmige Ausstülpung des Drüsenblattes, welche sich von der Schlundhöhle abschnürt, und sich alsbald in zwei Blasen spaltet. Diese bestehen aus einer bindegewebigen Hülle und enthalten lange cylindrische Epithelialzellen, welche später wuchern und in der Art neue Blasen bilden, dass in dem Epithellager gewisse Zellenhaufen sich radial gegen einander ordnen. Erst später schnüren diese Haufen oder Blasen sich von einander ab. Bei Säugethier-Embryonen fand Remak auch runde Blasen mit soliden zipfelförmigen Vorsprüngen der Wand. Zuletzt vereinigen sich die beiden Drüsenmassen zu einer einzigen. Allein in diesem Gange kommen öfters grosse Störungen vor. Zuweilen fehlt die eine Hälfte oder Seite ganz***); zuweilen reicht die eine höher oder tiefer, als die andere. Manchmal liegt die ganze Drüse sehr hoch oder sehr tief. Zuweilen fehlt das Mittelstück und es bestehen zwei getrennte Drüsenkörper. Insbesondere aber kommen nach gewissen Richtungen sehr frühzeitig einzelne Verlängerungen, gleichsam Auswüchse oder Anhänge der Drüse vor, welche inconstant sind. Unter diesen ist namentlich eine relativ häufig. Das ist der schon von Morgagni und L'Alouette†)

*) Rokitansky. Zur Anatomie des Kropfes. S. 4. Paget. Lectures on surgical pathol. Lond. 1853. T. II. p. 9, 265.

**) Remak. Untersuchungen über die Entwickelung der Wirbelthiere. Berlin. 1850. S. 39, 122.

***) Präparat No. 273 vom Jahre 1858.

†) Morgagni. Epist. anat. IX. no. 38. Advers. anat. I. art. 26. Lalouette. Mém. de l'acad. royale de sciences. Paris. 1750. T. I. p. 167.

beschriebene Processus pyramidalis oder das Cornu medium glandulae thyreoideae. Während nehmlich sonst auf jeder Seite ein Lappen, ein sogenanntes Horn sich findet, und ein Mittelstück dazwischen, so kommt es häufig vor, dass von diesem Mittelstück aus gerade nach oben, also mitten vor dem Larynx, ein langer Fortsatz sich erstreckt, der unter Umständen unmittelbar bis an das Zungenbein (Os hyoides) geht. In der Mehrzahl der Fälle, wo er sich findet, liegt er nicht genau in der Mittellinie, sondern etwas nach rechts oder noch häufiger etwas nach links davon; auch reicht er oft nur bis zum oberen Rande des Schildknorpels*). Dieser Processus pyramidalis ist oft sehr unvollständig; man findet z. B. das obere Stück desselben nicht

Fig. 206.

Fig. 206. Struma exophthalmica varicosa. Beide Hörner sind stark entwickelt, durchschnittlich 7—8 Cent. hoch; der Isthmus sehr kräftig, 5 Cent. hoch, und nach oben in einen Proc. pyramidalis von 2,8 Cent. Höhe übergehend, der sich etwas geschlängelt bis zum Rande des Schildknorpels fortsetzt. Die ganze Struma ist 7,5 Cent. breit. An ihrer Oberfläche sieht man zahlreiche, bis zu 2—3 Millim. breite Venen; die Arterien sind, wie die Carotiden und die Aorta etwas dickwandig. Im Innern bestand der Kropf aus einer sehr derben, grosslappigen Hyperplasie mit fettig degenerirenden Zellen, ohne alle Gallerte; die Venen waren auch innen stark erweitert. Präparat No. 18*a* vom Jahre 1863. ⅔ der natürl. Grösse.

*) Haller. Elementa physiol. Laus. 1761. T. III. p. 395. Thilow. Beschreibung anat.-pathol. Gegenstände. Gotha. 1804. Bd. I. S. 181. Tab. IV. Fig. V.—VI. W. Gruber. Med. Jahrb. des österr. Staats. 1845. Bd. 51. S. 147. Präparate No. 937 und [illegible] Jahre 1868.

vorhanden oder sehr rudimentär, während das untere Stück stärker entwickelt ist. Aber es kommt auch vor, dass das obere Stück vollkommen entwickelt ist, während die Verbindung desselben mit dem Mittelstück der Drüse fehlt oder nur durch einen dünnen Faden vermittelt ist. Nun kommt es in der That zuweilen vor, dass in diesem Processus pyramidalis einzelne Abschnitte für sich ihre Erkrankung machen und dass eine partielle Struma entsteht, welche scheinbar mit der Drüse gar keinen Zusammenhang hat, Struma accessoria*), Nebenkropf. Es kann also sein, dass zwischen dem Zungenbein und der Cartilago thyreoides eine isolirte Struma liegt, eine kleinere, umgrenzte Geschwulst, die mit der übrigen Struma gar nichts zu schaffen zu haben scheint, und die doch ihrer Entwickelung nach aus jenem Theil hervorgeht. Ja, es kann vorkommen, dass nur aus dem oberen Theil des Fortsatzes eine Struma sich bildet, während die übrige Drüse normal bleibt**). Gerade diese Form kann leicht zu Verwechselungen mit blossen Hygromen führen oder die Vorstellung einer rein accessorischen, heteroplastischen Kropfbildung erwecken, wie sie Albers***) unter dem Namen der Struma gangliosa beschreibt.

Auch an anderen Punkten finden sich zuweilen abgeschnürte Lappen, isolirte, getrennte Theile der Drüse, die sich für sich weiter entwickeln und so der Ausgangspunkt einer strumösen Bildung werden können.. Unter ihnen erwähne ich namentlich den hinteren Umfang der Seitenhörner, wo ich ausserordentlich häufig kleine, oft nur erbsengrosse, rundliche Knoten finde, die durch loses Bindegewebe mit der Drüse zusammenhängen und eher wie kleine Lymphdrüsen, als wie Theile der Schilddrüse aussehen. Werden sie strumös, so entstehen jene höckerigen Formen, welche den Oesophagus so schwer bedrücken†). Dass aber an Stellen, wo früher gar keine Drüsen-Anlage vorhanden war, also auf eine absolut unabhängige Weise neue Schilddrüsensubstanz entstehen sollte, davon habe ich mich niemals überzeugen können.

*) Albers. Atlas der pathol. Anatomie. Abth. II. Taf. XXV. Fig. VIII. Taf. XXVI. Fig. I.—II. Taf. XXIX. Fig. I.

**) Albers. Atlas. Taf. XXX. Fig. V. Erläuterungen S. 358. E. Gurlt. Ueber die Cystengeschwülste des Halses. Berlin. 1855. S. 57.

***) Albers. Erläuterungen zu dem Atlas u. s. w. S. 302, 364.

†) Albers. Atlas. Taf. XXV. Fig. IX.

Mehrere Beobachter haben die eigentliche Struma hypertrophica in eine nahe Beziehung zur Cystenbildung gebracht. Ecker*) erklärte zuerst gewisse Kropfformen auf die Weise, dass durch Bluterguss ein cystischer Raum entstehe und in dem Exsudat, welches den Raum fülle, neue Drüsenbläschen sich bildeten. Bernh. Beck**) folgte ihm in dieser Deutung, nachdem es ihm gelungen war, in cystischen Säcken der Schilddrüse „fötales Drüsengewebe" zu finden; er nannte diese Form den eingesackten Drüsengewebekropf, Struma cystica parenchymatosa, und rechnete sie zu den Drüsengewebsgeschwülsten (Adenomen). Beide Deutungen sind unzweifelhaft irrthümlich. Was Ecker als neue Elemente beschreibt, sind nichts als präexistirende, zum Theil veränderte Zellen, die in amorphe Exsudat- oder Gallertklumpen eingeschlossen sind. Beck dagegen hat an sich richtig gesehen, nur nicht genetisch beobachtet.

Rokitansky***) schlug einen anderen Weg ein. Er liess die Drüsenbälge sich zu Cysten erweitern und von der Wand der letzteren zottige Auswüchse und Kolben hervorwachsen, in welchen sich die neuen Drüsenbläschen entwickelten. Meiner Meinung nach ist auch dies ein Missverständniss; es handelt sich hier um keine Auswüchse, sondern um Reste des früheren Gewebes, welche in einer Cyste stehen geblieben sind. Erst Billroth†) gelang es, in einem Falle von Balgkropf Bildungen zu erkennen, welche mit der Darstellung Remak's über das Verhalten der embryonalen Drüsenblasen übereinstimmten: Kugeln und Cylinder aus Zellen, welche durch Wucherung Fortsätze bildeten und in diesen Hohlräume entwickelten. Ihre Entstehung konnte er nicht beobachten; ja er meint sogar, dass die Bildung eigentlich keine Hypertrophie sei, sondern mehr Analogie mit Cystosarkomen habe.

Diese Schwierigkeiten würden wahrscheinlich geringer gewesen sein, wenn die Untersucher nicht zu sehr von der Vorstellung befangen gewesen wären, dass die Blasen der Drüse

---

*) Ecker. Zeitshr. f. rat. Med. Bd. VI. S. 143. Taf. I. Fig. 8.
**) B. Beck. Archiv f. physiol. Heilk. 1849. Jahrg. VIII. S. 136. Klinische Beiträge zur Histologie u. Therapie der Pseudoplasmen. Freib. 1857. S. 35.
***) Rokitansky. Zur Anatomie des Kropfes. S. 6. Fig. 3.
†) Billroth. Müller's Archiv. 1856. S. 146. Taf. V. *A*.

überall getrennte Gebilde seien. In der That stellt der Vorgang der Hypertrophie oder richtiger der Hyperplasie nichts anderes dar, als eine Fortsetzung der natürlichen Wachsthumsverhältnisse. Die Zellen der Follikel vermehren sich durch Theilung, und zwar gewöhnlich an einzelnen Stellen der Follikel. So entstehen solide Zapfen, welche sich nach aussen schieben, in das weiche Interstitialgewebe eindringen, wieder neue Zapfen bilden und sich mehr und mehr verästeln. Das Interstitialgewebe kann seinerseits in Reizung gerathen, sich vermehren und einzelne Theile der Zapfen abschnüren. Jedenfalls habe ich nie gesehen, dass es seinerseits neue Anlagen von Drüsensubstanz aus sich hervorbringt. Auf mikroskopischen Durchschnitten bekommt man freilich leicht Bilder, welche kleine Zellenhaufen inmitten des Interstitialgewebes zeigen, aber dies sind eben Durchschnitte von Zellenzapfen, und je dicker man die Schnitte macht, um so bestimmter sieht man sie im Zusammenhange mit anderen Follikeln. Später höhlen sich die Zapfen aus, es scheidet sich Flüssigkeit aus und sie bekommen eine blasige Beschaffenheit. Das ist die eigentliche Struma hyperplastica follicularis (parenchymatosa, glandulosa).

Dieser Vorgang, welcher die Grundlage der eigentlichen Kropfbildung ist, kann nun entweder gleichmässig durch die ganze vorhandene Drüsenmasse erfolgen, oder er kann sich auf einzelne Theile derselben beschränken. Die ganz gleichmässige Entwickelung ist verhältnissmässig die seltenste; am gewöhnlichsten sieht man, dass einzelne Lappen der Drüse der Sitz solcher Entwickelungen werden, die sich dann nach und nach als besondere Kropfknoten aus der übrigen Drüse aussondern. Es kann dann immerhin sein, dass in einer späteren Zeit auch die übrigen Bestandtheile der Drüse in die Erkrankung eintreten; aber ist einmal eine der Zeit nach verschiedene Entwickelung vor sich gegangen, dann bleibt doch der höckerige, lappige Charakter der Geschwulstbildung prävalirend. Praktisch folgt daraus, dass die Form der Geschwulst kein Kriterium für die Natur derselben darbietet. Geschieht die Entwickelung durch die ganze Drüse gleichmässig, so wird die Oberfläche verhältnissmässig glatt erscheinen, es wird sich nur die Drüse nach allen Richtungen mehr hervorwölben; geschieht sie ungleichmässig, so wird eine lappige, knotige, höckerige Beschaffenheit entstehen,

und diese Höcker können in der allerauffallendsten Art hervortreten, ohne dass der Charakter des Processes dadurch irgendwie geändert wird. Die Grösse der Knoten kann ausserordentlich verschieden sein, je nach der Zahl der befallenen Läppchen, nach der Grösse der Wucherung und nach der secundären Vergrösserung der einzelnen Auswüchse und Blasen. Manche Knoten sind kaum erbsengross, andere erreichen den Umfang einer Mannsfaust. Liegen sie oberflächlich, so schieben sie sich durch ihr Wachsthum mehr und mehr aus der Masse der übrigen Drüse heraus und kommen zuweilen ganz neben sie zu liegen. Haben sie einen mehr centralen Sitz, so drängen sie die Nachbarläppchen aus einander, comprimiren dieselben, so dass dieselben manchmal concentrische Zonen um die Knoten bilden, und bedingen schliesslich deren Atrophie.

In diesen Knoten findet sich dasselbe Structurverhältniss, wie in der alten Drüse. Daraus folgt, dass auch alle einzelnen Bestandtheile, welche in der Drüse enthalten sind, in vermehrter Menge vorhanden sein können, nehmlich die Follikel, das Bindegewebe, die Gefässe; darnach kann man von vornherein drei Varietäten unterscheiden: die mehr folliculäre, die mehr fibröse und die mehr vasculäre Form.

Die erstere, der weiche Drüsenkropf, Struma follicularis mollis, zeigt sich so dicht aus Follikeln zusammengesetzt, dass das Gewebe in frischeren Fällen eine sehr weiche, lose, zerdrückbare, fast fluctuirende Beschaffenheit besitzt. Sie erstreckt sich niemals gleichmässig über die ganze Drüse, sondern befällt immer nur einzelne Theile oder Lappen. Selbst in den einzelnen Hörnern bildet sie fast immer zusammengesetzte, knotige oder höckerige Geschwülste*). Selten verharrt sie längere Zeit in dem weichen Primärzustande, so dass man sie in alten Kröpfen nicht findet, oder dass sie höchstens neben alten Knoten den jüngeren Nachwuchs anzeigt. Mikroskopisch findet man grosse, saft- und zellenreiche Follikel mit sehr schwachem Interstitialgewebe, jedoch meist grossen Gefässen.

Nicht selten sieht man schon kleine Knoten dieser Art, die kaum erbsengross sind, durch eine festere Bindegewebsschicht von der Nachbarschaft abgegrenzt, gleichsam eingekapselt.

*) Präparat No. 810 vom Jahre

Innerhalb dieser weissen und derben Kapsel liegt ein gelblichgraues, sehr weiches und feuchtes Gewebe, das sich leicht ausdrücken oder ausschälen lässt. Es ist dies der Grundtypus der zuerst von Stromeyer*) unterschiedenen Form, die er als eingesackten Drüsengewebekropf bezeichnet und in der B. Beck embryonales Drüsengewebe nachgewiesen hat. Auch die Beschreibungen von Joh. Müller**) und Billroth gehören wahrscheinlich dieser Form an. In der That lassen sich hier sehr leicht die Drüsenzellen im Zusammenhange isoliren; sie erscheinen dann als rundliche, eiförmige, längliche***), ausgebuchtete oder verästelte Säckchen, nicht selten gefüllt mit einem zäheren Inhalt, um den herum die Zellen wie ein regelmässiges Epithel stehen. In diesem Falle habe ich auch die einzelnen Zellen häufig als kleine, kurze und schmale Cylinder, mit einem ganz feinen Fortsatz oder Stiel nach aussen versehen, angetroffen. Sie gehen oft eine Fettmetamorphose ein und zerfallen. Besonders oft kommt aber gerade hier eine reichliche Krystallbildung von Kalkoxalat im Innern der Säckchen vor: grosse Oktaeder, lange Säulen und drusige Conglomerate von Säulen sah ich manchmal fast in jedem einzelnen Säckchen. Kocht man solche Schilddrüsen mit Alkohol aus, so erhält man grosse Mengen von Myelin†).

Wahrscheinlich hat der Umstand, dass die hyperplastischen Knoten von derberem Interstitialgewebe umgeben und „abgekapselt“ sind, den Irrthum hervorgerufen, dass es sich hier um eine Struma cystica handele, innerhalb deren von der Cystenwand aus die Wucherung stattgefunden habe. So wenigstens verstehe ich die Angaben, welche zuerst Johannes Müller, später B. Beck und Rokitansky über intracystische Bildungen gemacht haben. Meiner Meinung nach liegen hier zwei ganz verschiedene Entwickelungsreihen vor: die capsuläre Bindegewebsbildung, ausgehend von dem alten Interstitialgewebe, und die follikuläre Hyperplasie, ausgehend von dem alten Parenchym. Eine wirkliche Cyste ist gar nicht vorhanden, obwohl sie später aus dem Knoten entstehen kann.

---

*) L. Stromeyer. Archiv für physiol. Heilkunde 1850. Jahrg. IX. S. 85. Handbuch der Chirurgie. Freib. i. Br. 1865. Bd. II. 2. S. 394.

**) Joh. Müller. Ueber den feineren Bau der Geschwülste. 1838. S. 55.

***) Rokitansky. Lehrbuch der pathol. Anatomie. Wien. 1861. Bd. III. S. 105. Fig. 11. Heschl a. a. O. S. 441.

†) Virchow. Archiv. Bd. VI. S. 566.

Bei der zweiten Form, dem Faserkropf, Struma fibrosa, zeigt sich das Zwischengewebe schon innerhalb der grösseren Septa sehr derb; die Zahl der Follikel ist geringer, die Follikel selbst sind weniger entwickelt, dagegen wird selbst das Zwischengewebe der Follikel allmählich immer stärker. Bei den älteren Schriftstellern*) geht diese Form mit unter der Bezeichnung der Struma scirrhosa, welche erst später, namentlich durch Walther den specifischen Begriff des Krebses erhielt. Manches davon ist auch als krankhafte Knorpelbildung geschildert worden. Erst Albers**) hat den fibrösen oder Faserkropf als eine eigene Species aufgestellt, und denselben auch wohl wegen eines von Marquart darin nachgewiesenen Chondringehalts als Enchondrom bezeichnet. Der letztere Ausdruck ist jedenfalls ungenau; obwohl einzelne andere Schriftsteller (Beck, Porta, Redfern) gleichfalls Enchondrome der Schilddrüse erwähnt haben, so ist doch ihr Vorkommen an diesem Orte überhaupt noch nicht ganz sicher, und jedenfalls ist das, was Albers beschreibt, keine wahre Knorpelbildung. Sollte sich das Vorkommen von Chondrin bestätigen, so würde diese Form gewiss eher dem Osteoidchondrom, als dem Enchondrom anzureihen sein. Aber sie würde auch dann noch nicht ein wahres Osteoidchondrom sein, da die Geschwulst nicht von vornherein in dieser Richtung angelegt wird, sondern sich zunächst wie eine Struma verhält. Nennen wir sie daher auch einfach Faserkropf, Struma fibrosa.

Ich bin also nicht der Meinung von Albers, dass dies eine ursprünglich verschiedene Form sei; vielmehr stimme ich mit Rokitansky***) darin überein, dass es sich hier um die secundäre Veränderung eines schon bestehenden Kropfes handelt, welche auf eine Entzündung oder wenigstens auf einen entzündungsartigen Vorgang bezogen werden muss. Immer sind es alte und chronische Fälle, in denen sich dieser Zustand findet. Nur muss man nicht annehmen, dass die strumöse Hyperplasie jedesmal abgeschlossen ist, wenn die fibröse Veränderung beginnt; im Gegentheil, es ist nicht selten, dass im Umfange die Hyperplasie

---

*) Gilibert bei Conradi. Handb. der path. Anat. Hann. 1796. S. 468. Voigtel. Handb. der path. Anat. Halle. 1804. Bd. I. S. 535.

**) Albers. Erläuterungstafeln u. s. w. S. 309, 313, 323, 426. Erklärung der Tafeln S. 22.

***) Rokitansk[illegible]atomie des [illegible]

fortgeht, während in der Mitte der Knoten die fibröse sich bildet. Nur an der Stelle der letzteren hört die Follikel-Wucherung auf, sondern es tritt sogar allmälige Atrophie, zuletzt ein vollständiger Schwund der ein, so dass nichts als das fibröse Gewebe zurückbleibt. entspricht somit dieser Vorgang demjenigen, was wir an Theilen als Induration (bei den älteren Schriftstellern itas) bezeichnen, und es kann in gleicher Weise, wie wo, der indurirende Theil sich verkleinern. Nur ist dies in so hohem Maasse der Fall, dass man den Vorgang jedes- als eine Heilung bezeichnen könnte. Immerhin kommt er Heilungsprocessen an anderen Organen nahe.

Rokitansky lässt ihn mit einer faserstoffigen Exsudation beginnen. In der That ist die Zellenwucherung im Interstitial-gewebe gewöhnlich sehr beschränkt und die Zunahme des letzteren beruht vorwiegend auf einer Vermehrung der Intercellularsubstanz, die zuweilen ein durchscheinendes, wie fibrinöses Aussehen darbietet. Indess ist dies keine Exsudation, sondern eine vermehrte Abscheidung von Intercellularsubstanz, mit der eine gewisse Wucherung der Zellen verbunden zu sein pflegt. So entstehen zuerst in kleinerer Ausdehnung harte Stellen, meist derbe Knoten, von denen nach verschiedenen Richtungen Faserzüge ausgehen. In dem Maasse, als die Follikel innerhalb der befallenen Stellen zu Grunde gehen, wird der Knoten dichter und nach einiger Zeit erreicht er durch fortschreitende Sklerose der Intercellularsubstanz ein überaus festes, geradezu knorpelartiges Aussehen: er erscheint für das blosse Auge weiss, zuweilen mehr bläulich, zuweilen mehr gelblich weiss, ist durchscheinend und scheinbar homogen, fast ganz gefässlos. Manchmal bleiben diese Knoten klein, kommen zerstreut in der Drüse vor und verstreichen in ihrem Umfange ganz allmählich in das drüsige Nachbargewebe. In dem eigentlichen Faserkropf erreichen sie jedoch eine beträchtlichere Grösse, und in der Regel stellen sie dann ein Verhältniss dar, welches Albers treu geschildert hat.

Diese Form pflegt ausgezeichnet knotig oder grosslappig zu sein. Selten wird die ganze Drüse davon eingenommen, sondern es sind partielle Strumen, die nur an einem Horn oder an einzelnen Stellen beider Hörner sich entwickeln. Sehr oft ist gerade die vorher besprochene Form des abgekapselten Drüsenkropfes

(S. 17) der Ausgangspunkt dieser Induration. Alsdann erscheint jeder Knoten wie eine Balggeschwulst mit einem festeren Kern*), indem ringsumher schwieliges Bindegewebe läuft, von welchem aus nach innen weisse Faserzüge ausgehen, die in einem centralen oder excentrischen Kern von sklerotischer Beschaffenheit zusammentreffen. Auf einem Durchschnitt sieht ein solcher Knoten wie der Querschnitt einer Orange aus**). Radiäre Faserzüge laufen in grosser Regelmässigkeit von dem Kern aus, zunächst sehr dicht, weiter nach aussen immer weiter von einander getrennt durch zwischengelagerte Follikel. Solche Knoten finden sich in allen Grössenverhältnissen: zuweilen sind sie nur haselnussgross, anderemal erreichen sie den Umfang eines Apfels und darüber.

Die mikroskopische Untersuchung ergiebt an den sklerotischen Stellen ein sehr dichtes Gewebe, welches die grösste Aehnlichkeit mit dem Bau der sogenannten Semilunarknorpel am Kniegelenk***) hat. Man sieht eine fast homogene, kaum faserige Intercellularsubstanz, in der netzförmige Zeichnungen in grösseren und kleineren Maschenzügen eingesetzt sind; mit Essigsäure klärt sich das Ganze und es bleiben sehr kleine, feine, längliche Kerne zurück. In den Balken ist die Intercellularsubstanz steiffaserig und die Kerne liegen mehr in der Richtung der Faserzüge†). Eigentlichen Knorpelbau habe ich niemals gesehen.

Die Follikel fehlen in der sklerotischen Masse ganz oder sind nur in spärlichen Rudimenten, gewöhnlich als kleine Fettkörnchenhäufchen, noch erkennbar. Nach aussen, zwischen den Ausstrahlungen des Fasergerüstes werden sie immer deutlicher, bilden aber zuweilen ganz lange, schmale, geradlinig fortlaufende, fast kanalförmige Züge, so dass ihre Anordnung in hohem Maasse an den Bau der Rindensubstanz der Nebennieren erinnert. Gallertabscheidungen und Krystallbildungen fehlen hier in der Regel, doch können sie vorkommen, wie denn gelegentlich auch cystische Räume in den peripherischen Lagen des Knotens eingestreut sind. Auch stärkere Gefässentwickelung mit hämorrhagischen Einsprengungen kann in diesen weichen oder cystischen Stellen vorkommen

*) Albers. Atlas. Taf. XXVI. Fig. VI.
**) Präparat No. 310 vom Jahre 1860.
***) Virchow. Cellularpathologie. 3. Aufl. S. 84. Fig. 41.
†) Rokitansky. Anatomie des Kropfes. Fig. 8—9.

und dem Durchschnitt des Knotens ein überaus buntes und auffälliges Aussehen verleihen.

Nicht selten finden sich auch mehrere Indurationsknoten in einem und demselben Abschnitte vor (Fig. 212. *A. a, b*). Diese können durch fibröse Züge unter einander in Verbindung stehen und ein sonderbares System von knotigen Strängen durch die Geschwulst hindurch darstellen, zwischen denen das mehr follikuläre oder cystische Parenchym in mannichfacher Beschaffenheit lagert*). —

Was endlich die vasculäre Form anlangt, so erreicht diese zuweilen eine sehr erhebliche Bedeutung und unter Umständen eine solche Entwickelung, dass der ganze Habitus der Struma dadurch modificirt wird. Es erklärt sich dieses Verhältniss durch den ganz ungewöhnlichen Gefässreichthum, welchen die Schilddrüse schon im natürlichen Zustande besitzt. Die grosse Zahl und Weite der Arterien und Venen, welche dieses Organ versorgen, hat ja schon lange die Aufmerksamkeit auf sich gezogen. Mayer berechnet, dass die Schilddrüse fast so viel Blut als der Vorderarm erhalte, und Sömmering schätzt die Grösse der Gehirnarterien verhältnissmässig achtmal geringer, als die der Schilddrüsenarterien**). Manche haben daher angenommen, dass die Schilddrüse gewissermaassen ein Hülfsreservoir für das zum Gehirn strömende Blut darstelle. Es ist ausserdem zu erwähnen, dass sowohl die Arterien, als namentlich die Venen an der Oberfläche des Organs grosse Anastomosen besitzen, und dass die grossen Stämme an der Oberfläche sich sehr schnell in kleine Aeste auflösen, welche in das Innere dringen und die Follikel umspinnen. Es setzt dieses eine ungemeine Beschleunigung des Blutstromes in der Drüse und die Möglichkeit ausserordentlich schneller An- und Abschwellungen des Organs voraus, wie sie durch die Erfahrung vielfach bestätigt wird. Denn nicht nur bei Gemüthsbewegungen, sondern auch bei allgemeinen Veränderungen im Körper, wie sie namentlich das weibliche Geschlechtsleben mit sich bringt, kommen sehr schnelle Vergrösserungen der Schilddrüse vor. Ich erinnere an die uralte Sitte, durch einen um den

*) Präparat No. 310 vom Jahre 1858.
**) Heidenreich. Der Kropf. Ansbach. 1845. S. 19.

Hals gelegten Faden bei Neuvermählten die Defloration nachzuweisen*), sowie an die menstrualen Schwellungen.

Solche Schwellungen können das Bestehen einer Struma simuliren, ohne doch Struma zu sein. Denn zunächst beruhen sie eben auf der stärkeren Füllung und Erweiterung der Gefässe, und wenn damit auch eine stärkere Durchfeuchtung des Gewebes mit Parenchymsaft verbunden sein mag, so ist diese doch von untergeordneter Bedeutung. Selbst gewisse andauernde Vergrösserungen beruhen auf Erweiterung der Gefässe, namentlich der Venen, welche nicht selten tiefe Furchen und Rinnen an der Oberfläche erzeugen, während das eigentliche Drüsenparenchym keine nennenswerthe Vergrösserung erfährt. In die Kategorie dieser blos vasculären Schwellungen gehört offenbar manches von dem, was die Schriftsteller theils unter dem Namen der Struma inflammatoria, theils unter dem der Struma vasculosa beschrieben haben. P. Frank**) nennt dies Thyreophyma fugax s. spurium s. sanguineum.

Ich will keineswegs in Abrede stellen, dass diese Art von Schwellungen eine wirkliche Prädisposition zum Kropf bedingen möge. Schon die grosse Vorliebe des weiblichen Geschlechts zu strumösen Erkrankungen spricht dafür. Aber man sollte doch nicht eher von Struma sprechen, als bis nicht in der Schilddrüse wirklich plastische Vorgänge eingetreten sind, welche auf Wucherung der Follikel-Zellen beruhen. Die Gefässerweiterung bildet dann eben nur eine weitere Ausstattung des Kropfes, den man darnach am besten als Struma angiectodes bezeichnet, und von dem man wieder zwei Unterabtheilungen unterscheiden kann, je nachdem die Hyperplasie so beträchtlich ist, dass die Gefässerweiterung keine hervorragende Bedeutung erhält, oder umgekehrt die Hyperplasie für die Betrachtung verhältnissmässig in den Hintergrund tritt, so dass die Gefässerweiterung die ganz besondere Berücksichtigung verdient. Dieser letztere Fall stellt den Gefässkropf im strengeren Sinne des Wortes dar.

Die älteren Beobachter besprachen nur das Verhalten der Gefässe bei dem gewöhnlichen Kropf. Foderé***) schildert

---

*) Catullus. Epigr. I. 95: Non illam genitrix orienti luce revisens hesterno poterit collum circumdare filo.

**) Jo. Pet. Frank. De cur. hom. morbis epit. Vienn. 1820. Lib. VI. P. II. p. 70.

***) Fodéré l. c. p. 18.

hauptsächlich die Erweiterung und Varicosität der Venen, gedenkt jedoch auch der Erweiterung der Arterien. Gautieri*) führt de Haen als Gewährsmann für die Varicosität der Venen und Bertrandi als solchen für aneurysmatische Arterien an. Portal**) und Burns***) besprechen die Erweiterung sowohl der Venen als der Arterien. Erst Benj. Bell†) und namentlich Phil. v. Walther††) lenkten die Aufmerksamkeit der Aerzte auf den eigentlichen Gefässkropf, dem letzterer den Namen der Struma aneurysmatica beilegte, ohne dass er jedoch nur die Arterien als betheiligt ansah. Im Gegentheil erklärte er ausdrücklich, dass dabei auch die Venen und Capillargefässe erweitert und neben den Aneurysmen Varicen und Telangiektasien „gleichzeitig und in gleichem Grade" vorhanden seien; die Veränderung der Arterien sei jedoch von grösserer Wichtigkeit. Walther selbst hat keine anatomische Untersuchung dieser Kropfform angestellt; er bezog sich nur auf klinische Thatsachen: grössere Wärme, subjectives und objectives Klopfen in der Geschwulst, sichtbare Pulsation. Erst Beobachtungen von v. Zang, Chelius und Albers†††) gaben eine bestimmte anatomische Grundlage, jedoch leugnete der letztere die Erweiterung der Capillaren. Was Hasse*†) unter dem Namen der Struma vasculosa beschreibt, passt nicht ganz auf das, was Walther meint; offenbar umfasst seine Darstellung, indem sie hauptsächlich die Venen in den Vordergrund schiebt, manche leichten Formen. Noch mehr gilt dies von Ecker**†), der die Struma vasculosa geradezu der Struma glandulosa gegenüberstellt; jedoch hat er das Verdienst, zuerst die Ektasien der kleineren Gefässe genau nachgewiesen zu haben.

Meiner Erfahrung***†) nach kann man zwei Hauptformen des Gefässkropfes unterscheiden, je nachdem mehr die Venen oder

---

*) Gautieri. Tyrolensium, Carynthiorum Styriorumque struma. Vindob. 1794. p. 12.

**) A. Portal. Cours d'anat. médic. Paris. 1803. T. III. p. 160. Note.

***) A. Burns. Bemerkungen über die chirurg. Anatomie des Kopfes u. Halses. Deutsch von Dohlhoff. Halle. 1821. S. 185.

†) Richter. Chirurg. Bibliothek. 1790. Bd. X. S. 129.

††) Phil. v. Walther. Neue Heilart des Kropfes. S. 10.

†††) Höring. Rust's Magazin f die gesammte Heilk. Bd. VII. S. 315. Chelius. Heidelberger klinische Annalen. Bd. I. S. 208. Albers. Erläuterungen u. s. w. S. 333.

*†) Hasse a. a. O. S. 523.

**†) Ecker. Zeitschr. f. rat. Med. Bd. VI. S. 132.

*** Virchow. Archiv. 1851. Bd. III. S. 438.

mehr die Arterien entwickelt sind. Schon Heidenreich*) hat diesen Unterschied mit Recht betont. Am wichtigsten ist natürlich die von Walther beschriebene Form der Struma aneurysmatica, deren Existenz ich gegen den Zweifel anderer Schriftsteller aufrecht erhalten muss. Allerdings handelt es sich dabei weniger um sackige oder ampulläre Aneurysmen, als vielmehr um gleichmässige Erweiterung der Arterien und zwar hauptsächlich ihrer ausserhalb der Drüse gelegenen Abschnitte, deren Anastomosen zugleich in auffälliger Weise erweitert sind. Die erweiterten Arterien haben dabei einen stark geschlängelten Verlauf und da, wo sie in das Parenchym eindringen, oft einen geradezu korkzieherähnlichen Gang. Ihre Wandungen sind keineswegs verdünnt, sondern zuweilen geradezu verdickt, zuweilen wenigstens von genügender Stärke. Es entspricht daher dieser Zustand dem des Aneurysma cirsoides (varicosum), zum Theil sogar dem des Aneurysma anastomoseon. Die kleinen Arterien und die Capillaren nehmen an dieser Veränderung nur in beschränktem Maasse Antheil, dagegen sind die Venen zum Theil colossal erweitert und zwar ebenfalls hauptsächlich ausserhalb der Drüse. Albers**) hat dieses Verhältniss in einer Abbildung sehr klar dargelegt. Ich selbst habe zwei derartige Fälle aus der Würzburger Sammlung beschrieben***), namentlich eines, an welchem zuerst von Cajetan Textor die linke, später von M. Jäger die rechte Art. thyreoidea superior unterbunden war. Jedesmal bestand daneben deutlicher Drüsenkropf, stellenweis mit Gallerteinsprengung. Schon Albers†) hat darauf hingewiesen, dass es sich in diesen Fällen um sehr alte, oft schon seit früher Jugend bestandene Kröpfe handelt; ja eine Beobachtung von Heidenreich††), wo die Carotis facialis eines kröpfigen Cretins aus der Art. thyreoidea superior entsprang, spricht geradezu für ein congenitales Uebel. Dagegen ist es entschieden unrichtig, wenn Albers meint, dass jedesmal ein Faserkropf die Basis für die spätere Gefässerweiterung abgebe; auch die Induration ist erst secundär.

*) Heidenreich a. a. O S. 87.
**) Albers. Atlas. Taf. XXVII. Fig. I., II., V. Vgl. Taf. XXVI.
***) Virchow. Archiv. Bd. III. S. 439.
†) Albers. Erläuterungen. S. 345. Vgl. A. Lübeck. De struma. Diss. inaug. Hal. 1847. p. 22.
††) Heidenreich. Der Kropf. S. 155.

Ganz anders verhält es sich mit der Struma varicosa, welche wenigstens zum grossen Theil der Struma vasculosa Ecker's entspricht. Sie hat an sich eine ungleich geringere pathologische Bedeutung, aber sie ist sehr viel häufiger und complicirt namentlich die gewöhnliche Form der Struma follicularis; ja man kann sagen, dass die weicheren Drüsenkröpfe fast immer mit Varicosität der kleineren Venen im Innern der Knoten verbunden sind. Die Erweiterung setzt sich jedoch nicht selten auf die äusseren Theile fort, so dass auch die Venen im Umfange der Drüse enorm vergrössert, geschlängelt und gelegentlich mit seitlichen Ausbuchtungen versehen sind. Im Innern der Drüse haben die Gefässe allerlei blasige, sackige und rosenkranzförmige Erweiterungen, wie sie Ecker als Aneurysmen beschrieben hat; indess fand ich niemals an solchen Erweiterungen eine Querfaserhaut, sondern stets eine einfach längsstreifige Wand*). Besonders interessant ist diese Form, wenn sie nur partiell, in Verbindung mit einzelnen Kropfknoten, vorkommt, während die übrige Drüse normal oder doch nur leicht angiectatisch ist. Da, wo die Veränderung allgemein ist, dürfte gleichfalls vielfach auf congenital Zustände zurückzugehen sein; wenigstens fand ich bei Struma congenita nicht nur häufig, sondern in ganz auffälligem Maasse diese Varicositäten**). Dass auch die Arterien eine gewisse Vergrösserungzu erfahren pflegen, versteht sich fast von selbst.

Im Anschlusse an den Gefässkropf habe ich noch eine besondere Varietät zu erwähnen, welche erst in letzterer Zeit bekannt geworden ist, nehmlich die amyloide Form. Man darf diese nur nicht, wie es früher geschehen ist, unter dem Namen des Colloids mit der gallertigen zusammenwerfen. Wie in anderen Organen, so sind es auch in der Schilddrüse die kleineren Gefässe, von welchen die Erkrankung ausgeht. Die ersten Beobachtungen dieser Art hat Friedreich***) mitgetheilt; in zwei Fällen fand er die Entartung der kleinen Arterien und Capillaren neben frischem Gallertkropf. Noch mehr ausgebildet war die Veränderung in einem Fall von Beckmann†). Hier zeigten sich mehrere eingekapselte Kropfknoten, deren Schnitt-

*) Virchow. Archiv. Bd. III. S. 438.
**) Ebendaselbst S. 439. Gesammelte Abhandl. S. 982—984.
***) N. Friedreich. Mein Archiv. 1857. Bd. XI. S. 389, 391.
†) O. Beckmann. Ebendaselbst. 1858. Bd. XIII. S. 95.

Fig. 209.

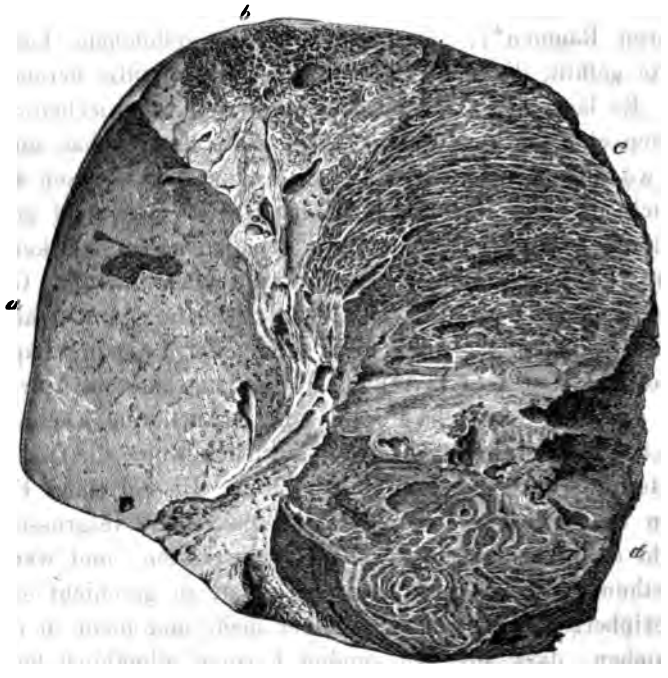

kann es vorkommen, dass an manchen Stellen dasselbe vollständig verschwindet, dass also eine Confluenz benachbarter Räume erfolgt. Es können dann zuerst aus einzelnen benachbarten, späterhin aus immer mehreren Follikeln gemeinschaftliche Höhlen entstehen. Auf diese Weise bildet sich, wie ich gezeigt habe*), ein Uebergang von der Struma gelatinosa zur Struma cystica, dem Balgkropf**). Denn die Räume, die man nun findet,

---

Fig. 209. Durchschnitt eines sehr beträchtlichen Knotens von einem asphyktischen Kropf. Man sieht bei *a* eine fast gleichmässig aussehende, weiche Masse, die ganz aus jungem hyperplastischen Gewebe mit (besonders rechts) beginnender Gallerteinlagerung besteht. Nach rechts geht dieses Gewebe in ein grobmaschiges über, dessen Maschen bei *c* gross, langgestreckt und radial gerichtet sind, während sie bei *b* mehr rundlich erscheinen. Bei *d* cystische und fibröse Umbildung. Zwischen *a* und *c*, in der Richtung auf *b*, grosse Gefässzüge. Präparat No. 98 vom Jahre 1861. ⅔ der natürl. Grösse. Von einer hochgestellten Dame aus einer süddeutschen Kropfgegend.

*) Virchow. Verhandlungen der geburtshülfl. Gesellschaft zu Berlin. 1848. Bd. III. S. 197, 213.

**) Engel. Specielle pathol. Anatomie. Wien. 1856. S. 779.

entsprechen nicht mehr einzelnen Follikeln, sondern Gruppen von Follikeln, und je weiter sich das fortsetzt, um so grösser werden die Cysten. Ein ganzer Knoten kann nach und nach in eine einzige grosse Cyste übergehen, indem selbst die Septa der Lappen atrophiren. Man findet dann nicht mehr jene kleinen, stecknadelknopf- oder hanfkorngrossen Gallertkörner des gewöhnlichen Gallertkropfes, sondern grosse Gallertklumpen bis zu Haselnussgrösse und darüber. Diese enthalten nicht selten zellige Theile, Fettkörner, Kalkeinsprengungen, die letzten Reste der früheren Einrichtung.

Früher oder später erweicht die Gallertmasse von den Rändern her, zerfliesst und bildet eine zähe, schlüpfrige, eiweissreiche Flüssigkeit, die alle Eigenthümlichkeiten einer concentrirten Natronalbuminatlösung hat*). In diese Flüssigkeit geschehen namentlich bei varicösen Formen theils spontan, theils bei traumatischen Einwirkungen Hämorrhagien, und es entstehen dadurch alle möglichen Nuancirungen in der Flüssigkeit, indem das ergossene Blut sich verändert. Es kann gerinnen und feste Thromben bilden, die sich später entfärben und entweder erweichen zu einer eiterartigen Masse, oder sich zu einer gelblichen oder bräunlichen schmierigen Substanz umwandeln. Gewöhnlich aber ist die Blutung nicht so reichlich, dass wirklich erhebliche Thromben entstehen, sondern das Blut mischt sich nur mit der Flüssigkeit, worauf nach einiger Zeit das Blutroth sich löst und die Flüssigkeit färbt. Dann nimmt die letztere eine gelbliche, bräunliche, manchmal kaffeebraune, manchmal schwärzliche Beschaffenheit an, das Hämatin zersetzt sich und geht zum Theil in Gallenfarbstoff (Cholepyrrhin) über**).

Während diese Umwandlungen erfolgen, gehen die noch vorhandenen Zellen eine Fettmetamorphose ein, vergrössern sich, verwandeln sich in Körnchenkugeln und zerfallen; das Fett wird frei und es scheidet sich mehr und mehr krystallinisches Cholestearin ab. Bei hämorrhagischen Zuständen imbibiren sich die Zellen und Körnchenkugeln mit verändertem Hämatin und nehmen dadurch ein eigenthümlich röthliches oder gelbliches Aussehen

*) Eine Zusammenstellung der chemischen Analysen bei E. Gurlt, Ueber die Cystengeschwülste des Halses. Berlin. 1855. S. 62.

**) Schlossberger. Würtemberg. med. Corresp.-Blatt. 1851. Bd. XXI. No. 20. Hoppe-Seyler. Mein Archiv. 1863 Bd. XXVII. S. 393.

Fig. 209.

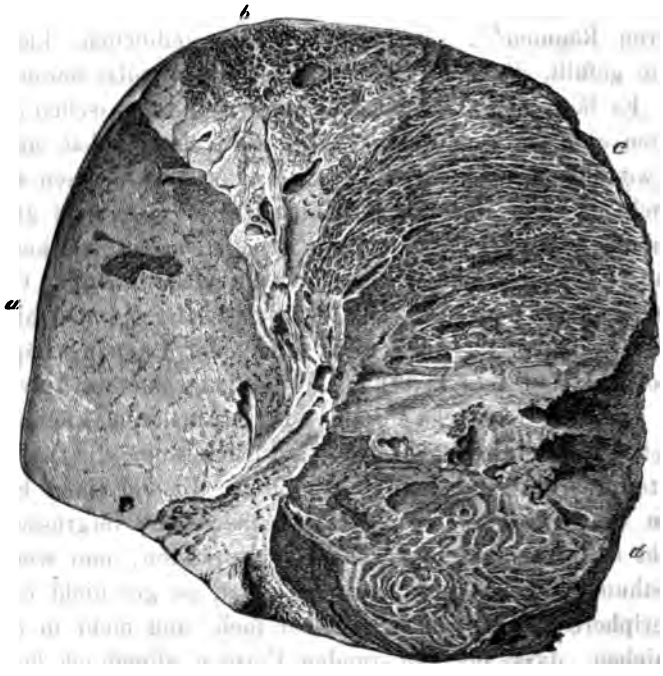

kann es vorkommen, dass an manchen Stellen dasselbe vollständig verschwindet, dass also eine Confluenz benachbarter Räume erfolgt. Es können dann zuerst aus einzelnen benachbarten, späterhin aus immer mehreren Follikeln gemeinschaftliche Höhlen entstehen. Auf diese Weise bildet sich, wie ich gezeigt habe*), ein Uebergang von der Struma gelatinosa zur Struma cystica, dem Balgkropf**). Denn die Räume, die man nun findet,

---

Fig. 209. Durchschnitt eines sehr beträchtlichen Knotens von einem asphyktischen Kropf. Man sieht bei *a* eine fast gleichmässig aussehende, weiche Masse, die ganz aus jungem hyperplastischen Gewebe mit (besonders rechts) beginnender Gallerteinlagerung besteht. Nach rechts geht dieses Gewebe in ein grobmaschiges über, dessen Maschen bei *c* gross, langgestreckt und radial gerichtet sind, während sie bei *b* mehr rundlich erscheinen. Bei *d* cystische und fibröse Umbildung. Zwischen *a* und *c*, in der Richtung auf *b*, grosse Gefässzüge. Präparat No. 98 vom Jahre 1861. ⅔ der natürl. Grösse. Von einer hochgestellten Dame aus einer süddeutschen Kropfgegend.

*) Virchow. Verhandlungen der geburtshülfl. Gesellschaft zu Berlin. 1848. Bd. III. S. 197, 213.

**) Engel. Specielle pathol. Anatomie. Wien. 1856. S. 779.

entsprechen nicht mehr einzelnen Follikeln, sondern Gruppen von Follikeln, und je weiter sich das fortsetzt, um so grösser werden die Cysten. Ein ganzer Knoten kann nach und nach in eine einzige grosse Cyste übergehen, indem selbst die Septa der Lappen atrophiren. Man findet dann nicht mehr jene kleinen, stecknadelknopf- oder hanfkorngrossen Gallertkörner des gewöhnlichen Gallertkropfes, sondern grosse Gallertklumpen bis zu Haselnussgrösse und darüber. Diese enthalten nicht selten zellige Theile, Fettkörner, Kalkeinsprengungen, die letzten Reste der früheren Einrichtung.

Früher oder später erweicht die Gallertmasse von den Rändern her, zerfliesst und bildet eine zähe, schlüpfrige, eiweissreiche Flüssigkeit, die alle Eigenthümlichkeiten einer concentrirten Natronalbuminatlösung hat*). In diese Flüssigkeit geschehen namentlich bei varicösen Formen theils spontan, theils bei traumatischen Einwirkungen Hämorrhagien, und es entstehen dadurch alle möglichen Nuancirungen in der Flüssigkeit, indem das ergossene Blut sich verändert. Es kann gerinnen und feste Thromben bilden, die sich später entfärben und entweder erweichen zu einer eiterartigen Masse, oder sich zu einer gelblichen oder bräunlichen schmierigen Substanz umwandeln. Gewöhnlich aber ist die Blutung nicht so reichlich, dass wirklich erhebliche Thromben entstehen, sondern das Blut mischt sich nur mit der Flüssigkeit, worauf nach einiger Zeit das Blutroth sich löst und die Flüssigkeit färbt. Dann nimmt die letztere eine gelbliche, bräunliche, manchmal kaffeebraune, manchmal schwärzliche Beschaffenheit an, das Hämatin zersetzt sich und geht zum Theil in Gallenfarbstoff (Cholepyrrhin) über**).

Während diese Umwandlungen erfolgen, gehen die noch vorhandenen Zellen eine Fettmetamorphose ein, vergrössern sich, verwandeln sich in Körnchenkugeln und zerfallen; das Fett wird frei und es scheidet sich mehr und mehr krystallinisches Cholestearin ab. Bei hämorrhagischen Zuständen imbibiren sich die Zellen und Körnchenkugeln mit verändertem Hämatin und nehmen dadurch ein eigenthümlich röthliches oder gelbliches Aussehen

*) Eine Zusammenstellung der chemischen Analysen bei E. Gurlt, Ueber die Cystengeschwülste des Halses. Berlin. 1855. S. 62.

**) Schlossberger. Würtemberg. med. Corresp.-Blatt. 1851. Bd. XXI. No. 20. Hoppe-Seyler. Mein Archiv. 1863 Bd. XXVII. S. 393.

Fig. 209.

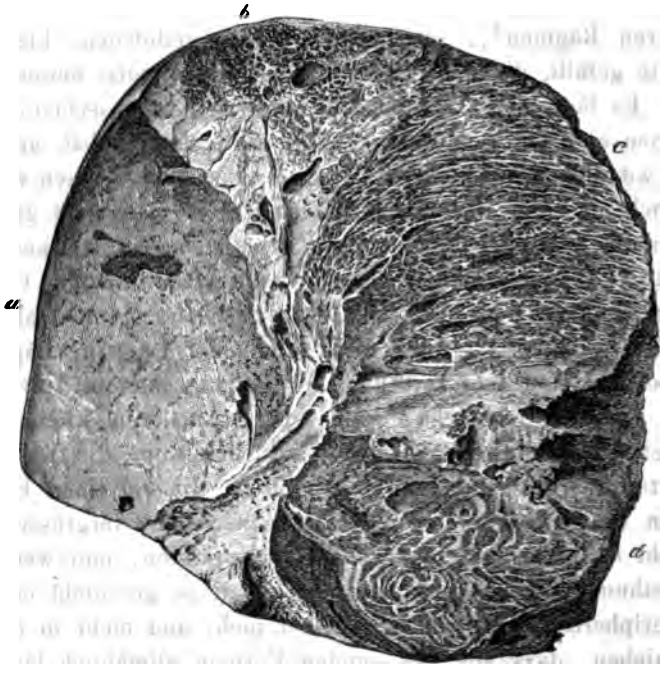

kann es vorkommen, dass an manchen Stellen dasselbe vollständig verschwindet, dass also eine Confluenz benachbarter Räume erfolgt. Es können dann zuerst aus einzelnen benachbarten, späterhin aus immer mehreren Follikeln gemeinschaftliche Höhlen entstehen. Auf diese Weise bildet sich, wie ich gezeigt habe*), ein Uebergang von der Struma gelatinosa zur Struma cystica, dem Balgkropf**). Denn die Räume, die man nun findet,

---

Fig. 209. Durchschnitt eines sehr beträchtlichen Knotens von einem asphyktischen Kropf. Man sieht bei *a* eine fast gleichmässig aussehende, weiche Masse, die ganz aus jungem hyperplastischen Gewebe mit (besonders rechts) beginnender Gallerteinlagerung besteht. Nach rechts geht dieses Gewebe in ein grobmaschiges über, dessen Maschen bei *c* gross, langgestreckt und radial gerichtet sind, während sie bei *b* mehr rundlich erscheinen. Bei *d* cystische und fibröse Umbildung. Zwischen *a* und *c*, in der Richtung auf *b*, grosse Gefässzüge. Präparat No. 98 vom Jahre 1861. ⅔ der natürl. Grösse. Von einer hochgestellten Dame aus einer süddeutschen Kropfgegend.

*) Virchow. Verhandlungen der geburtshülfl. Gesellschaft zu Berlin. 1848. Bd. III. S. 197, 213.

**) Engel. Specielle pathol. Anatomie. Wien. 1856. S. 779.

entsprechen nicht mehr einzelnen Follikeln, sondern Gruppen von Follikeln, und je weiter sich das fortsetzt, um so grösser werden die Cysten. Ein ganzer Knoten kann nach und nach in eine einzige grosse Cyste übergehen, indem selbst die Septa der Lappen atrophiren. Man findet dann nicht mehr jene kleinen, stecknadelknopf- oder hanfkorngrossen Gallertkörner des gewöhnlichen Gallertkropfes, sondern grosse Gallertklumpen bis zu Haselnussgrösse und darüber. Diese enthalten nicht selten zellige Theile, Fettkörner, Kalkeinsprengungen, die letzten Reste der früheren Einrichtung.

Früher oder später erweicht die Gallertmasse von den Rändern her, zerfliesst und bildet eine zähe, schlüpfrige, eiweissreiche Flüssigkeit, die alle Eigenthümlichkeiten einer concentrirten Natronalbuminatlösung hat*). In diese Flüssigkeit geschehen namentlich bei varicösen Formen theils spontan, theils bei traumatischen Einwirkungen Hämorrhagien, und es entstehen dadurch alle möglichen Nuancirungen in der Flüssigkeit, indem das ergossene Blut sich verändert. Es kann gerinnen und feste Thromben bilden, die sich später entfärben und entweder erweichen zu einer eiterartigen Masse, oder sich zu einer gelblichen oder bräunlichen schmierigen Substanz umwandeln. Gewöhnlich aber ist die Blutung nicht so reichlich, dass wirklich erhebliche Thromben entstehen, sondern das Blut mischt sich nur mit der Flüssigkeit, worauf nach einiger Zeit das Blutroth sich löst und die Flüssigkeit färbt. Dann nimmt die letztere eine gelbliche, bräunliche, manchmal kaffeebraune, manchmal schwärzliche Beschaffenheit an, das Hämatin zersetzt sich und geht zum Theil in Gallenfarbstoff (Cholepyrrhin) über**).

Während diese Umwandlungen erfolgen, gehen die noch vorhandenen Zellen eine Fettmetamorphose ein, vergrössern sich, verwandeln sich in Körnchenkugeln und zerfallen; das Fett wird frei und es scheidet sich mehr und mehr krystallinisches Cholestearin ab. Bei hämorrhagischen Zuständen imbibiren sich die Zellen und Körnchenkugeln mit verändertem Hämatin und nehmen dadurch ein eigenthümlich röthliches oder gelbliches Aussehen

*) Eine Zusammenstellung der chemischen Analysen bei E. Gurlt, Ueber die Cystengeschwülste des Halses. Berlin. 1855. S. 62.

**) Schlossberger. Würtemberg. med. Corresp.-Blatt. 1851. Bd. XXI. No. 20. Hoppe-Seyler. Mein Archiv. 1863 Bd. XXVII. S. 393.

Fig. 209.

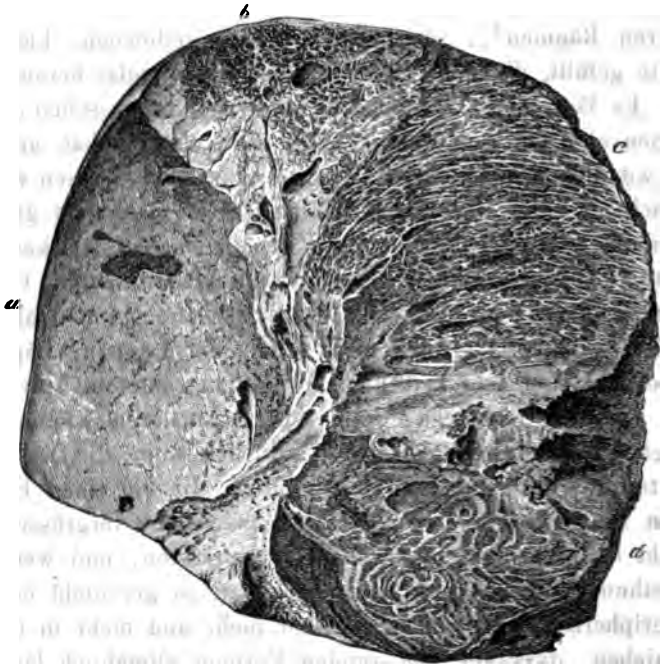

kann es vorkommen, dass an manchen Stellen dasselbe vollständig verschwindet, dass also eine Confluenz benachbarter Räume erfolgt. Es können dann zuerst aus einzelnen benachbarten, späterhin aus immer mehreren Follikeln gemeinschaftliche Höhlen entstehen. Auf diese Weise bildet sich, wie ich gezeigt habe*), ein Uebergang von der Struma gelatinosa zur Struma cystica, dem Balgkropf**). Denn die Räume, die man nun findet,

---

Fig. 209. Durchschnitt eines sehr beträchtlichen Knotens von einem asphyktischen Kropf. Man sieht bei *a* eine fast gleichmässig aussehende, weiche Masse, die ganz aus jungem hyperplastischen Gewebe mit (besonders rechts) beginnender Gallerteinlagerung besteht. Nach rechts geht dieses Gewebe in ein grobmaschiges über, dessen Maschen bei *c* gross, langgestreckt und radial gerichtet sind, während sie bei *b* mehr rundlich erscheinen. Bei *d* cystische und fibröse Umbildung. Zwischen *a* und *c*, in der Richtung auf *b*, grosse Gefässzüge. Präparat No. 98 vom Jahre 1861. ⅔ der natürl. Grösse. Von einer hochgestellten Dame aus einer süddeutschen Kropfgegend.

*) Virchow. Verhandlungen der geburtshülfl. Gesellschaft zu Berlin. 1848. Bd. III. S. 197, 213.

**) Engel. Specielle pathol. Anatomie. Wien. 1856. S. 779.

entsprechen nicht mehr einzelnen Follikeln, sondern Gruppen von Follikeln, und je weiter sich das fortsetzt, um so grösser werden die Cysten. Ein ganzer Knoten kann nach und nach in eine einzige grosse Cyste übergehen, indem selbst die Septa der Lappen atrophiren. Man findet dann nicht mehr jene kleinen, stecknadelknopf- oder hanfkorngrossen Gallertkörner des gewöhnlichen Gallertkropfes, sondern grosse Gallertklumpen bis zu Haselnussgrösse und darüber. Diese enthalten nicht selten zellige Theile, Fettkörner, Kalkeinsprengungen, die letzten Reste der früheren Einrichtung.

Früher oder später erweicht die Gallertmasse von den Rändern her, zerfliesst und bildet eine zähe, schlüpfrige, eiweissreiche Flüssigkeit, die alle Eigenthümlichkeiten einer concentrirten Natronalbuminatlösung hat*). In diese Flüssigkeit geschehen namentlich bei varicösen Formen theils spontan, theils bei traumatischen Einwirkungen Hämorrhagien, und es entstehen dadurch alle möglichen Nuancirungen in der Flüssigkeit, indem das ergossene Blut sich verändert. Es kann gerinnen und feste Thromben bilden, die sich später entfärben und entweder erweichen zu einer eiterartigen Masse, oder sich zu einer gelblichen oder bräunlichen schmierigen Substanz umwandeln. Gewöhnlich aber ist die Blutung nicht so reichlich, dass wirklich erhebliche Thromben entstehen, sondern das Blut mischt sich nur mit der Flüssigkeit, worauf nach einiger Zeit das Blutroth sich löst und die Flüssigkeit färbt. Dann nimmt die letztere eine gelbliche, bräunliche, manchmal kaffeebraune, manchmal schwärzliche Beschaffenheit an, das Hämatin zersetzt sich und geht zum Theil in Gallenfarbstoff (Cholepyrrhin) über**).

Während diese Umwandlungen erfolgen, gehen die noch vorhandenen Zellen eine Fettmetamorphose ein, vergrössern sich, verwandeln sich in Körnchenkugeln und zerfallen; das Fett wird frei und es scheidet sich mehr und mehr krystallinisches Cholestearin ab. Bei hämorrhagischen Zuständen imbibiren sich die Zellen und Körnchenkugeln mit verändertem Hämatin und nehmen dadurch ein eigenthümlich röthliches oder gelbliches Aussehen

---

*) Eine Zusammenstellung der chemischen Analysen bei E. Gurlt, Ueber die Cystengeschwülste des Halses. Berlin. 1855. S. 62.

**) Schlossberger. Würtemberg. med. Corresp.-Blatt. 1851. Bd. XXI. No. 20. Hoppe-Seyler. Mein Archiv. 1863 Bd. XXVII. S. 393.

Fig. 209.

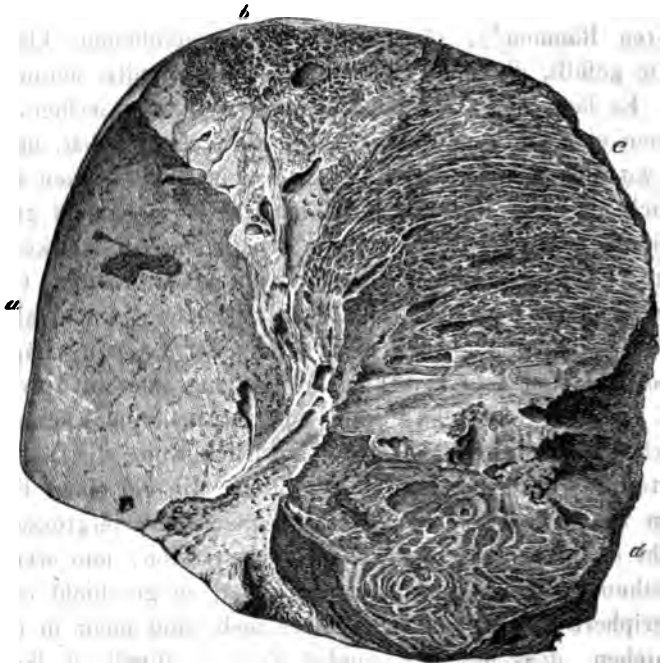

kann es vorkommen, dass an manchen Stellen dasselbe vollständig verschwindet, dass also eine Confluenz benachbarter Räume erfolgt. Es können dann zuerst aus einzelnen benachbarten, späterhin aus immer mehreren Follikeln gemeinschaftliche Höhlen entstehen. Auf diese Weise bildet sich, wie ich gezeigt habe*), ein Uebergang von der Struma gelatinosa zur Struma cystica, dem Balgkropf**). Denn die Räume, die man nun findet,

---

Fig. 209. Durchschnitt eines sehr beträchtlichen Knotens von einem asphyktischen Kropf. Man sieht bei *a* eine fast gleichmässig aussehende, weiche Masse, die ganz aus jungem hyperplastischen Gewebe mit (besonders rechts) beginnender Gallerteinlagerung besteht. Nach rechts geht dieses Gewebe in ein grobmaschiges über, dessen Maschen bei *c* gross, langgestreckt und radial gerichtet sind, während sie bei *b* mehr rundlich erscheinen. Bei *d* cystische und fibröse Umbildung. Zwischen *a* und *c*, in der Richtung auf *b*, grosse Gefässzüge. Präparat No. 98 vom Jahre 1861. $\frac{1}{3}$ der natürl. Grösse. Von einer hochgestellten Dame aus einer süddeutschen Kropfgegend.

*) Virchow. Verhandlungen der geburtshülfl. Gesellschaft zu Berlin. 1848. Bd. III. S. 197, 213.

**) Engel. Specielle pathol. Anatomie. Wien. 1856. S. 779.

entsprechen nicht mehr einzelnen Follikeln, sondern Gruppen von Follikeln, und je weiter sich das fortsetzt, um so grösser werden die Cysten. Ein ganzer Knoten kann nach und nach in eine einzige grosse Cyste übergehen, indem selbst die Septa der Lappen atrophiren. Man findet dann nicht mehr jene kleinen, stecknadelknopf- oder hanfkorngrossen Gallertkörner des gewöhnlichen Gallertkropfes, sondern grosse Gallertklumpen bis zu Haselnussgrösse und darüber. Diese enthalten nicht selten zellige Theile, Fettkörner, Kalkeinsprengungen, die letzten Reste der früheren Einrichtung.

Früher oder später erweicht die Gallertmasse von den Rändern her, zerfliesst und bildet eine zähe, schlüpfrige, eiweissreiche Flüssigkeit, die alle Eigenthümlichkeiten einer concentrirten Natronalbuminatlösung hat*). In diese Flüssigkeit geschehen namentlich bei varicösen Formen theils spontan, theils bei traumatischen Einwirkungen Hämorrhagien, und es entstehen dadurch alle möglichen Nuancirungen in der Flüssigkeit, indem das ergossene Blut sich verändert. Es kann gerinnen und feste Thromben bilden, die sich später entfärben und entweder erweichen zu einer eiterartigen Masse, oder sich zu einer gelblichen oder bräunlichen schmierigen Substanz umwandeln. Gewöhnlich aber ist die Blutung nicht so reichlich, dass wirklich erhebliche Thromben entstehen, sondern das Blut mischt sich nur mit der Flüssigkeit, worauf nach einiger Zeit das Blutroth sich löst und die Flüssigkeit färbt. Dann nimmt die letztere eine gelbliche, bräunliche, manchmal kaffeebraune, manchmal schwärzliche Beschaffenheit an, das Hämatin zersetzt sich und geht zum Theil in Gallenfarbstoff (Cholepyrrhin) über**).

Während diese Umwandlungen erfolgen, gehen die noch vorhandenen Zellen eine Fettmetamorphose ein, vergrössern sich, verwandeln sich in Körnchenkugeln und zerfallen; das Fett wird frei und es scheidet sich mehr und mehr krystallinisches Cholestearin ab. Bei hämorrhagischen Zuständen imbibiren sich die Zellen und Körnchenkugeln mit verändertem Hämatin und nehmen dadurch ein eigenthümlich röthliches oder gelbliches Aussehen

*) Eine Zusammenstellung der chemischen Analysen bei E. Gurlt, Ueber die Cystengeschwülste des Halses. Berlin. 1855. S. 62.

**) Schlossberger. Würtemberg. med. Corresp.-Blatt. 1851. Bd. XXI. No. 20. Hoppe-Seyler. Mein Archiv. 1863 Bd. XXVII. S. 393.

an*). Unter Umständen kommt es vor, dass diese fettigen und namentlich Cholestearinmassen so reichlich werden, dass kleinere Cysten fast ganz mit einem Cholestearinbrei gefüllt erscheinen**) und dass man sie wohl unter dem Namen von Atherom***) beschrieben hat. Die ersten genaueren Angaben über diese Verhältnisse hat Valentin†) gemacht, freilich ohne die Entwickelung zu erkennen; nur hat er durch die Bezeichnung der Cholestearintafeln als Hornblättchen††) manche Verwirrung herbeigeführt. Erst H. Nasse†††) fand, dass die Krystalle aus Cholestearin bestehen. — Haben Blutungen stattgefunden, so verändern sich die Blutkörperchen in eigenthümlicher Weise: sie entfärben und verkleinern sich, während sich kleine Körnchen in ihnen entwickeln; schliesslich zerfallen sie und lassen nur diese Körnchen zurück*†). Ecker**†) nahm früher irrthümlich an, dass aus der Conglomeration dieser Körnchen wieder Körnchenzellen entstehen könnten.

So bildet sich aus einer früher ganz festen Geschwulst die Struma cystica. Allein die Entwickelung zur Struma cystica kann auch erfolgen, ohne dass Gallertbildung überhaupt jemals stattgefunden hat aus einer Struma mere follicularis. Das geschieht in der Weise, dass die Follikel sich ausdehnen, blos unter Anhäufung einer eiweissreichen Flüssigkeit, in welcher die Zellen alle Metamorphosen, namentlich in der grössten Ausdehnung die Fettmetamorphose durchmachen und so zu Grunde gehen. Die Umwandlung dieser Form in die cystische geschieht gleichfalls so, dass die einzelnen Follikel grösser werden, die Zwischenwandungen atrophiren, die Follikel confluiren und so endlich inmitten hyperplastischer Knoten grössere Höhlen sich ausbilden. Das Bestehen ectatischer Gefässe und der Eintritt von Blutungen mag diese Umbildung erheblich begünstigen, doch habe ich nie einen Fall gesehen, wo in der von Beck und Ecker angenommenen

---

*) Virchow. Archiv. Bd. I. S. 386.
**) Präparat No. 200 vom Jahre 1858.
***) de Haen. Rationis med. P. VII. Vienn. 1762. p. 131.
†) Valentin. Repertorium für Anatomie u. Physiologie. 1837. Bd. II. S. 266. Taf. I. Fig. 18.
††) Luethi. Müller's Archiv. 1840. S. 447.
†††) Nasse. Ebendaselbst S. 267.
*†) Virchow. Archiv. Bd. I. S. 384.
**†) Ecker. Zeitschr. f. rat. Med. Bd. VI. S. 90, 139.

Weise (S. 14) blos durch Extravasation und Veränderung des extravasirten Blutes Cysten in der Schilddrüse entstanden wären.

Ist die Entwickelung der Struma überhaupt eine lappige, eine knotige gewesen, so dass an verschiedenen Theilen der Drüse strumöse Massen sich gebildet haben, so können neben einander auch eine ganze Reihe von verschiedenen Zuständen existiren*), an einer Stelle die frische Follikular-Hyperplasie, an einer anderen Stelle gallertartige, an einer dritten cystische, an

Fig. 210.

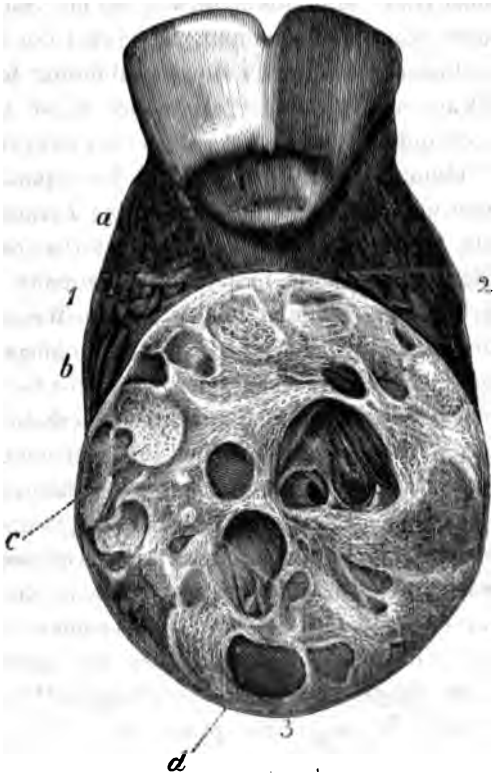

Fig. 210. Struma gelatinosa cystica, aus dem Mittelstück der Schilddrüse entwickelt. Durchschnitt des Knotens in einer der Vorderfläche des Körpers parallelen Ebene. Man sieht alle Uebergänge von einer mässigen Gallertinfiltration bis zu immer grösserer Cystenbildung. Letztere überall mit hämorrhagischer Pigmentirung. Präparat No. 46 vom Jahre 1863. Natürl. Grösse.

*) de Haen l. c. p. 131. Präparate unserer Sammlung No. 936 *b* und 11 vom Jahre 1856.

einer vierten Stelle hämorrhagische, an einer fünften indurative Zustände; das ist ausserordentlich variabel. Jedenfalls pflegt die cystische Metamorphose zunächst eine multiple zu sein (Struma multilocularis), indem an verschiedenen Stellen der Drüse oder auch einzelner grösserer Kropfknoten kleinere und grössere Höhlen sich bilden, die entweder ganz zerstreut liegen oder nur durch schmale Scheidewände von einander getrennt sind (Fig. 210). Die einzelnen Höhlen sind zuweilen ganz glattwandig (*d*), bald zeigen sie allerlei Ausbuchtungen und Vertiefungen, die durch hervorstehende Leisten oder Balken, die Reste der früheren Scheidewände, abgegrenzt sind, bald communiciren sie mit Nachbarhöhlen durch engere oder weitere Oeffnungen. Je länger der Fall dauert, um so weiter schreitet gewöhnlich diese Umbildung fort, und bei einzelnen Kropfknoten kann zuletzt die ganze Masse in eine einzige Cyste umgewandelt werden (Str. unilocularis).

Sind aber einmal die Höhlen da, so beschränkt sich ihre weitere Vergrösserung nicht auf das successive Zusammenfliessen von immer mehr Cysten, auch nicht auf die fortschreitende Umbildung hyperplastischer Theile in Cysten. Vielmehr vergrössern sie sich in erheblicher, zuweilen höchst acuter Weise durch die Absonderungsprodukte, welche von ihren Wandungen erfolgen. Diese sind entweder blos seröse, oder hämorrhagische*). Wie gross die Bedeutung dieser Absonderungen ist, erhellt am besten aus der schnellen Wiederansammlung des Inhalts nach geschehener Punktion**), die zuweilen schon in wenigen Stunden geschieht. Es begreift sich daher, dass gerade der Balgkropf, und zwar der mit noch bestehender Hyperplasie, Induration, Gefässektasie verknüpfte, die grössten Geschwülste liefert. Manche dieser Formen sind von erschreckender Grösse, und ich erinnere nur an die Riesenkröpfe, welche sich nach aussen hin entwickeln und im Laufe der Zeit tiefer und tiefer herabsinken***). Man hat solche beschrieben, die über die ganze Brust, ja bis zu den Unterextremitäten herabhingen †).

---

*) Präparat No. 11 vom Jahre 1856.

**) E. Gurlt a. a. O. S. 88.

***) Alibert l. c. p. 466. Pl. *C*, *D*. Hedenus. Tract. de gland. thyreoidea. Tab. I.

†) Mittermayer. De strumis ac scrophulis Bünsgensium. Diss. inaug. Erford. 1723. Taf. I.—II. Gautieri l. c. p. 101. Note. Heidenreich a. a. O. S. 152.

Noch bis in unser Jahrhundert hinein hat man vielfach angenommen, wozu der Name der Bronchocele s. Hernia gutturis so leicht verführte, dass diese Kröpfe durch Luftaufblähung von der Trachea aus gebildet würden. Daher der Name der Struma flatuosa s. ventosa*). Noch bis auf Haller suchte man Ausführungsgänge der Schilddrüse und glaubte diese in gewissen Drüsenlöchern der Luftröhre zu finden; ja Foderé**) beschreibt Versuche, bei denen seiner Meinung nach Luft von der Trachea aus in die Schilddrüse eingetrieben wurde. Auf ähnliche Weise meinte man das plötzliche Entstehen von Schilddrüsen-Anschwellungen bei dem Heben schwerer Lasten, durch das Pressen während der Geburt erklären zu können. Die Lehre von dem Cystenkropf hat eigentlich erst durch Beck (den Vater) Consistenz gewonnen***). Nichtsdestoweniger hat man daneben noch Hernien der Luftwege als eigentliche Bronchocele geführt. Nun giebt es ja derartige Aussackungen. Ausser der früher (Bd. I. S. 265) beschriebenen Trachektasis (Tracheocele), welche allerdings leicht mit Kropfcysten verwechselt werden kann, welche jedoch nicht Luft, sondern Schleim zu enthalten pflegt, finde ich†) eine bis jetzt, wie es scheint, übersehene Erweiterung der Morgagni'schen Taschen, welche als Laryngocele ventricularis bezeichnet werden mag. Es zeigen sich dabei lange, dünnhäutige Säckchen, welche von dem oberen Theile der Taschen mit einer ziemlich engen Mündung ausgehen und sich zuweilen bis an den oberen Rand des Schildknorpels, ja sogar bis an das Zungenbein erstrecken, wo sie mit einem kolbigen Ende aufhören. Meist sind sie nur einseitig, einmal sah ich sie doppelseitig. Sie sind glattwandig, haben innen Flimmerepithel und sind mit Luft gefüllt. Eine Verwechselung mit Struma ist ganz unmöglich, da sie fast ganz nach innen von dem Schildknorpel liegen. Einmal fand ich oberhalb eines Sackes am Zungenbein dicht unter dem Schleimhautüberzuge der äusseren Fläche der Epiglottis neben dem Frenulum eine etwa erbsengrosse Cyste, welche gleichfalls Flimmerepithel enthielt, also wohl eine Abschnürung darstellte††).

---

*) Heidenreich a. a. O. S. 60.
**) Foderé l. c. p. 20.
***) K. J. Beck. Ueber den Kropf. Freib. i. Br. 1833.
†) Präparat No. 152 vom Jahre 1862 und No. 232 vom Jahre 1863.
††) Präparat No. 64 vom Jahre 1865.

Bestehen die Cysten längere Zeit, so consolidirt sich allmählich derjenige Theil der Septa, welcher sie zunächst begrenzt. Denn irgendwo werden sie immer an Septa stossen; da sie aus der Auflösung von grösseren Gruppen von Follikeln hervorgehen, so folgt, dass sie endlich an starke Septa kommen müssen. Dieses Gewebe verdichtet sich gewöhnlich späterhin mehr nach Art entzündlicher Processe, und es wiederholt sich der früher beschriebene Indurationsvorgang der fibrösen Formen. Hat die Cystenbildung in einem Faserkropf stattgefunden (S. 20), so wird

Fig. 211.

Fig. 211. Struma cystica indurata des linken Hornes. Der Kropfknoten ist durch einen senkrechten (sagittalen) Schnitt von vorn nach hinten gespalten; man sieht die äussere (rechte) Hälfte zurückgelegt vor sich. Der dickere Theil der Wand entspricht demnach dem hinteren, der dünnere dem vorderen Umfange der Cyste. Letztere ist innen mit gelbbraunem hämorrhagischen Pigment belegt, zum Theil mit Fibrinniederschlägen besetzt; auch sieht man allerlei erhabene Leisten an der Wand, als Rückstände der früheren Scheidewände. Von der verdickten hinteren Wand, in welcher zahlreiche Gefässdurchschnitte sichtbar werden und in welcher atrophische Follikel eingeschlossen sind, erhebt sich ein rundlich höckeriger, etwa wallnussgrosser, fester Vorsprung, der innen wieder Cysten enthält, neben welchen nach oben und vorn harte Verkalkungen sitzen. Die übrige Drüse eher atrophisch, mit einzelnen, ganz kleinen, gallertigen Kropfknötchen. Starke seitliche Compression der Trachea. Präparat No. 935. Natürl. Grösse.

natürlich die Induration schon von vornherein vorhanden sein. Diese manchmal sehr kleinen*) Balgkröpfe haben zuweilen eine überaus dicke, förmlich schwielige Wand, welche aus zahlreichen, über einander geschichteten Blättern dichten Bindegewebes besteht, in dem nur die Lumina grösserer Gefässe und bei mikroskopischer Untersuchung zahlreiche comprimirte Follikel hervortreten. Diese Säcke haben zuweilen grosse Aehnlichkeit mit den alten Hydrocelen (Bd. I. S. 160), und wie diese, sind sie ganz ungeeignet, durch einfache Punktion oder Incision zu heilen.

Rokitansky**) hat, seiner allgemeinen Anschauung entsprechend, nach dem Vorgange Joh. Müller's grossen Werth darauf gelegt, dass von der Wand der Cysten allerlei Auswüchse, Proliferationen ausgehen sollten, in denen sich wieder neues Drüsengewebe entwickelt. Ich habe mich niemals von der Wahrheit dieser Beobachtung überzeugen können. Nicht einmal solide Auswüchse der Wand von Bedeutung habe ich mit Sicherheit nachzuweisen vermocht. Was ich sah, waren fast immer stehengebliebene Theile des alten, nicht cystisch veränderten Gewebes. Unter Umständen können diese Theile sehr umfangreich sein; ja sie können wieder Cysten enthalten (Fig. 211), so dass der Anschein entsteht, als ob in einer Muttercyste Tochtercysten gewachsen wären. Aber in diesen Fällen hat nur die Bildung der grossen Cyste um die kleineren herum stattgehabt.

Diese Art des Balgkropfes kann eine gewisse Aehnlichkeit mit eigentlich parasitischen Bildungen haben, wie sie in der sogenannten Str. hydatidosa vorkommen. Es kommt nehmlich zuweilen der Echinococcus in der Schilddrüse vor, wo er beträchtliche, bis zur Grösse eines Hühnereies oder einer Orange anwachsende Geschwülste bildet. Gurlt***) hat 7 solcher Fälle aus der Literatur gesammelt. Die Diagnose entscheidet sich leicht dadurch, dass in der Cyste (dem Organsack) noch eine zweite Blase (die Thierblase) oder mehrere derselben stecken. —

Wir haben schliesslich noch die Veränderungen zu untersuchen, welche als Ausgänge des Kropfes zu betrachten sind. Hier kommt zunächst in Betracht die Resolution, die voll-

---

*) Präparat No. 200 vom Jahre 1858.

**) Rokitansky. Anatomie des Kropfes. S. 6. Vgl. Schuh. Pathologie u. Therapie der Pseudoplasmen. Wien. 1854. S. 233.

***) E. Gurlt. Die Cystengeschwülste des Halses. S. 273.

ständigste Art der Heilung, welche entweder freiwillig, zumal nach Ortswechsel eintreten, oder künstlich durch Behandlung herbeigeführt werden kann. Obwohl es an direkten Untersuchungen solcher zurückgebildeten Kröpfe fehlt, so erscheint es doch kaum zweifelhaft, dass es sich dabei um allmähliche Auflösung der festen Theile (Zellen, Gallerte, Blutgerinnsel) und darauf folgende Resorption der flüssigen Theile handelt. Von den Zellen wird im Allgemeinen angenommen werden können, dass sie durch Fettmetamorphose zerfallen, wie wir sie oft genug in Kröpfen beobachten können. Möglicherweise wird dabei zugleich eine Induration des Interstitialgewebes stattfinden. Eine solche Heilung wird gewiss am leichtesten an einem einfach folliculären, hyperplastischen Kropfe, also an einer jungen Bildung geschehen; schwerer an gallertigen und cystischen Formen, falls sie nicht beschränkt und partiell sind. Ganz ausgeschlossen ist die Heilung durch Resolution an grossen und namentlich dickwandigen Balgkröpfen.

Das Hauptheilmittel war seit alten Zeiten der gebrannte Schwamm (Spongia marina), der zugleich das wesentliche Ingrediens aller Kropfpulver und Kropfpflaster darstellte. Die Recepte der Salernitaner*) können als Beispiel dienen, wenngleich allerlei Sprüche und Incantationen als Zugabe empfohlen worden. Ob in späterer Zeit diese Sprüche noch im Gebrauch geblieben sind, ist zweifelhaft, denn die Strumen, welche die englischen und französischen Könige heilten, waren keine Kröpfe, sondern Skrofeln (Bd. II. S. 605). Die Empfehlungen der Spongia usta dagegen bestanden fort**), bis Coindet das von Courtois 1813 entdeckte und von Fife in dem Meerschwamme nachgewiesene Jod gegen den Kropf in Anwendung brachte***), welches seitdem innerlich und äusserlich in allen möglichen Formen und Zube-

*) de Renzi. Collectio salern. T. II. p. 463, 599. Die mystische Zugabe schildert Rogerius sehr charakteristisch (ibid. p. 465): Sed ut videantur fieri plura, talem faciat medicus incantationem vel conjurationem, videlicet: Caro, caro, caro, recede, quia filius Dei te maledicit. In nomine Patris et Filii et Spiritus Sancti. Recede ab isto famulo Dei. Et fiat circulum ad collum de candela benedicta de festo Sanctae Mariae, cantando Pater noster, tribus vicibus, in honorem sanctae Trinitatis.

**) Prosser bei Richter a. a. O. S. 170. Hausleutner a. a. O. S. 35. J. P. Frank l. c. p. 105.

***) L. Formey. Bemerkungen über den Kropf und Nachricht über ein dagegen neu entdecktes wirksames Mittel. Dritte Aufl. Berlin. 1822.

reitungen gebraucht worden ist, und welches seinen ausgezeichneten Ruf wohl verdient. Dass es mit Vorsicht anzuwenden ist, folgt aus den schon früher mitgetheilten Bemerkungen (Bd. I. S. 114) über gefahrdrohende Zufälle, welche zuweilen nach seinem Gebrauche eintreten; die äussere Anwendung von Jodsalbe, wobei vielleicht die mechanische Wirkung des Einreibens nicht ganz ohne Bedeutung ist*), sollte bei geringeren Kröpfen dem inneren Gebrauche stets vorgezogen werden. —

Wenn eine Kropfgeschwulst lange Zeit besteht, so geschieht endlich eine Art von Verkalkung oder Verknöcherung, die sogenannte Struma ossea**). Dieser Ausgang ist wesentlich an das Zwischengewebe gebunden, wobei es freilich nicht selten vorkommt, dass auch die Blutgefässe, namentlich die kleineren, in ihren Wandungen in einer relativ frühen Zeit eine Verkalkung erfahren***). Struma ossea ist nicht nothwendigerweise mit Struma cystica vereinigt, sondern gerade die fibrösen Formen können frühzeitig die Basis für die Kalkablagerung abgeben, ohne dass es zu einer eigentlichen Cystenbildung kommt. Es giebt also Kropfcysten mit ganz oder theilweise knöcherner Schale, und Kropfknoten mit allerlei Balken und Knollen von knöcherner Beschaffenheit. In beiden Fällen kann das Kalkskelet durch Maceration freigemacht werden†). Bei der Struma fibrosa ossea (Fig. 212, *B*) bleiben gewöhnlich grosse Abschnitte des Kropfes frei von der Verkalkung. Selbst diejenigen Knoten, welche davon heimgesucht werden, verfallen nur zum Theil der Verkalkung. Dieselbe geht regelmässig aus von den sklerotischen und fibrösen Knoten und Strängen, in denen die Ablagerung des Kalkes zuerst in feinen Körnern, später ganz dicht und homogen erfolgt. Die Knochen können daher ganz compact erscheinen; sie können aber auch mehr porös und brüchig sein. Aber an gewissen Stellen liegt die Kalkmasse so dicht, dass man sie nicht mehr schneiden, sondern nur noch sägen kann.

---

*) Allan Burns (Bemerkungen über die chirurg. Anatomie des Kopfes und Halses. Deutsch von Dohlhoff. Halle. 1821. S. 189) legte auf regelmässiges Frottiren der Drüse das grösste Gewicht.

**) Haller. Opuscula pathologica. Laus. 1768. p. 24.

***) Ecker a. a. O. S. 144. Taf. II. Fig. 9—13.

†) A. E. Iphofen. Der Cretinismus. Dresden. 1817. Th. I. S. 11. Taf. I. Birkett. Guy's Hosp. Rep. 1861. Ser. III. Vol. VII. p. 335.

Fig. 212.

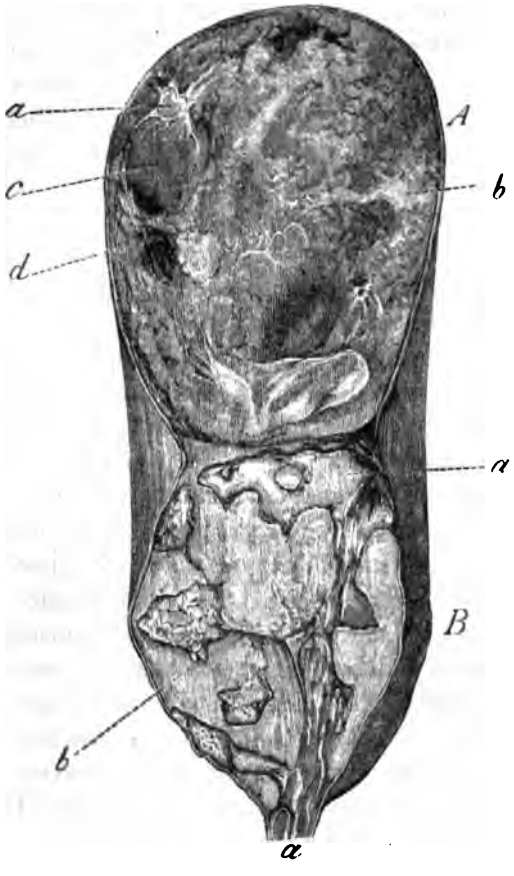

Man kann darüber im Zweifel sein, ob es sich hier mehr um blosse Verkalkung oder um eigentliche Verknöcherung handelt.

Fig. 212. Durchschnitt des linken Hornes einer strumösen Schilddrüse von einem Falle, wo gleichzeitig doppelseitige Laryngocele ventricularis bestand. Die ganze Drüse knotig, sehr vergrössert, das rechte Horn bis in die Höhe des Zungenbeins heraufgestiegen, das linke zum Theil substernal. Ueberall abgekapselte Knoten mit fibröser Induration und zum Theil Verkalkung. Ein solcher, frisch sehr gefässreicher Knoten bei *A*: innerhalb desselben sieht man theils strahlige Indurationsstellen (*a*), theils gleichmässige Verdichtung (*b*), hie und da graurothe, vasculäre Stellen (*c*), stellenweis sogar fleckige Blutungen (*d*). Der untere, substernale Knoten (*B*) fast ganz abgeschnürt und verkalkt: die Kalkbalken *a* ganz compakt, hyalin, bernsteingelb; das sklerotische Gewebe *b* von knorpelähnlicher Dichtigkeit und durchscheinend bläulichweissem Aussehen. Präparat No. 232 vom Jahre 1863. Natürl. Grösse.

Valentin*) hat sich zuerst für die erstere Auffassung ausgesprochen. Er unterschied eine „organisirte Kalkablagerung“ und eine mehr bröckelige Concrementbildung, welche aus einer zuerst faserigen, dann hornigen Masse hervorgehe. Ihm haben sich die meisten der nachfolgenden Untersucher**) angeschlossen. In der That enthalten diese Massen, so knochenähnlich sie auch erscheinen, doch weder Gefässe und Gefässkanäle, noch entwickelte Knochenkörperchen. Sie stellen mikroskopisch eine sehr dichte, gleichmässige, hyaline Verkalkung mit undeutlichen rundlichen und zackigen Figuren von sehr unregelmässiger Gestalt und geringem Zusammenhange dar. Trotzdem stehen sie den unvollkommenen Knochen anderer fibröser Theile, wie der Pleura, der inneren Arterienhaut, der alten Hydrocelen (Bd. I. S. 161) nahe. Das fibröse Gewebe, welches schon vorher sklerosirt war, nimmt die Kalksalze auf, welche zuweilen einen Ueberschuss von kohlensauren***), anderemal von phosphorsauren†) Salzen enthalten. Darnach variirt Aussehen und Festigkeit der Massen. Im Anfange namentlich sehen sie weisslich, kreidig aus und haben eine mehr bröckelige Consistenz; später werden sie mehr und mehr durchscheinend und nehmen dabei häufig ein intensiv gelbes, zuweilen sogar bräunliches Aussehen an, während ihre Festigkeit so gross wird, dass sie nur mit Schwierigkeit gesägt werden können. Dies zeigt sich ebenso bei den grösseren Knoten des Faserkropfes, als in der Wand des Balgkropfes. Letztere kann ganz glatt sein, so dass die Knochenkapsel nach innen noch von einer sklerotischen Bindegewebsschicht ausgekleidet ist; sie kann aber auch allerlei warzige und höckerige Vorsprünge zeigen, welche ihrerseits verkalken.

Eine besondere Erwähnung verdient endlich noch die Verkalkung der Struma amyloides (S. 25). Hier beginnt die Ablagerung der Kalksalze an den verdickten Gefässen, und zuweilen††) bleibt sie so lange auf dieselben beschränkt und wird so vollständig, dass man die Verästelungen derselben schon vom blossen Auge als einen weissen Filz oder als weisse Büschel feiner Fäden

*) Valentin. Repertorium für Anatomie u. Physiologie. Berlin. 1836. Bd. I. S. 323.
**) Wedl. Pathol. Histologie. S. 287. Frerichs a. a. O. S. 32.
***) Biltz bei Iphofen. Der Cretinismus. I. S. 17.
†) Frerichs a. a. O. S. 35.
††) Präparat No. 1212*f*.

erkennen kann. Einige Abbildungen von Ecker*) passen genau auf diesen Zustand. Später schreitet die Verkalkung von den Gefässen auf das übrige Gewebe fort. —

Mit Ausnahme der amyloiden können alle Formen des Kropfes, wie beim Menschen, auch bei Thieren vorkommen. Besonders häufig ist er beim Hunde**), wo er sehr beträchtliche Anschwellungen mit Gallertablagerung, Cystenbildung, Versteinerung u. dgl. hervorbringt. Nächstdem findet er sich beim Pferd***) und Maulesel†), bei Schaafen und Ziegen††), beim Rindvieh†††).

Ueberblickt man die Pathogenie des Kropfes, wie ich sie bisher gegeben habe, so kann kaum ein Zweifel darüber bleiben, dass auch diese Geschwulstbildung wesentlich auf einem activen und formativen Prozess beruht, welcher sich mit Hyperämie, Gefässerweiterung und Exsudation verbinden kann und sehr häufig damit verbindet, welcher jedoch weder einfach eine hyperämische Schwellung darstellt, noch wesentlich durch Exsudation bedingt wird. Ist aber das Wesen des Vorganges eine active und progressive Formation, so wird man auch nicht umhin können, ihn auf irgend eine Art von Reizung zurückzuführen und ihn in die Reihe der irritativen zu stellen. Daraus folgt keineswegs, dass die Reizung jedesmal den Charakter einer entzündlichen tragen müsse, indess liegt es mindestens nahe, zu vermuthen, dass er unter Umständen einen solchen Charakter annehmen könne. Seitdem Walther*†) eine besondere Form des Kropfes als Struma inflammatoria aufstellte, ist diese Frage sehr häufig untersucht worden. In der neueren Zeit hat man es meist vorgezogen, die Thyreoiditis von der eigentlichen Struma ab-

*) Ecker. Zeitschr. f. rat. Med. VI. S. 144. Taf. II. Fig. 9 *a* u. *b*.

**) Gautieri l. c. p. 145. B. Smith Barton. Abhandl. über den Kropf. Deutsch von Liebsch. Gött. 1802. S. 33. E. F. Gurlt. Lehrbuch der path. Anat. der Haussäugethiere. Berlin. 1831. Bd. I. S. 275. Rösch. Untersuchungen über den Kropf in Würtemberg. Erl. 1844. S. 212. Röll. Lehrbuch der Path. u. Ther. der nutzbaren Hausthiere. Wien. 1856. S. 495. Rilliet. Mém. sur l'iodisme constitutionnel. Paris. 1860. p. 53, 109. A. Rey. Gaz. hebdom. 1862. Dec. p. 822. F. Emery. Ebendas. 1863. Janv. p. 40.

***) Barton a. a. O. S. 33. Heidenreich a. a. O. S. 194. Röll a. a. O. S. 495. Delafond. Recueil de méd. vétér. 1859. p. 639. Rilliet l. c. p. 110. A. Rey l. c. p. 821. Baillarger. Gaz. hebd. 1862. Sept. p. 617.

†) Baillarger l. c. p. 617. 1863. Janv. p. 25. Emery l. c.

††) Barton a. a. O. S. 31. Gurlt. Nachträge zu s. Lehrbuch. Berlin. 1849. S. 116.

†††) Barton a. a. O. S. 33. Gurlt. Lehrbuch. I. S. 275.

*†) Phil. v. Walther a. a. O. S. 16.

zutrennen. In der That ist das, was Walther beschrieben hat, nichts anderes, als eine einfache acute Entzündung; sie kann nach traumatischen und rheumatischen Einwirkungen auf die Drüse, in Folge von Metastasen u. s. w. entstehen und sie verdient gewiss nicht den Namen einer Struma. Fälle von wirklicher Eiterung und Abscessbildung an der bis dahin gesunden Drüse sind freilich selten, aber doch oft genug gesehen. Nach meinen Erfahrungen handelt es sich dabei hauptsächlich um eine interstitielle Erkrankung, und schon dadurch unterscheidet sich diese einfache Entzündung von der Kropfbildung.

Allein verschieden von dieser einfachen und primären Entzündung ist die secundäre Entzündung der Kröpfe. Wir haben schon früher (S. 18) gesehen, dass der sogenannte Faserkropf aus einer solchen secundären Entzündung hervorgeht; er stellt die entzündliche Induration des Interstitialgewebes in einem schon bestehenden Kropf dar. An dieselbe schliesst sich unmittelbar die Verdickung und Sklerose um die Kropfknoten (S. 17) und um die Kropfcysten (S. 36). Alles dieses sind Formen der chronischen Interstitialentzündung.

In gleicher Weise giebt es aber auch eine Struma inflammatoria acuta*), d. h. eine acute Entzündung in einem schon bestehenden Kropf. Nicht selten geht diese in Eiterung über, es bilden sich eiterige Infiltrationen oder dissecirende Eiterung oder Abscesse, die zuweilen spontan aufbrechen. Dabei schwillt der Kropf sehr schnell an und kann durch seine Grössenzunahme sehr gefährlich werden. Die Veranlassung zu solchen Entzündungen sind manchmal Verwundungen, Quetschungen, Erkältungen; anderemal bleibt die Veranlassung unbekannt. Soviel es scheint, kann jede Art von Kropf diese Veränderung erfahren, sowohl der einfach follikuläre, als der gallertige und cystische. Bei letzterem ist diese Möglichkeit am längsten bekannt, insofern manche Behandlungsweisen, namentlich die Incision, das Durchziehen eines Haarseiles sogar mit der Absicht, eine Eiterung hervorzurufen, vorgenommen worden sind. Dasselbe, was hier künstlich eingeleitet wird, entsteht anderemal freiwillig**).

*) J. P. Frank l. c. p. 80. Hasse a. a. O. S. 521. Heidenreich a. a. O. S. 78, 83. Eulenberg a. a. O. S. 356. Lebert a. a. O. S. 12, 38, 42, 68. Rokitansky. Lehrbuch der path. Anat. Wien. 1861. Bd. III. S. 111.

**) Präparat No. 65*a* vom Jahre 1865. Baillie. Engravings Fasc. II. Pl. I. fig. 3. G. Fleischmann. Leichenöffnungen. Erl. 1815. S. 188.

Allein nicht jede acute Entzündung eines Kropfes geht nothwendig in Eiterung über. Abgesehen davon, dass sie sich zertheilen kann, tritt nicht selten eine Schwellung ein, welche zum grossen Theil exsudativer Natur ist. Auch dies ist in Cysten am deutlichsten zu erkennen. Nicht nur füllen sie sich nach einer Entleerung ihres Inhaltes sehr schnell wieder, sondern sie vergrössern sich auch unter entzündlichen Erscheinungen sehr schnell, ohne dass ein äusserer Eingriff stattgehabt hat. Dabei können zugleich hämorrhagische Ergüsse von grosser Mächtigkeit stattfinden*).

Aehnliches geschieht auch an dem gewöhnlichen Follikularkropf, gleichviel ob er in der einfach hyperplastischen oder in der gallertigen Form besteht. Ein Beispiel der ersteren Form hat Lebert**) mitgetheilt; eines der zweiten habe ich beobachtet***). Bei diesen ganz acuten Anschwellungen kann offenbar an eine vermehrte Zellenbildung nicht gedacht werden; es handelt sich hauptsächlich um eine stärkere Durchfeuchtung und Absetzung von Flüssigkeiten in die Follikel. Insofern steht diese Form demjenigen sehr nahe, was man in der neueren Zeit als acuten

*) Präparat No. 11 vom Jahre 1856.

**) Lebert a. a. O. S. 40.

***) Ein 20jähriger kräftiger Unteroffizier, der in Glatz einen Kropf bekommen hatte, erkältete sich auf dem Marsche, bekam Husten und Brustbeklemmung, welche von Tag zu Tag schnell zunahm und schon nach einigen Tagen so stark wurde, dass er kaum noch Luft holen konnte. Am 15. Januar 1846 wurde er in die Charité aufgenommen: Höchst mühsame, pfeifende Respiration bei grösster Anstrengung der Hals-, Brust- und Bauchmuskeln, Kopf hinten übergebeugt, fast gar keine Ausdehnung des Thorax, Puls 110, starke und gleichmässige Anschwellung der Schilddrüse. Eine grosse Venaesection und 12 Blutegel, sowie ein Brechmittel wurden erfolglos angewendet. Am nächsten Tage noch grössere Dyspnoe, äusserste Angst, Gesicht blauroth, allgemeiner Schweiss. Die Tracheotomie hatte gleichfalls keinen Erfolg; bei heftigster Abdominal-Respiration blieb der Thorax ganz flach, man hörte nur in den oberen Theilen der Lunge Pfeifen, aber nirgends Vesiculärathmen; heftiges Herzklopfen. Tod an demselben Tage. Die Autopsie zeigte eine beträchtliche, zu beiden Seiten gleich stark entwickelte Struma, das Mittelstück nur mässig geschwollen. Auf dem Durchschnitt überall grossmaschige Follikel mit durchscheinender, gelblicher Gallertmasse, hie und da grössere und kleinere Höhlen, von denen jedoch keine über kirschkerngross war, mit einer dunklen, ins Bräunliche ziehenden, fadenziehenden, fast gallertigen Flüssigkeit. Die Lungen beiderseits normal, hie und da etwas hyperämisch, die Pleura mit Ekchymosen. Die Venen sämmtlich mit dunklem, klumpigem Blut gefüllt. Die Arachnoides trüb und ödematös: an der Basis und den Seitentheilen sehr zahlreiche, jedoch wenig umfängliche Ekchymosen. Die Trachea sehr verengert, ihre sehr verdickte und geröthete, mit leichtem Schleimbelag versehene Schleimhaut unter dem Kropf höckerig und in starke Längsfalten gelegt.

epidemischen Kropf†) beschrieben hat. Es ist dies eine, namentlich bei Soldaten in gewissen Garnisonen, z. B. Silberberg, wiederholt beobachtete Erkrankung, deren ätiologische Verhältnisse noch keineswegs sicher ergründet sind, die aber vielleicht nicht immer zum Kropf im engeren Sinne des Wortes gerechnet werden darf. Denn sie geht fast immer in Resolution über und sie entsteht bei Leuten, die vorher keine Spur von Kropf gehabt haben. Nach einer Beobachtung von Collin**) scheint sie jedoch auch zur Bildung von Gallertknoten führen zu können. —

Das ist im Wesentlichen die anatomische Geschichte dieser Zustände, und man begreift leicht, dass alle diejenigen Formen, welche mehr fibrös sind oder frühzeitig mehr kalkig werden oder welche mehr den gallertigen Charakter haben, sich als weniger schädliche, ja oft als sehr gleichgültige Ereignisse darstellen. In Gegenden, wo Kropf sonst unbekannt ist, werden natürlich die Entstellungen, welche fast immer mit dem Entstehen von Kropfknoten verbunden sind, übel empfunden und getragen werden. In Kropfgegenden hinwiederum gilt bei dem Volk der Kropf nicht blos als natürlich***), sondern hie und da auch als eine Schönheit, und selbst Aerzte, die in solchen Gegenden practisiren, erklären, dass er höchstens durch seine mechanischen Wirkungen nachtheilig oder gefährlich werde†). Die Gefahren, welche durch den Druck des Kropfes auf die Nachbartheile hervorgebracht werden, sind seit langer Zeit bekannt††): Circulationsstörungen, bedingt durch den Druck auf die Venae jugulares und die Carotiden, Innervationsstörungen, abhängig von dem Druck auf den Vagus, Sympathicus und Plexus brachialis, Deglutitionsstörungen, bewirkt durch den Druck auf die Speiseröhre, endlich Respirationsstörungen, als natürliche Folgen des Druckes auf die Trachea. Es liegt auf der Hand, dass damit die Gesammtheit

*) Vgl. die Zusammenstellung von Lebert a. a. O. S. 80, sowie Nivet, Documents sur les épidémies qui ont regné dans l'arrondissement de Clermont-Ferrand de 1849 à 1864. Paris. 1865. p. 61.

**) Collin. Recueil de mémoires de méd. chir. et pharm. milit. 1861. No. 19.

***) Merillius l. c.: strumosus morbosus est, gutturosus sanus, si natura talis sit.

†) Hausleutner a. a. O. S. 5.

††) Vgl. die Literatur bei Hedenus. Tractatus de glandula thyreoidea tam sana quam morbosa, inprimis de struma ejusque causis atque medela. Lips. 1822. p. 76—78, 160. Morgagni. De sedibus et causis morb. Epist. L. art. 37. Albers. Erläuterungen S. 307.

der möglichen Einflüsse nicht erschöpft ist. Abgesehen davon, dass aus dem Kropf allerlei schädliche Substanzen (ich erinnere nur an den oxalsauren Kalk) in das Blut gebracht werden können, kann auch eine beschleunigte und durch Erweiterung der Arterien vermehrte Circulation in dem Kropf eine Ableitung von den übrigen Aesten der Carotis und damit eine collaterale Anämie im Gehirn bedingen.

Jedenfalls bringt der Druck auf die Luftröhre*) am häufigsten den Arzt unmittelbar in die Lage, hülfreich einschreiten zu müssen. Der Grund dieses Druckes ist nur zum Theil abhängig von der Grösse der Geschwulst; viel mehr wird er bestimmt durch den Sitz oder die Lage derselben, welche durch allerlei Umstände sehr verschieden sein kann. Insbesondere ist der Zustand der bedeckenden Muskeln von grosser Bedeutung. Einmal habe ich dieselben in voller fettiger Metamorphose und natürlich in Folge davon sehr schlaff gesehen. Häufig sind sie kräftig und leisten dem Druck des Kropfes starken Widerstand, so dass er mehr gegen die inneren Theile gedrängt wird. Die gewöhnlichste Compression ist die laterale; sie tritt ein, wenn eines der Hörner oder beide sich so sehr vergrössern, dass die Trachea von der Seite her zusammengedrängt wird. Doppelseitige Compression tritt namentlich ein bei dem congenitalen und gelatinösen Kropf, welche bis weit nach hinten und oben zugleich die Trachea und den Oesophagus oder Pharynx umfassen. Aber auch grosse lobuläre Strumen, mögen sie nun cystisch, oder indurirt und verkalkt sein, bedingen die laterale Compression, wenn sie von den hinteren, oberen oder unteren Theilen der Hörner ausgehen. Die Trachea wird dadurch zu der Form einer Säbelscheide oder eines Prismas zusammengedrückt. Ist der Kropf einseitig, so wird die Trachea dislocirt**), gebogen und sehr häufig zugleich verengert.

Es kann aber auch sein, dass die Compression von vorn her erfolgt***). Das ist namentlich bei dem gefürchteten subster-

*) Flajani. Collezione d'osserv. e rifless. di chirurgia. Rom. 1802. T. III. p. 278. Heidenreich a. a. O. S. 144. Bonnet. Gaz. méd. 1851. No. 48—51. H. Demme. Würzb. med. Zeitschr. Bd. II. S. 390. Bd. III. S. 264. Eulenberg a. a. O. S. 331. Lebert a. a. O. S. 118, 190, 198. König. Archiv der Heilkunde. 1865. S. 245.

**) Adelmann. Jahrbücher der philosophisch-medic. Gesellschaft zu Würzburg. 1828. Bd. I. 2. S. 108.

***) Adelmann. Ebendas. S. 107. Guillot. Arch. gén. 1860. Nov. p. 517.

nalen*) Kropf der Fall, wo am häufigsten eine so starke Vergrösserung des Mittelstücks erfolgt, dass sich die Geschwulst unter das Sternum schiebt. Hier, wo die Trachea kaum ausweichen kann, wird sie durch die wachsende Masse gegen die Wirbelsäule gedrängt und abgeplattet. Es ist diese Form um so gefährlicher, als sie zuweilen vorkommt, ohne dass nach aussen eine irgendwie bedeutendere oder bemerkbare Anschwellung vorhanden ist, so dass die Respirationsbeschwerden, welche dadurch bedingt werden, in Beziehung auf ihre Ursache sich in hohem Maasse der Betrachtung entziehen können. Schon Foderé**) kannte diesen Goître en dedans, und wusste, dass er zuweilen gar keine sichtbare Geschwulst erkennen lässt. Wie gross die intrathoracische Geschwulst dabei werden kann, ist nicht genau festgestellt, da mehrere ältere Beobachtungen***) unsicher sind, nicht so sehr in Beziehung auf den Zusammenhang mit der Schilddrüse, als vielmehr in Beziehung auf die Natur des Uebels. Gewöhnlich tritt der Kropf in der Mittellinie bis in den oberen Theil des Mediastinum anticum ein; indess kann dies doch auch mehr seitlich geschehen. Dann liegt die Geschwulst hinter dem Schlüsselbein†) und der ersten Rippe. Manchmal ist es auch eines der Hörner, welches sich nach unten hin verlängert. So hat sich in einem unserer Präparate††) das zu einem apfelgrossen Knoten angeschwollene rechte Horn hinter die Carotis geschoben und ist so in den Supraclaviculartaum getreten. Adelmann†††) sah das linke Horn vor den Gefässen und Nerven und hinter dem Schlüsselbein und der ersten Rippe in die Brusthöhle verlängert, wo es die linke Lunge bedeutend zurückdrängte und bis zum Bogen der Aorta reichte. Mir wurde eine über faustgrosse, multiloculäre Cystengeschwulst gebracht, die man in dem Pleurasack eines Invaliden gefunden und nicht erkannt hatte; die mikroskopische Untersuchung der Cystenwand ergab, dass darin comprimirte Schilddrüsen-Follikel in Menge eingeschlossen waren*†). Nicht nothwendig haben jedoch die substernalen Kröpfe, welche

*) Giehrl. Neue med. chir. Zeitung. 1844. No. 50. Cruveilhier. Traité d'anat. path. génér. T. II. p. 249.
**) Foderé l. c. p. 27.
***) Münchmeyer u. Magnus bei Heidenreich a. a. O. S. 140.
†) Cruveilhier l. c. p. 249. Note.
††) Präparat No. 1119.
†††) Adelmann a. a. O. S. 105.
*†) Präparat No. 63 vom Jahre 1865.

von einem der Hörner der Schilddrüse ausgehen, eine laterale Lage. Ich sah einmal*) einen Knoten von fast 3 Zoll Höhe, der zum grossen Theil mörtelartig verkalkt war, vom linken Horn aus sich median bis zum Bogen der Aorta erstrecken.

Einigermaassen ähnlich dem substernalen Kropf verhält es sich mit einer anderen Form, welche namentlich bei Kindern vorkommt und welche eine der wichtigsten Arten der Struma congenita darstellt. Das ist die submaxillare Form**), wo die Entwickelung der Schilddrüse so hoch nach oben erfolgt, dass ihre Hörner hinter den Winkel des Unterkiefers, ja selbst bis an den Processus mastoides reichen, aber zuweilen sich so verbergen, dass man sie kaum von aussen her bemerkt. Auch geschieht es manchmal, dass Kropfknoten aus der Spitze der Hörner hervorgehen; dann liegen sie so hoch neben dem Larynx und dem Zungenbein, dass man versucht ist, sie auf irgend eine andere der zahlreichen Drüsen dieser Gegend zu beziehen.

Die Compression und die dadurch bedingte Tracheostenose ist natürlich je nach dem Wachsthum des Kropfes eine sehr verschiedene. Manchmal erfolgt sie sehr langsam, und die Leute zeigen nur die eigenthümlich gedämpfte und rauhe „Kropfstimme“***); sie sind kurzathmig, empfinden einen eigenthümlichen Kitzel im Halse und bringen häufig ein heiseres Hüsteln hervor; anderemal geschehen ganz acute Anschwellungen, welche die grösste Suffocations-Gefahr mit sich bringen, eine Gefahr, die um so grösser ist, wenn wegen einer latenten Lage die Natur des Uebels nicht erkannt wird. Ein besonderer Umstand ist dabei hervorzuheben. Während für gewöhnlich die Erstickungszufälle sich allmählich steigern und nur durch gleichzeitige katarrhalische Absonderung von Zeit zu Zeit bedrohliche Hustenanfälle eintreten, so kommt es zuweilen vor, dass die Asphyxie in plötzlichen Paroxysmen auftritt, welche wahrscheinlich abhängig sind von schnellen fluxionären Schwellungen und Blutungen in das Innere der erkrankten Drüse. Ein wahrhaft erschütterndes Beispiel dieser Art erzählt Hanuschke†) von einer Schwangern, die ihn rufen liess, weil sie überzeugt war, dass der nächste Anfall sie tödten werde;

*) Virchow. Gesammelte Abhandl. S. 586.
**) Virchow. Ebendas. S. 978, 981.
***) J. P. Frank l. c. p. 67: vocem asperam, inamoenam, specifice sonoram, coaxantem quasi, reddit.
†) Hanuschke. Chirurgisch-operative Erfahrungen. Leipz. 1864. S. 79.

ung, ihre letzten Verfügungen zu
er war höchst erstaunt, ihre
er doch nach ihrem Tode ihr
rfolgte der asphyktische Anfall;
der Arzt hatte nur den Trost, das
wirklich zu retten. Bei der Autopsie
sternaler aneurysmatischer Kropf. —
ons-Gefahren giebt es noch ein beson-
eigniss, welches bei Cystenkröpfen vor-
die Cysten nicht von einer sehr dicken
nn durch die zunehmende Anhäufung von
wissen Stellen eine Verdünnung der Wand
Aufbruch erfolgen. Dieser wird namentlich
, dass entzündliche Prozesse in der Cysten-
fen, am häufigsten Eiterung*). Manche der
en Fälle sind als blosse Abscesse der Schilddrüse
nd mit Unrecht vom Kropf getrennt worden. Der
olgt manchmal nach aussen**), häufiger jedoch nach
uma perforans. Zunächst ist die Trachea, nächst-
Pharynx und Oesophagus ausgesetzt. Die Perforation
sentlich dadurch erleichtert, dass schon vorher durch
ruck der Kropfgeschwulst oder anderer Theile eine Usur
nliegenden Gewebe geschieht. Cruveilhier***) sah einen
förmigen Substanzverlust in der hinteren Schlundwand, her-
geführt durch den Druck des hinteren Randes des durch
ne Kropfgeschwulst rückwärts gedrängten Schildknorpels. Die
Trachealknorpel erleiden an den Hauptdruckstellen nach und nach
eine fettige Metamorphose und Erweichung†). An diesen Stellen
drängt sich ein Theil der Cyste nach innen vor und bildet einen
fluktuirenden Hügel, der endlich einreisst und den Erguss des
Cysteninhaltes in die Luftröhre zulässt††). Mehrmals habe ich

*) Fleury. Gaz. méd. 1856. No. 9. p. 128. Sangalli. Storia clin. ed anat. dei tumori. Pavia. 1860. Vol. II. p. 90. Ewart. Descriptive catalogue of the pathol. preparations in the Museum of the med. College at Calcutta. Lond. 1865. p. 39. No. 154.

**) E. Gurlt. Ueber die Cystengeschwülste des Halses. S. 75. Eulenberg a. a. O. S. 340. Wilks. Lect. on path. anat. p. 192.

***) Cruveilhier. Atlas d'anat. path. Livr. XXXV. Pl. IV. p. 3.

†) Demme. Würzb. Zeit. II. S. 407. Lebert a. a. O. S. 202, 215.

††) Baillie. Engravings Fasc. II. Pl, I. fig. 3. Gooch bei Albers. Erläuterungen S. 363. Brachmann. Schmidt's Jahrb. 1847. Bd. LV. S. 140. Sangalli l. c. p. 90. Vgl. die Angaben von Hasse a. a. O. S. 521.

auch eine Eiterung zwischen Trachea und Kropf gesehen, welche zunächst von dem losen Bindegewebe ausserhalb beider ausging, aber offenbar durch den anliegenden Kropf zunächst bedingt war. Auch diese Parathyreoiditis kann die Trachea perforiren*). In solchen Fällen tritt der Tod asphyktisch ein. Dasselbe kann jedoch auch bei einem Durchbruch in den Pharynx geschehen, indem die austretende Flüssigkeit sofort in den Larynx herüberfliesst**). In einem Falle von Heidenreich***) soll Erstickung durch den Druck einer Extravasatmasse erfolgt sein, welche aus einer geborstenen Cyste in das umliegende Bindegewebe erfolgte.

Die Bedrohung der Nachbartheile durch Uebergreifen des Schilddrüsenleidens und Perforation ist natürlich viel grösser bei jenen malignen Geschwulstformen, die man namentlich seit Walther†) unter dem Namen der Struma scirrhosa s. carcinomatosa geführt hat. Wie schon erwähnt (S. 2), so gehört der gewöhnliche Krebs der Schilddrüse, mag er primär oder secundär (durch Infektion von der Nachbarschaft aus oder durch Metastase) entstanden sein, nicht zum Kropf. Trotzdem muss man die alte Bezeichnung beibehalten für solche Fälle, wo ein gewöhnlicher Kropf degenerirt, wo also in einer bestehenden Struma ein Krebs oder Sarkom sich entwickelt. Mir trat diese Frage zum ersten Male scharf entgegen bei der Untersuchung des umfangreichen Kropfes eines 53jährigen Cretins††), welcher neben einigen alten Kalkknoten von gewöhnlicher Beschaffenheit eine faustgrosse, kugelige, mit äusserst weiten Venen überzogene Geschwulst enthielt, die innen ein derberes, mehr balkiges Gewebe, aussen eine weiche, markige Masse aus grosskernigen Zellen darstellte. Dem Manne war 8 Jahre früher der Hoden wegen einer Geschwulst exstirpirt, und es fanden sich ausser den Massen in der Schilddrüse ähnliche Geschwülste in dem Brustbein und den Lungen; es konnte also nicht zweifelhaft sein, dass es sich hier um metastatische Bildungen handelte. Zwei andere Fälle, die ich gleichfalls in Würzburg secirte, hat Förster später aus den Protokollen mitgetheilt. In dem einen, bei einer 65jährigen

*) Präparat No. 152 vom Jahre 1862.
**) Paget. Lectures. T. II. p. 38.
***) Heidenreich a. a. O. S. 130.
†) Ph. v. Walther. Neue Heilart des Kropfes. S. 15.
††) Virchow. Würzb. Verhandl. 1857. Bd. VII. S. 207. Vgl. Förster. Würzb. med. Zeitschr. 1860. Bd. I. S. 32.

[illegible]swittwe*), lag eine grosse, meiner Meinung nach die primäre und von mir als Sarkom betrachtete Geschwulst hinter dem Pharynx, in dessen hintere Wand sie eingriff; zwei beträchtliche Knoten hatten sich in der vergrösserten und übrigens gallertig infiltrirten Schilddrüse entwickelt; andere Metastasen fanden sich im Pancreas und den Nieren. In dem anderen Falle**) dagegen schien der Krebs zuerst in der Schilddrüse, die überdies vergrössert und gallertig war, entstanden zu sein und sich erst von da auf das Mediastinum, die Venen und Lungen fortgesetzt zu haben. Seitdem habe ich namentlich einen Fall***) beobachtet, wo es mir nicht zweifelhaft geblieben ist, dass ein alter Kropf krebsig geworden ist. Es ist eine fast kindskopfgrosse Geschwulst des rechten Horns, welche auf dem Durchschnitt ein Gemisch der verschiedensten Abschnitte, namentlich alte fibröse, sklerotische und verkalkende Kropfknoten und diffuse hyperplastische und gelatinöse Stellen neben unzweifelhaften, sehr zellenreichen Carcinom-Knoten zeigt; an manchen Stellen greift der Krebs in die fibrösen Theile geradezu ein.

Die Literatur über diese Dinge ist wenig zuverlässig. So halte ich den von Burns†) als Carcinom beschriebenen Fall für einen gewöhnlichen Cystenkropf. Ebenso zweifelhaft sind die Angaben von Meckel††) und einigen Neueren. Mettenheimer†††) beschreibt einen alten fibrösen Kropf, der neben Krebs des Oesophagus bestand; da auch er geneigt ist, denselben wegen dieser Combination als krebsig anzusehen, so bemerke ich, dass Fälle von Kropf neben krebsigen Affektionen*†) öfters gefunden werden, ohne dass der Kropf deshalb in seiner Natur verändert wird. Aber auch zuverlässige Beobachter**†) sprechen sich bestimmt für das Vorkommen krebsiger Degeneration präexistirender Strumen aus. In der That wird man dies nicht

*) Förster (a. a. O. S. 35) bezieht den Fall unrichtig auf einen Bierbrauer.
**) Förster a. a. O. S. 34.
***) Präparat No. 151 vom Jahre 1862.
†) Allan Burns. Bemerkungen über die chirurg. Anatomie des Kopfes u. Halses. Deutsch von Dohlhoff. S. 194.
††) Joh. Fr. Meckel Handbuch der pathol. Anatomie. Bd. II. 2. S. 322. Vgl. Albers. Atlas. II. Taf. XXX. Fig. IV. Erläuterungen S. 385.
†††) Mettenheimer. Würzb. med. Zeitschr. 1862. Bd. III. S. 314, 317.
*†) Virchow. Gesammelte Abhandl. S. 691, 693.
**†) Stromeyer. Handbuch der Chirurgie. II. 2. S. 395. Lebert a. a. O. S. 256.

bezweifeln können, wenn in einem Falle*) bei einem 49jährigen Manne, der seit 20 Jahren eine apfelgrosse Struma hatte, sich plötzlich in der Geschwulst ein Carcinom entwickelt, in einem anderen**) bei einer 40jährigen Frau, die von Kind auf eine Anschwellung der Schilddrüse gehabt hatte, die mit Cysten durchsetzte Drüse nach einem Brustkrebs carcinomatös wurde, oder wenn sich in der Drüse neben dem Krebs alte Kalkknoten, Cysten u. dgl. finden***). Da die Entwickelung des Krebses, wie die der Induration und der Eiterung, interstitiell geschieht, so steht an sich einer solchen Degeneration nichts entgegen; ja, man wird vielleicht trotz der Seltenheit dieser Degeneration eine gewisse Prädisposition der strumösen Drüse anerkennen müssen, da der Krebs der Schilddrüse an sich zu den seltensten Affektionen gehört. Jedenfalls bietet die Tuberkulose kein ähnliches Verhältniss dar. —

In Beziehung auf die ätiologischen Verhältnisse des Kropfes habe ich zunächst daran zu erinnern, dass diese Frage dadurch vielfach erschwert worden ist, dass man jede Art von Schwellung und Vergrösserung der Schilddrüse Struma genannt hat. Mag nun auch in solchen Schwellungen, wie sie namentlich durch Hyperämie (Gefässerweiterung) und stärkere Durchfeuchtung des Gewebes erzeugt werden, nicht selten eine Prädisposition zu wirklichem Kropf liegen, so wird man doch die blos prädisponirenden Ursachen sehr bestimmt von den determinirenden scheiden müssen.

Die besondere Neigung des weiblichen Geschlechts zur Kropfbildung ist fast von allen den Schriftstellern hervorgehoben worden, welche in Kropfgegenden lebten†). Laycock††) giebt an, unter 551 Fällen von Kropf nur 26 = 4,7 pCt. bei Männern gezählt zu haben; ja, Mitchell habe in Nichsdale, dem Hauptsitze

---

*) Lebert. Ebendas. S. 295.

**) Path. Catalogue of the Museum of Guy's Hosp. London. 1857. No. 1711[77].

***) Förster a. a. O. S. 27, 29. Demme. Würzb. med. Zeit. II. S. 403.

†) Foderé l. c. p. 22, 59. Gautieri l. c. p. 145. Th. Prosser. An account and method of the cure of the bronchocele or Derby neck. Lond. 1770. (bei Richter. Chirurgische Bibliothek. Göttingen u. Gotha. 1771. S. 169). Hausleutner a. a. O. S. 6. B. Smith Barton. Abhandlung über den Kropf, so wie er sich in verschiedenen Theilen von Nordamerika häufig findet. Uebers. von Liebsch. Gött. 1802. S. 29.

††) Laycock. Edinb. med. Journ. 1863. July. p. 8.

des Kropfes in Schottland, 80—90 pCt. Weiber unter den Kröpfigen gefunden. Freilich trifft dies nicht überall in gleicher Weise zu: die sardinische Commission*) zählte gegen 4323 kröpfige Männer nur 5236 Weiber. Indess kann nach den sorgfältigen Untersuchungen von Tourdes**) in Strasburg die grössere Prädisposition des weiblichen Geschlechts nicht zweifelhaft sein. Vorübergehende Anschwellungen bei der Menstruation (Mond- oder Monatskröpfe) und während der Schwangerschaft sind volksbekannt, aber sie sind zunächst keine Strumen. Nichtsdestoweniger können daraus schnell Strumen erwachsen, wie die Angaben von Foderé***) und die neueren Fälle von Guillot†) beweisen; zweimal sah der letztere die während der Schwangerschaft schnell zunehmende Anschwellung den Tod durch Asphyxie herbeiführen. Soviel ich seine Beschreibung verstehe, handelte es sich dabei um Gallertkropf. — Auch die Hysterie ist früher††) als Ursache des Kropfes angeschuldigt worden.

Das jugendliche Alter bildet ein weiteres prädisponirendes Moment. Nach Foderé†††) zeigt sich der Kropf meist zwischen 7 bis 10 Jahren; Prosser*†) behauptete geradezu, dass er immer zwischen dem 8ten bis 12ten Jahre beginne, und Hausleutner**†) war der Meinung, dass er nach dem 40sten Jahre selten oder nie entstehe. Es stimmt dies mit den bekannten Entwickelungsverhältnissen der Schilddrüse, welche beim Neugebornen im Verhältniss zum ganzen Körper ungewöhnlich gross ist und später verhältnissmässig abnimmt. Denn nach Huschke***†) ist das Gewicht derselben beim Neugebornen im Verhältniss zum Körper = 1 : 400 — 243, beim 3 Wochen alten Kinde = 1 : 1166, beim Erwachsenen = 1 : 1800. Dazu kommt, dass, wie schon früher (S. 11) erwähnt, die Schilddrüse oft sehr unregelmässig gebildet wird, nicht nur

*) Rapport de la commission créée par S. M. le roi de Sardaigne pour étudier le crétinisme. Turin. 1848. p. 130.
**) Tourdes. Du goître à Strasbourg et dans le département du Bas-Rhin. Strasb. 1854. p. 60.
***) Foderé l. c. p. 23.
†) N. Guillot. Arch. génér. 1860. Nov. p. 513.
††) Alibert. Nosologie natur. p. 471.
†††) Foderé l. c. p. 28.
*†) Richter a. a. O. S. 168. Vgl. Maffei. Neue Untersuchungen über den Kretinismus. Erlangen. 1844. S. 132. Tourdes l. c. p. 58.
**†) Hausleutner a. a. O. S. 6.
***†) Huschke. Eingeweidelehre. S. 299.

in Beziehung auf ihre Gefässe, sondern auch in Beziehung auf ihre Substanz. Die Unregelmässigkeit der Gefässe kann kaum an einem Organe grösser sein. Thilow *) sah sämmtliche Arterien der Schilddrüse aus einem gemeinsamen Stamme hervorgehen, welcher zwischen dem Truncus anonymus und der Carotis sinistra aus dem Bogen der Aorta entsprang. Heidenreich **) hat mehrere Fälle zusammengestellt, wo die Carotis externa fehlte und diejenigen Gefässe, welche sie sonst abzugeben pflegt, aus der Art. thyreoidea superior entsprangen. Auf diese Verhältnisse mache ich ausdrücklich aufmerksam, einerseits weil ihre Kenntniss für etwaige Operationen an der Schilddrüse von grosser Wichtigkeit ist, andererseits weil ich Heidenreich darin beistimme, dass eine stärkere Vascularisation der Drüse ein prädisponirendes Moment für Kropfbildung ist. Dies ist um so mehr der Fall, wenn, wie so häufig, eine abnorme Bildung der Drüse selbst damit verbunden ist, namentlich jene Nebenläppchen und Fortsätze am hinteren und oberen Umfange, von denen die Kropfbildung so oft ihren Anfang nimmt (S. 13).

Es begreift sich aus diesen Eigenthümlichkeiten, dass die Struma nicht selten zu den congenitalen ***) Uebeln gehört. Betz †) hat das als eine grosse Rarität behandelt; indess giebt es zahlreiche Beobachtungen darüber, zumal aus Gegenden, wo Kropf überhaupt häufig ist. Man muss jedoch darauf Rücksicht nehmen, dass eine Menge solcher Fälle, wo die Strumen latent sind, nicht eher festgestellt wird, als bis man eine genaue anatomische Untersuchung macht. An der Stelle, wo man die Drüse

*) G. H. Thilow. Beschreibung anatomisch-pathologischer Gegenstände. Gotha. 1804. I. S. 174.

**) Heidenreich a. a. O. S. 160, 162.

***) Foderé l. c. p. 27. Hausleutner a. a. O. S. 7. Hedenus l. c. p. 104. Palletta. Exercitationes pathol. Mediolani. 1820. T. I. p. 156. Albers. Atlas. Taf. XXV. Fig. VIII.—IX. Erläuterungen S. 315. Heidenreich a. a. O. S. 164. Hasse a. a. O. S. 522. Virchow. Archiv. Bd III. S. 439. Gesammelte Abhandl. S. 978, 981. Keiller. Edinb. med. and surg. Journ. 1855. Casebook p. 31. Simpson. Obstetric memoirs. Edinb 1856. Vol. II. p. 394. Fig. 43. Nièpce. Traité du goître et du crétinisme. Paris. 1851. T. I. p. 59. Maurer. Journal für Kinderkrankheiten von Behrend u. Hildebrandt. 1854. Jahrg. XII. S. 351. Eulenberg a. a. O. S. 332. Rapport de la Commission Sarde p. 43. Tourdes l. c. p. 22. F. Weber. Beiträge zur path. Anatomie der Neugebornen. Kiel. 1852. Lief. II. S. 84. Crighton. Edinb. med. Journ. 1856. Aug. p. 149. F. Emery. Gaz. hebd. 1863. Janv. p. 40. Spiegelberg. Würzb. med. Zeitschr. 1864. Bd. V. S. 160. Stromeyer. Handb. der Chirurgie. 1865. Bd. II. 2. S. 391.

†) Betz. Zeitschr. f. rat. Med. Bd. IX. S. 233.

gewöhnlich sucht, da findet man sie bei Neugebornen allerdings häufig nicht. Sie liegt vielmehr oft verhältnissmässig hoch, zuweilen dicht unter dem Zungenbein, und ihre Hörner reichen, wenn sie sich vergrössern und seitlich in die Höhe schieben, hinter dem Pharynx bis über den Atlas und den Kieferwinkel hinauf. Es entstehen dadurch bedeutende Respirations-Hindernisse; ja in einem Falle sah ich dadurch ein neugebornes Kind erstickt. Aehnliche Fälle beobachteten Stoltz und Bach*), sowie Betz**). Eulenberg erwähnt einen Fall, wo die Struma congenita, obwohl nur einseitig, hühnereigross war; ja, Béraud***) fand bei einem 5½ Monat alten Fötus einen mit grossen Venen überdeckten Kropf von 16 Grammes Gewicht (statt 2 Grammes normal). Wie schon erwähnt (S. 25), handelt es sich hier in der Regel um sehr gefässreiche Drüsenkröpfe ohne Gallerte und Cystenbildung, die natürlich später beides hervorbringen und sich mehr und mehr sichtbar entwickeln können. Bei diesen latenten Fällen führt nur die Störung der Respiration, das Asthma thyreoideum auf die verborgene Drüsen-Anschwellung hin. — Auch bei neugebornen Lämmern und Ziegen ist Kropf gesehen worden†).

Freilich sind manche der Angaben über congenitale Strumen nicht genau genug, um vollständig beweiskräftig zu sein, zumal nachdem Bednar und Hecker††) darauf aufmerksam gemacht haben, dass bei Kindern, die in der Gesichtslage geboren werden, sehr bedeutende, hyperämische Schwellungen der Schilddrüse vorkommen, welche in einigen Wochen sich wieder zurückbilden. Es ist mir allerdings bedenklich, ob auch alle, von Bednar bei der Section gesehenen Vergrösserungen der Schilddrüse Neugeborner in dieselbe Kategorie gehören, da er einzelne Hörner bis zu 1½ Zoll lang, ¾ Zoll breit und ½ Zoll dick fand. Um so mehr bemerkenswerth sind daher die Fälle von Kropf beim unreifen Fötus, welche überdies grössere Geschwülste bilden, als die gewöhnlichen congenitalen Formen, auch sich weiter

*) Tourdes l. c. p. 23.
**) Betz a. a. O. S. 236. Taf. VI. Fig. 3—4.
***) Béraud. Union méd. 1861. T. IX. p. 333, 352.
†) E. F. Gurlt. Nachträge S. 116. Barton a. a. O. S. 33.
††) A. Bednar. Die Krankheiten der Neugebornen u. Säuglinge. Wien. 1852. Bd. III. S. 77. C. Hecker. Klinik der Geburtskunde. I. Bd. I. S. 68.

metamorphosiren. Ausser dem schon erwähnten Falle von Béraud ist hier namentlich eine Beobachtung von Friedreich*) anzuführen, der bei einem 7monatlichen Fötus einen grossen Cystenkropf fand, vor allen aber der Fall von Mondini**), wo bei einem 8 Monat alten Fötus ein ungeheurer Kropf vorkam, der über die Brust bis an das Ende des Sternum und über den Winkel des Unterkiefers fast bis zum Auge reichte, und zum Theil einen cystischen, zum Theil einen schwammigen, telangiektatischen Bau hatte. Unter den nach der Geburt an ausgetragenen Kindern beobachteten Fällen kommen diesem nur zwei nahe. Den einen beobachtete Hubbauer***) bei einem Neugebornen, wo das linke Horn der Schilddrüse in eine mit Cysten durchsetzte Geschwulst verwandelt war, deren Grösse 1½ mal die des Kopfes des Kindes betrug und die vom Kinn bis zum Ohre und über die obere Hälfte des Halses reichte. Die Geschwulst bildete hier ein Geburtshinderniss. Den anderen Fall sah Adelmann†) bei Dieffenbach: das Kind wurde 10 Monat alt; bei der Section fand man nur seröse Cysten und „Knorpelmassen", so dass es zweifelhaft sein kann, ob es sich um einfache Struma handelte. Endlich erwähnt Bednar††) eine wallnussgrosse Struma gelatinosa aus dem rechten Horn der Schilddrüse, welche nach der Geburt sich nicht weiter verändert hatte und ohne alle Beschwerden getragen war.

An die Geschichte der angebornen Kröpfe knüpft sich unmittelbar die Frage wegen der hereditären†††) Kröpfe, welche deshalb etwas schwer zu erledigen ist, weil die territorialen Verhältnisse an sich in einer ganzen Bevölkerung eine grosse Disposition hervorbringen, von der man nachher nicht mit Sicherheit sagen kann, ob sie sich von den Eltern auf die Kinder fortpflanzt, oder ob die Kinder schon im Mutterleibe denselben krankmachenden Potenzen unterliegen, denen die Eltern ausgesetzt

*) N. Friedreich. Mein Handb. der Spec. Path. u. Ther. Erlangen. 1858. Bd. V. 1. S. 524.

**) Fr. Mondini. Novi commentarii Acad. scient. instit. Bononiensis. 1629. T. III. p. 343. (bei v. Ammon, Die angebornen chirurg. Krankh. des Menschen. Berlin. 1842. S. 137. Taf. XXXIII. Fig. 7—11).

***) Hubbauer. Würtemb. Zeitschr. für Chirurgie u. Geburtsk. 1851. 1.

†) v. Ammon a. a. O. S. 53, 57. Taf. XIII. Fig. 1. Albers. Atlas. II. Taf. XXXIX. Fig. 1.

††) Bednar a. a. O. S. 80.

†††) Tourdes l. c. p. 56.

waren. In manchen Fällen scheint das Letztere der Fall zu sein, denn wenn die Eltern in andere Gegenden fortziehen, wo diese Verhältnisse nicht bestehen, so hat man gesehen, dass diese Disposition ohne Weiteres verschwindet und dass die nachfolgenden Kinder ohne Kropf geboren werden, während die früheren daran laboriren*). Von besonderem Interesse würden daher Fälle von Erblichkeit bei sporadischem Kropf sein. Meines Wissens existiren solche Beobachtungen nur sehr spärlich. Friedreich**) erwähnt eine Familie, wo die Grosseltern, der Vater und 5 Kinder strumöse Anschwellungen des rechten Hornes der Schilddrüse trugen, ohne dass sie endemischen Einflüssen ausgesetzt gewesen waren. Noch bestimmter lauten die Angaben bei Thieren. Wenn die Erzählung von Haubner***), dass in einer Schaafheerde in drei aufeinander folgenden Jahren Lämmer mit Kropf geboren wurden, noch Zweifel lässt, so scheint doch die Mittheilung von Rayer †), dass ein Hengst, der einen bedeutenden Kropf besass, das Uebel auf alle von ihm herstammenden Füllen übertrug, jedes Bedenken zu widerlegen. Eine Angabe von Geddis, dass ein Schaaf mit sehr dickem Halse für den Fleischer gemästet wurde, weil es immer seine Lämmer durch diese Krankheit verloren hatte, findet sich schon bei Barton ††).

Forschen wir gegenüber diesen prädisponirenden Momenten nach den eigentlich bestimmenden, so stossen wir zunächst auf den endemischen Kropf und seine Beziehung zu den territorialen Verhältnissen. Das Vorkommen des Kropfes in bestimmten Gegenden ist allbekannt. Man hat dasselbe freilich mehr auf sociale Verhältnisse zu beziehen gesucht, z. B. vielfach auf die Störungen, welche die Circulation durch das Tragen grosser Lasten auf dem Kopf erleidet. Allein wenn man sich etwas mehr umsieht, so kann man sich leicht überzeugen, dass Kropf in der grössten territorialen Verbreitung in Gegenden vorkommt, wo die Leute nicht gewohnt sind, überwiegend auf dem Kopf zu tragen, und umgekehrt, dass er fehlt, wo sie tragen †††). In der

*) Vingtrinier. Du goître endémique dans le département de la Seine inférieure et de l'étiologie de cette maladie. Rouen. 1854. p. 43.
**) N. Friedreich a. a. O. S. 523.
***) Gurlt. Nachträge S. 116.
†) Lebert a. a. O. S 136.
††) B. Smith Barton a. a. O. S. 33.
†††) Gautieri l. c. p. 143. J. P. Frank l. c. p. 95.

Pfalz ist es gewöhnlich, dass die Leute Alles auf dem Kopfe tragen, und doch haben sie keine Strumen; in Franken, wo die Strumen sehr verbreitet sind, ist die gewöhnliche Art des Tragens auf dem Rücken. Schon das sehr frühzeitige Entstehen von Kröpfen spricht dafür, dass andere Bedingungen aufzusuchen sind, und wenn wir erwägen, dass gewisse Gegenden, wie die Alpen seit Juvenal und Vitruv Sitze des Kropfes sind, so wird man kaum anstehen können, zuzugestehen, dass die ursächlichen Bedingungen aus den Verhältnissen des Bodens hervorgehen müssen. Dazu kommt die schon lange bekannte, neuerlich durch Baillarger*) von Neuem bestätigte und erweiterte Erfahrung, dass in Kropfgegenden auch die Hausthiere, namentlich Hunde, Pferde und Maulesel, derselben Krankheit ausgesetzt sind. Mit Recht macht dieser Beobachter darauf aufmerksam, dass damit der Weg für eine experimentelle Untersuchung angezeigt ist. Diesen Weg hat bis jetzt nur Maumené**) betreten, der bei einem Hunde durch Zumischung von Fluornatrium zur Nahrung binnen einigen Monaten einen Kropf erzeugt zu haben glaubte. Jedenfalls kann über die territoriale Ableitung des endemischen Kropfes kein Zweifel bestehen.

Ich will die vielen Einzelheiten, welche in dieser Beziehung verfolgt sind, nicht speciell auseinandersetzen. Die sorgfältige Zusammenstellung, welche A. Hirsch***) über die Geographie des Kropfes geliefert hat, zeigt, dass in allen Welttheilen Kropfgegenden vorkommen, dass es aber überaus schwer ist, dasjenige festzustellen, was allen diesen Gegenden gemeinsam ist und wodurch sie sich von anderen unterscheiden. Ungleich mehr leisten die Special-Darstellungen bestimmter Länder, wie sie namentlich für Frankreich durch besondere Kropf-Karten†) übersichtlich gemacht sind. Aber auch diese Zusammenfassungen ganzer Länder lassen grosse Lücken, die nur durch die genaue Erforschung kleinerer geologischer Gebiete ausgefüllt werden können. Eine solche habe ich, freilich zunächst ausgehend von dem Cretinismus,

*) Baillarger. Gaz. hebd. 1862. Sept. p. 617.
**) Maumené. Compt. rend. 1854. T. XXXIX. p. 538.
***) A. Hirsch. Handb. der histor.-geographischen Pathologie. Erlangen. 1860. Bd. I. S. 397.
†) C. Ph. Falck. Zeitschr. für rat. Med. 1846. Bd. V. S. 267. Taf. 2. vgl. Bd. VI. S. 198. Boudin. Traité de géographie et de statistique médicales et des maladies endémiques. Paris. 1857. T. I. p. 82.

für Unterfranken ausgeführt*). Darnach halte ich allerdings die Beschaffenheit des Trinkwassers für das Wesentliche, und meine, dass für dieses aller Wahrscheinlichkeit nach die geologische Beschaffenheit des Bodens, aus welchem dasselbe hervorgeht, von entscheidender Bedeutung ist.

Schon seit alter Zeit (Plinius) ist die Aufmerksamkeit auf die Abhängigkeit des Kropfes vom Trinkwasser gerichtet gewesen, und fast in allen Kropfgegenden hat das Volk gewisse Kropfbrunnen**) bezeichnet. Auch haben sich an manchen Orten, nachdem anderes Trinkwasser beschafft war, die Verhältnisse der Bevölkerung wesentlich gebessert. Trotzdem ist es bis jetzt nicht möglich gewesen, irgend eine bestimmte Eigenschaft dieser Wässer als die kropferzeugende sicher darzuthun. Manche haben dieselbe in dem Mangel gewisser Substanzen gesucht, so Iphofen in dem Mangel an Kohlensäure, Prévost in dem Mangel an Jod; Demortain***) hat neuerlichst in den lombardischen Wässern das Fehlen von Chlorverbindungen hervorgehoben, was mit den Angaben von Eulenberg†) stimmt, der in den Brunnen des Coblenzer Kreises sehr viel Kalksalze, aber sehr wenig Chloride fand. Aber es ist schwer zu glauben, dass ein activer, ja ein irritativer Prozess (S. 42) nur durch einen Mangel und nicht vielmehr durch eine positive Substanz oder Mischung bedingt sei, und die Neigung, in einer solchen den eigentlichen Kropfreiz zu finden, wird gewiss nicht eher überwunden werden, ehe nicht die krankmachende Potenz ganz bestimmt nachgewiesen ist. Am meisten hat sich die Aufmerksamkeit auf den Gehalt des Wassers an Kalk und Magnesia gelenkt, allein die letztere ist in manchen Kropfgegenden in sehr geringer Menge im Trinkwasser oder sie fehlt gänzlich††), und umgekehrt ist sie in Gegenden, wo Kropf fehlt, sehr reichlich†††). Es bleibt also hauptsächlich kohlen-

*) Virchow. Würzb. Verhandl. 1852. Bd. III. S. 270. Gesammelte Abhandl. S. 929, 959.

**) Iphofen a. a. O. I. S. 51. Hedenus l. c. p. 119. Virchow. Würzb. Verhandl. Bd. III. S. 268. Vgl. Barton a. a. O. S. 42, 47. Köstl. Der endemische Cretinismus. Wien. 1855. S. 69. Morétin. De l'étiologie du goître endémique. Paris. 1854. p. 29. Köberle. Essai sur le crétinisme. Strasb. 1862. p. 38.

***) Demortain. Gaz. méd. de Paris. 1859. p. 688.

†) Eulenberg a. a. O. S. 347. Anm.

††) Demortain l. c. p. 688. Morétin l. c. p. 40.

†††) Blondeau (Sitzung der Acad. des sciences vom 21. April 1850) fand in dem Brunnenwasser von Rodez, Dept. de l'Aveyron, wo weder Kropf

saurer und schwefelsaurer Kalk übrig. Aber auch dieser ist keinesweges überall in erheblicher Menge vorhanden*), und so erklärt es sich, dass manche Beobachter sich ganz von dem Trinkwasser abgewendet und die Beschaffenheit der Luft in den Vordergrund geschoben haben. Foderé legte das Hauptgewicht auf die Feuchtigkeit der Atmosphäre, Chatin hat neuerlich ihren Jodgehalt betont. Leider haben auch diese Annahmen sich nicht überall bestätigt, und wir können vor der Hand nur die geologische Beschaffenheit des Bodens als verdächtig bezeichnen. In Unterfranken habe ich nachgewiesen, dass es hauptsächlich Muschelkalk, Keuperdolomit und Gyps sind, also Kalk- und Magnesia-Gestein, auf welchem die Kropfterritorien sich ausbreiten. Für Derbyshire, diejenige Gegend Englands, welche lange wegen ihrer Kröpfe (Derby-neck) bekannt ist, bestätigt Crighton**) den Magnesia-Gehalt der Trinkwässer. Indess scheint es, dass nicht unmittelbar der Kalk und die Magnesia selbst die Schädlichkeit darstellen, sondern dass sie irgend eine Nebenwirkung haben, und wenn man alle Umstände zusammennimmt, so wird es in einem hohen Maasse wahrscheinlich, dass es sich dabei um irgend etwas handelt, das in dem Wasser und möglicherweise in den Wasserdämpfen, welche sich der Luft beimischen, enthalten ist, um eine Substanz, die wie ein Miasma in den Körper aufgenommen wird***).

In Kropfterritorien erkranken nicht blos Menschen und Thiere, welche dort geboren sind, und auf welche also möglicherweise der Kropfreiz schon im Mutterleibe eingewirkt hat, sondern auch Zuzügler. Dieser erworbene Kropf ist ein überaus zuverlässiges Merkmal der endemischen Ursache. Kehren solche Leute früh genug aus den Kropfterritorien zurück, so bilden sich die Kröpfe freiwillig wieder zurück†). So wird erzählt††), dass die preussi-

---

noch Cretinismus ist, fünfmal mehr Magnesia, als in dem Wasser des Isère-Thales, welches Grange analysirt hatte. Vgl. Guilbert. Etudes sur les eaux potables et en particulier sur les eaux du Nyonnais Thèse de Paris. 1857. p. 53.

*) Stromeyer. Handb. der Chirurgie. Bd. II. 2. S. 391. Morétin l. c. p. 44.

**) Crighton. Edinb. med. Journ. 1856. Aug. p. 150.

***) Virchow. Würzb. Verhandl. (1851.) Bd. II. S. 269. Gesammelte Abhandl. S. 934. Morétin. De l'étiologie du goître endémique. Paris. 1854. Lebert a. a. O. S. 138.

†) Formey a. a. O. S. 9.

††) Richter. Chirurgische Bibliothek. 1784. Bd. VII. S. 24.

schen Soldaten, welche im 7jährigen Kriege in Steyermark gefangen lagen, nach ihrer Auslösung mit Kröpfen in ihr Vaterland heimkehrten, welche sie bald von freien Stücken verloren. Peter Frank*) sah den Kropf eines Mannes, der mehrere Jahre hindurch in der Nähe der Alpen verschiedene Mittel vergeblich gebraucht hatte, in Paris ohne alle Mittel in 3 Monaten vollständig heilen. Guyon**) berichtet ähnliche Thatsachen, namentlich erwähnt er, dass kröpfige Auswanderer aus Wallis in Algier ihre Kröpfe verloren oder doch erheblich kleiner werden sahen. Er betont daher den Ortswechsel als Heilmittel des Kropfes. Alex. von Humboldt und Roulin***) haben aus America ähnliche Erfahrungen mitgetheilt. Stromeyer†) erzählt, dass der Maler Rottmann in München für die Walhalla mit einem Kropfe abgebildet wurde, aber noch rechtzeitig aus Griechenland ohne Kropf zurückkehrte.

Wenn schon die bestimmende Ursache des endemischen Kropfes sich unserer genauen Kenntniss entzieht, so befinden wir uns in einer noch grösseren Unsicherheit gegenüber dem sporadischen Kropfe, der sowohl bei Menschen, als bei Hausthieren vorkommt. Zuweilen werden traumatische Einwirkungen angeschuldigt, jedoch ist dies ziemlich zweifelhaft. Erkältungen mögen namentlich bei Frauen, die mit entblösstem Halse gehen, einen Einfluss haben. Hyperämien der Schilddrüse in Folge von Circulationsstörungen sind viel angeschuldigt. Indess bin ich sehr geneigt, gerade bei dem sporadischen Kropf auf besondere Prädispositionen, namentlich auf ursprüngliche Bildungsanomalien zurückzugehen. Nicht nur finden sich häufig genug abweichende Anordnungen der Gefässe und der einzelnen Drüsentheile, sondern auch andere Anomalien der Nachbarorgane. Ich erwähne besonders die Thymusdrüse. Schon bei einigen cretinistischen Neugebornen fand ich neben angebornem Kropf eine grosse Thymus††). Bednar†††) erwähnt unter 8 Fällen von angeborner Ver-

*) J. P. Frank l. c. p. 97. Vgl. Herpin. Gaz. hebdom. 1860. Mars. p. 194.
**) Guyon. Gaz. hebdom. 1862. Mai. p. 345.
***) A. v. Humboldt. Journal de physiologie par Magendie. 1824. T. IV. p. 109. Roulin. Ebendas. 1825. T. V. p. 266.
†) Stromeyer a. a. O. S. 396.
††) Virchow. Gesammelte Abhandl. S. 978, 984.
†††) Bednar a. a. O. S. 79.

grösserung der Schilddrüse, die er freilich für eine blos hyperämische hält, 7mal eine gleichzeitige Vergrösserung der Thymus. Bei der Durchmusterung der Literatur stosse ich wiederholt auf eine persistente Thymus bei kröpfigen Kindern und Erwachsenen*), und auch meine eigene Erfahrung bietet Beispiele dafür. —

Ebenso schwierig, wie die Aetiologie, ist die Frage nach der Beziehung der Strumen zu anderweitigen Krankheitsprozessen. Wenige Localkrankheiten sind so vielfach in Beziehung auf ihre Combinationen und Exclusionen geprüft worden. Am längsten steht die Beziehung zur Scrofulose da, mit der die Struma früher so allgemein identificirt worden ist. Offenbar erklärt sich dies zum Theil aus der Zweideutigkeit des Namens Struma. Dafür spricht namentlich der Umstand, dass bei den Salernitanern, welche den Kropf unter dem Namen Botium von den Strumae s. scrofulae genau sonderten, die Trennung ganz scharf ist, obwohl man von der Schilddrüse wahrscheinlich gar nichts wusste. Aber auch später, als man namentlich durch Wharton die Glandula thyreoidea genauer kennen lernte, hielt man doch noch lange die Struma scrofulosa als eine besondere Form des Kropfes fest. Foderé und Gautieri**) lehnten sich bestimmt gegen diese Ansicht auf; sie zeigten die diagnostischen Unterschiede von Kropf und Scrofel, und erklärten, dass nur selten beide Krankheiten in demselben Individuum neben einander vorkommen. In gewisser Weise gilt diese Exclusion auch für territoriale Verhältnisse. In Gegenden, wo Scrofulose in grosser Verbreitung sich findet, wie in grossen Städten, gehören Strumen zu den grössten Raritäten. Hier in Berlin ist kein Mangel an Scrofulose, aber Kröpfe kommen sehr selten vor. Zuletzt hat man sich daher darauf beschränkt, zwischen Kropf und Lungenschwindsucht***) oder zwischen Strumose und Tuberculose†) einen ätiologischen Gegensatz aufzustellen, in der Art, dass man die Entwickelung der Strumen als eine Art

*) Eulenberg a. a. O. S. 332. Lebert a. a. O. S. 198, 208.

**) Foderé l. c. p. 31, 33. Gautieri l. c. p. 100, 104. Hausleutner a. a. O. S. 14.

***) Sauter. Oesterr. med. Jahrb. Bd. XXIX. S. 57. Flechner. Ebendas. Bd. XXXII. S. 1. C. v. Fradeneck. Zeitschr. der k. k. Gesellschaft der Aerzte zu Wien. 1844. Bd. I. W. Hamburger. Vorschlag zur Heilung der Lungenschwindsucht. Dresd. u. Leipz. 1843.

†) Rokitansky. Zeitschrift Wiener Aerzte. 1846. No. 7.

Ableitung für die Entwickelung der Lungentuberculose, und umgekehrt die Unterdrückung einer Struma als Motiv und Steigerung für die Lungentuberculose betrachtet hat. Das ist in der angenommenen Ausdehnung jedenfalls nicht richtig, wie zahlreiche Einzelfälle beweisen*); man findet zuweilen beides in der grössten Ausbildung in demselben Individuum neben einander. Man muss nur nach Kropfgegenden gehen, um zu studiren, wie sich die Sache macht. Da kommt Strumose neben Phthisis, Tuberculose und Scrofulose in demselben Individuum vor, wie es sich gelegentlich auch in Orten zeigt, wo Kropf nur sporadisch sich entwickelt. Eigenthümlich bleibt es jedoch, dass die Schilddrüse zu tuberculösen Erkrankungen beinahe gar keine Neigung zeigt (Bd. II. S. 679), so dass man allerdings dem Organ eine Art von Exclusion gegenüber der Tuberculose zuschreiben kann**). Aber wenn man annehmen wollte, dass von dem Organ aus gewisse Säfte in den Körper übergingen, die den Körper vor der Tuberculose schützten, so wäre das übertrieben. Auf den Umstand, dass bei Unterdrückung von Strumen, namentlich bei Jodgebrauch, sehr schwere Zustände eintreten können, habe ich schon aufmerksam gemacht, und auch darauf, dass es zweifelhaft ist, ob das Jod für sich diese Zufälle hervorbringt, oder ob die aus den Kröpfen resorbirte Substanz es ist, welche das hectische Fieber und die übrigen Zufälle, die man als Jodismus bezeichnet hat, hervorruft (Bd. I. S. 114). Diese Zufälle haben jedenfalls weder mit Lungenschwindsucht, noch mit Tuberkulose etwas zu thun.

Gewöhnt man sich daran, wie wir gethan haben, die Lungenschwindsucht nicht einfach als eine tuberculöse anzusehen und namentlich einen grossen Theil der Fälle vielmehr der Skrofulose zuzurechnen (Bd. II. S. 600, 623), so wird die Fragestellung eine etwas andere. Die Skrofulose bringt vielfach nur hyperplastische Gebilde hervor, und wenn diese auch eine grosse Neigung zu käsiger Metamorphose zeigen, so ist dies doch nicht immer der

---

*) M. Stoll. Rat. med. P. I. Vienn. 1777. p. 203. Beck. Journ. für Chirurgie u. Augenheilk. Bd. 24. Heft 1. Bruch. Zeitschr. für rat. Med. Bd. 8. S. 106. Eulenberg a. a. O. S. 324.

**) In den letzten Zeiten sind bei uns zweimal sehr ausgedehnte Miliartuberkulosen der Schilddrüse, jedoch ohne Vergrösserung des Organs, gefunden worden, beidemal neben allgemeiner Miliartuberkulose, einmal bei einem 8 Monate alten Kinde.

Fall. Man könnte sich sehr wohl vorstellen, dass die Schilddrüse aus skrofulöser Ursache hyperplastisch würde, dass sie aber statt der käsigen die gallertige Metamorphose einginge. Manche Erfahrungen würden sich von einem solchen Standpunkte aus, den ich schon früher entwickelt habe*), bequem erklären lassen. So erzählt Cassan**) von einer Familie, in welcher Phthise und Kropf erblich und in einer gewissen Weise alternirend vorkamen; die kröpfigen Mitglieder blieben von der Phthise entweder verschont, oder wurden doch weniger schwer davon heimgesucht. War diese Phthise eine skrofulöse, so könnte man sich denken, dass bei einigen Personen die Lunge, bei anderen die Schilddrüse von der Scrofulose heimgesucht würde. Aber sicherlich wäre diese Skrofulose dann nicht als Tuberculose aufzufassen.

Indess lässt sich nicht in Abrede stellen, dass auch eine solche Auffassung überaus wenige thatsächliche Unterlagen hat, und dass es vor der Hand ungleich sicherer ist, Strumose und Skrofulose zu trennen, als sie zu vereinigen. Dasselbe gilt auch von der Rachitis, mit der namentlich Schriftsteller aus dem Anfange dieses Jahrhunderts die Strumose zusammengebracht haben. Hier hat einerseits die Frage von der rachitischen Natur des Cretinismus hineingespielt, andererseits die populäre Tradition ihren Einfluss geübt***), welche die Häufigkeit der Buckeligen und ihr unschönes Aussehen zur Vergleichung herangezogen hat. Weiss man, dass die meisten Buckel mit Rachitis nichts zu thun haben und dass der Cretinismus damit nur lose zusammenhängt, so wird man die Rachitis auch wohl für die Kröpfe entbehren können.

Wesentlich anders verhält es sich mit einigen territorialen (endemischen) Krankheiten. Ich erwähne zuerst die Wechselfieber. Am bestimmtesten hat Benj. Smith Barton†) diese Beziehung für Nordamerica hervorgehoben und den Kropf aus

*) Virchow. Würzburger Verhandlungen. Bd. I. S. 83, 86.
**) Cassan. Arch. génér. 1827. T, XIII. p. 76.
***) Juvenal. Satyr. 10, 309:
Nec praetextatum rapuit Nero loripedem, nec
Strumosum, atque utero pariter gibboque tumentem.
In Hüttenheim, Bullenheim und Iphofen (Unterfranken) heisst es:
Hüttne', Bullne' und Iphof',
Hat's kein Buckel, so hat's 'n Kropf.
†) Barton a. a. O. S. 86.

denselben Ursachen abgeleitet, welche intermittirende und andere Fieber erzeugen. So allgemein darf man diesen Satz gewiss nicht hinstellen, denn es giebt genug Fiebergegenden, wo Kropf nicht endemisch ist. Indess lässt sich eine Analogie des endemischen Kropfes mit dem Fieberkuchen der Milz (Bd. II. S. 614) nicht ablehnen, und auch eine gewisse Oscillation in der jährlichen Erzeugung von Cretinen deutet auf gewisse epidemische Einflüsse des Bodens und der darüber befindlichen Luft (Malaria) hin. Das habe ich immer anerkannt*), aber die Frage ist noch immer unentschieden. Das blosse Zusammentreffen gleichzeitiger Endemicität von Kropf und Intermittens, wie es z. B. Osiander**) und andere Beobachter für manche Gegenden Schwabens aufgeführt haben, genügt nicht; mit demselben Recht würde man Elephantiasis (Arabum) und Lepra (Arabum) aus derselben endemischen Ursache ableiten können (Bd. I. S. 297). Tourdes***), der eine Reihe von vergleichenden Wägungen der Schilddrüse und der Milz veranstaltet hat, ist zu keinen constanten Resultaten gekommen. Der anatomische Weg wird in dieser Beziehung wohl immer ergebnisslos bleiben; nur die Erfahrung des praktischen Arztes kann hier entscheiden. —

Die allerwichtigste Beziehung der Strumose ist die zum Cretinismus. Man versteht unter diesem Namen bekanntlich einen an gewisse Oertlichkeiten gebundenen Complex von Störungen, welche gewöhnlich schon sehr frühzeitig in dem Körper angelegt werden und welche neben mangelhafter Entwickelung des Gehirns und neben idiotischen Zuständen, welche die Folge davon sind, zugleich eine mehr oder weniger ausgeprägte Abweichung in die Entwickelung des ganzen Körpers, eine Aenderung der ganzen Organisation zu bringen pflegen. Thatsache ist, dass der eigentliche endemische Cretinismus regelmässig auf Kropfterritorien vorkommt, und dass wir bis jetzt keine Region auf der Erde kennen, wo Cretinismus in einer wirklich endemischen Verbreitung existirte, und wo nicht zugleich Kropf in grosser Ausdehnung vorhanden wäre. Nur von einem Département in den Pyrenäen, der Ebene von Tarbes, behauptet

*) Virchow. Gesammelte Abhandl. S. 933, 958.
**) Barton a. a. O S. 134 (Anmerkung des Uebersetzers).
***) Tourdes l. c. p. 67.

Baillarger*), dass daselbst früher Cretinen vorhanden gewesen seien und jetzt keine Kröpfe vorkämen. Dieser Fall ist leider sehr schlecht begründet. Ueberall sonst findet sich beides zusammen. Genauer gesprochen: an allen Orten, wo Cretinismus herrscht, herrscht auch Kropf, aber freilich nicht überall, wo Kropf, auch Cretinismus.

Dieser letztere Umstand hat bei Manchen grosse Bedenken hervorgerufen, und zwar um so mehr, als die Grösse der Kröpfe in keinem bestimmten Verhältniss zu der cretinischen Störung steht, und als ausgemachte Cretinen zuweilen sehr kleine Kröpfe, hier und da sogar keinen (äusserlich nachweisbaren) Kropf haben, während andere Individuen mit ausgemachtem Kropf sich der besten geistigen Fähigkeiten erfreuen. Nach dem Berichte der sardinischen Commission**), welche diese Argumente sämmtlich aufzählt, kämen in dem früheren Königreich Sardinien auf 2011 nichtkröpfige Cretins 3912 kröpfige; es wäre also ein starkes Drittheil frei von Kropf. Diesen Angaben gegenüber muss man sich zunächst erinnern, dass gerade der latente Kropf (S. 47) bei Cretinen sehr häufig ist, und dass selbst eine sorgfältige ärztliche Untersuchung, wie sie bei jenen Zählungen nicht stattgefunden hat, manchmal ausser Stande ist, den Kropf mit Sicherheit am Lebenden festzustellen***). Andererseits ist der Einwand, dass selbst grosse Kröpfe keine psychische Störung herbeiführen, ohne alle Bedeutung, wenn man die Aetiologie des Cretinismus untersucht. Meiner Meinung nach kommt es hier auf die Entwickelungszeiten an. Es ist für mich kein Zweifel, dass der Cretinismus schon während des Intrauterinlebens angelegt wird, ja es mag sein, dass die Störung schon in den frühesten Monaten der Schwangerschaft stattfindet. Wenn eine Familie, die bis dahin gesunde Kinder hatte, in eine Cretinen-Gegend zieht, und von da an in der Familie Cretinen geboren werden, ohne dass die Eltern und die früheren Kinder cretinisch werden, so folgere ich, dass die Einflüsse, welche nur die Kinder, die nachgeboren werden, zu Cretinen machen, schon in der frühesten Zeit der Embryonal-Entwickelung einwirken müssen†).

*) Morétin l. c. p. 86.
**) Rapport de la commission Sarde p. 43, 131.
***) Virchow. Gesammelte Abhandl. S. 938.
†) Virchow. Würzb. Verhandl. Bd. II. S. 267. Ges. Abh. S. 931.

Wenn aber die Eltern und die früher gebornen Kinder in der neuen Gegend nur kröpfig werden, während die nachgebornen Kinder sich als Cretinen erweisen, so ist es gewiss wahrscheinlich, dass dieselben Einflüsse den Cretinismus machen, welche auch die Strumose erzeugen. Sind das aber miasmatische Substanzen, welche mit Flüssigkeiten in den Körper gebracht werden, so wird man diese auch hier als die wahrscheinlichste Ursache annehmen müssen.

Die Geschichte des Cretinismus ist verhältnissmässig neu. In keinem alten Schriftsteller ist bis jetzt eine Stelle aufgefunden worden, welche mit Sicherheit auf Cretinismus bezogen werden kann*). Die älteste bekannte Urkunde ist ein Testament aus dem 15. Jahrhundert, worin über die Vormundschaft eines „Innocent" verfügt wird**). Dieser euphemistische Ausdruck, welcher gelegentlich durch Béat oder Bon chrétien ersetzt wird, hat sich noch bis in unsere Zeit erhalten; er hängt mit der trostreichen Vorstellung zusammen, dass ein solches Kind ein Segen des Himmels sei, da es die Sünden der Familie in sich aufnehme. Erst im 16. Jahrhundert kommen bestimmtere Angaben von Aerzten***) und anderen Schriftstellern, namentlich aus dem Wallis, aus dem Veltlin, aus Salzburg und aus Steyermark; die Personen werden darin als Gäuche oder Gauchen aufgeführt. Der Name des Cretins erscheint erst bei den Autoren des 18. Jahrhunderts. Ackermann †) glaubt denselben von dem romanischen cretira (creatura) ableiten zu dürfen, allein meine Nachforschungen††) haben dies sehr unwahrscheinlich gemacht. Vielmehr scheint dieser Name, den Troxler durch Weisslinge oder Bleichlinge übersetzt, nur im Gegensatze zu Marrons†††) gewählt zu sein; so nennt man in Ober-Italien eine geringere Stufe des Uebels oder eine höhere

*) Virchow. Gesammelte Abhandl. S. 892, 934. Damerow. Zur Cretinen- u. Idiotenfrage. Berlin. 1858. S. 34. (Allg. Zeitschr. f. Psychiatrie. Bd. XV.) A. Hirsch. Handb. der histor.-geogr. Pathologie. Bd. I. S. 395.

**) Rapport de la comm. Sarde p. 4.

***) Paracelsus. Opera. Strasb. 1616. II. p. 174. Fel. Plater. Observ. in hominis affectibus plerisque. Basil. 1614. p. 35. Forest. Observ. et curat. med. Lugd. Bat. 1590. Lib. X. p. 242. Paul Zacchias. Quaest. med. legal. Lib. III. Tit. III. Quaest. I. art. 28. Vgl. auch A. Vesal. De humani corporis fabrica. Basil. 1555. p. 25.

†) J. F. Ackermann. Ueber die Kretinen, eine besondere Menschenart in den Alpen. Gotha. 1790. S. 28.

††) Virchow. Gesammelte Abhandl. S. 967. Anm.

†††) Foderé l. c. p. 78.

Altersklasse dieser Kranken, wobei sich die Leute durch eine mehr braune Hautfärbung auszeichnen*).

Manche haben aus diesem späten Auftreten sicherer Nachrichten, im Zusammenhalt mit anderen Umständen, schliessen zu müssen geglaubt, dass der Cretinismus sich nicht an den Boden oder die Oertlichkeit, sondern an die besondere Bevölkerung knüpfe und dass er daher auch an seinen jetzigen Hauptsitzen verhältnissmässig neu sei. Diese Vermuthung hat sich nirgend bestätigt. Die verschiedensten Völkerstämme sind dem Cretinismus ausgesetzt, und dieselbe Bevölkerung leidet an gewissen Orten an der Krankheit, welche an anderen, ganz benachbarten frei davon ist. Ja, auch die Familien von Einwanderern**) unterliegen der Krankheit, freilich, wie schon erwähnt, so, dass erst ihre an dem neuen Orte gebornen Kinder davon befallen werden.

Man mag sich immerhin vorstellen, dass der Cretinismus in einer Bevölkerung, die ein mehr nomadenhaftes, unstätes Leben führt, nicht auftritt, dass er sich erst in einer sesshaften Bevölkerung, welche den endemischen Ursachen anhaltend ausgesetzt ist, entwickelt und dass die Prädisposition sich im Laufe der Generationen verstärkt. Aber man darf auch diese Erklärung nicht zu hoch anschlagen. Wenn es richtig ist, dass frisch eingewanderte Familien bald dem endemischen Einflusse unterliegen, so wird man nicht auf Jahrhunderte lange Einwirkung zurückgehen dürfen, wo es sich um ganze Bevölkerungen handelt. Die bessere Beobachtung der neueren Zeit erklärt mehr, als alles Andere, zumal wenn man sich erinnert, wie sorgfältig die Familien ihre cretinischen Angehörigen überall den Blicken der Welt zu entziehen bestrebt sind. Noch Ackermann***), der doch besonders auf Cretinen suchte, vermisste sie in Steyermark und Kärnthen, obschon bereits Vesal wusste, dass auf den dortigen Kirchhöfen ungewöhnlich missgestaltete Schädel vorkommen, obschon Gautieri wenige Jahre nach Ackermann den Cretinismus dieser Gegenden als etwas Gewöhnliches behandelte und obschon endlich die neuesten Nachforschungen der österreichischen

*) Virchow. Archiv. Bd. XIII. S. 354.
**) Rösch. Untersuchungen über den Cretinismus in Würtemberg. Erlangen. 1844. S. 209, 211.
***) Ackermann a. a. O. S. 28.

Regierung*) ergeben haben, dass in Kärnthen 1 Cretin auf je 110, in Steyermark auf 116 Einwohner kommt.

Bei der Unsicherheit der historischen Thatsachen müssen wir uns gerade bei der Untersuchung der Aetiologie auf die Erfahrungen der neuen Zeit beschränken. Diese lehrt in so augenfälliger Weise die Verbindung des Kropfes mit dem Cretinismus, dass fast jeder Schriftsteller, welcher den letzteren behandelte, zugleich eine Abhandlung über den Kropf geliefert hat. Im Herzogthum Salzburg wird 1 Cretin auf 139 Einwohner gezählt, und in der Stadt Salzburg beträgt die Häufigkeit des Kropfes bei Neugebornen 1—2 pCt., sie steigt im schulpflichtigen Alter auf 6—9 und erreicht im Alter von 50—60 Jahren 48—50 pCt.**). Gegenüber solchen Thatsachen ist es gewiss schwer, zwei Krankheiten, welche beide endemisch sind und von denen die eine (der Cretinismus) fast immer mit der anderen vereinigt in demselben Individuum zusammenvorkommt, auf zwei verschiedene Ursachen zu beziehen.

Die verschiedensten Beobachter sind unabhängig von einander zu dem Gedanken geführt worden, dass hier eine Monstrosität***) vorliege, dass der Cretinismus gewissermaassen eine teratologische Bedeutung habe. Wenngleich unter Umständen der ganze Körper an der Missbildung Theil nimmt, so war es doch natürlich, dass die Aufmerksamkeit sich vorwiegend auf das Gehirn und sein Haus, den Schädel hinwendete. Die ausserordentliche Häufigkeit von Taubheit und Taubstummheit in Cretinengegenden und Cretinenfamilien war von allen Beobachtern angemerkt worden. Nachdem verschiedene Versuche gemacht waren, den eigentlichen Sitz der Störung zu fixiren, kam ich durch die Untersuchung der Cretinen-Physiognomie†), welche in recht ausgeprägten Fällen in weit aus einander gelegenen Ländern eine überraschende Aehnlichkeit darbietet, auf die Schädelbasis. Es

*) Skoda. Sitzungsberichte der mathem.-naturwiss. Classe der k. k. Akademie. Bd. XLIV. 1861. (Separatabdruck S. 3).

**) Wallmann. Zeitschr. der k. k. Gesellsch. der Aerzte in Wien. 1863. S. 120, 128.

***) Foderé l. c. p. 80. Fourcault. Gaz. méd. 1852. No. 9. Virchow. Gesammelte Abhandl. S. 966, 970. Morel. Traité des dégénérescences physiques, intellectuelles et morales de l'espèce humaine. Paris. 1857. p. 667.

†) Virchow. Würzb. Verhandl. 1857. Bd. VII. S. 199. Taf. II. Gesammelte Abhandl. S. 974.

zeigte sich hier eine Verkürzung, welche zuweilen, selbst schon beim Neugebornen*), durch Synostose der drei Schädelwirbel (Os occipitale, sphenoides posterius et anterius) bedingt war. Beobachtungen von Schröder und His**) haben diese Verkürzung bestätigt, wenngleich der letztere keine Synostose fand. Das geringere Längenwachsthum der Schädelwirbel, dessen Folge die Verkürzung des Schädelgrundes ist, muss aber hauptsächlich auf eine Störung des Wachsthums der Intervertebralknorpel, namentlich der Synchondrosis sphenooccipitalis und intersphenoidea, bezogen werden, mit welcher eine mangelhafte Entwickelung des Gehirns entweder secundär oder gleichzeitig zusammenfällt. Synostosen anderer Schädelknochen, namentlich des Daches, können die letztere noch mehr begünstigen.

Diese eigenthümliche Monstrosität hat noch an Interesse gewonnen, seitdem Heinr. Müller***) die synostotische Verkürzung des Schädelgrundes auch bei einem monströsen Kalbe nachgewiesen und die Frage von dem Vorkommen des Cretinismus bei Thieren dabei erörtert hat†). Schon Rainard††) hatte nachgewiesen, dass gewisse Hunderaçen, welche durch dicken Kopf, kurzen Hals, wenig entwickelten Körper und Glieder ausgezeichnet sind, mit Kropf geboren werden und in höchstem Grade dumm bleiben. Von Rosières (Dept. Meurthe), wo es viele Cretinen geben soll, behauptet der Thierarzt Rougieux†††), dass Hunde und Pferde sowohl an Kropf, als an Cretinismus leiden. Diese Untersuchungen sind noch nicht spruchreif; immerhin bleibt die Thatsache stehen, dass auch bei Thieren ähnliche Störungen im Knochensystem, zumal am Schädel vorkommen. Synostosen weisen aber bestimmt auf irritativen, meist sogar auf entzündlichen Ursprung hin, und man wird daher nicht umhin können, bei congenitalen Spuren dieser Art auf fötale Reizungen zurückzugehen*†). Insofern stehen sich der congenitale Kropf und

*) Virchow. Untersuchungen über die Entwickelung des Schädelgrundes. S. 83. Taf. IV.

**) O. Schröder. Mein Archiv. Bd. XX. S. 358. His. Ebendas. Bd. XXII. S. 104. Taf. II. Vgl. Förster. Die Missbildungen des Menschen. Taf. XVII. Fig. 5.

***) H. Müller. Würzb. med Zeitschrift. 1860. Bd. I. S. 221. Taf. VI.

†) H. Müller. Ebendas. S. 267.

††) Rainard. Recueil de méd. vétér. 1836. p. 8.

†††) Morel. Annales méd. psych. 1854. (bei Köberle l. c. p. 12).

*†) Virchow. Gesammelte Abhandl. S. 996.

die congenitale Synostose gleich, und man wird dieses Zusammentreffen nicht zu auffällig finden, wenn man bedenkt, wie nahe an den Schädelgrund die Schilddrüse reicht. Auch sah Weber*) congenitalen Kropf mit congenitaler Hydrocephalie vereinigt.

Es muss natürlich dahin gestellt bleiben, ob der Angriffspunkt für die krankmachende Ursache die Schädelknochen mit ihren Zwischenknochen oder das Gehirn selbst sind, oder ob noch ein Drittes existirt, welches auf beide wirkt. Nur das scheint mir sicher zu sein, dass die erregende Ursache schon im Mutterleibe und zwar wahrscheinlich sehr früh auf das Kind einwirkt. Die Störung mag sich dann nach der Geburt mehr und mehr ausbilden, aber der Hauptsache nach ist sie schon vorhanden. Keine Thatsache ist mir bekannt, welche für die Behauptung Morel's**) spräche, dass in gewissen Gegenden selbst Erwachsene der Krankheit unterliegen; meiner Ansicht nach beruht der Cretinismus immer auf congenitalen Störungen. Der schöne Traum Guggenbühl's von einer Heilung des Cretinismus in Kindern von reiferem Alter, der durch eine solche Auffassung von vornherein auf eine irrthümliche Voraussetzung zurückgeführt wird, hat vor der herben Wirklichkeit nicht Stand gehalten, und man weiss jetzt, dass nur Störungen geringeren Grades, wie die sogenannten Halbcretinen und Cretinösen sie darbieten, einer Milderung und Besserung fähig sind. Das Hauptmittel gegen den Cretinismus ist die Prophylaxe, welche auf Besserung der territorialen Verhältnisse gerichtet ist; für wirkliche Cretinen braucht man nur Pflege-, keine Heilanstalten.

Wissenschaftlich muss ich noch heute an den Sätzen festhalten, die ich vor Jahren aufstellte***), dass überall, wo der an territoriale Bedingungen gebundene Cretinismus vorkommt, auch Kropf vorkommt, dass der Cretinismus überall im Centrum von Kropfterritorien gefunden wird, dass dagegen nach der Peripherie hin der Cretinismus abnimmt, während der Kropf noch ungeschwächt fortbesteht. Der erstere scheint daher an eine stärkere Energie der schädlichen Substanz gebunden zu sein.

*) F. Weber. Beiträge zur path. Anat. der Neugebornen. Kiel. 1852. Lief. II. S. 84.

**) Morel l. c. p. 667.

***) Virchow. Würzb. Verhandl. 1852. Bd. II. S. 266. Gesammelte Abhandl. S. 931, 938. Vgl. Rösch a. a. O. S. 212.

Ich bemerke aber, dass diese stärkere Energie der Noxe nicht immerfort in den Cretinen-Territorien vorhanden zu sein braucht. Vielmehr habe ich schon früher nachzuweisen gesucht*), dass eine gewisse Oscillation stattfinde, indem in gewissen Jahren mehr Cretinen geboren würden. Es stimmt dies mit älteren und neueren Erfahrungen über Ab- und Zunahme des Kropfes und des Cretinismus je nach der Verbesserung oder Verschlechterung der localen Lebensbedingungen, und auch hier stossen wir wieder auf gewisse Beziehungen zum Wechselfieber**). Sollte sich dies bestätigen, so würde man kaum umhin können, das Grundwasser in Beziehung auf seinen Stand und seine Beschaffenheit einer genaueren Untersuchung zu unterwerfen, um vielleicht von dieser Seite her die prophylaktischen Maassregeln in noch bestimmterer Weise bemessen zu können. Denn wenn auch das Intermittens-Miasma an sich nicht identisch mit dem Kropf- und Cretinismus-Miasma sein kann, wenn also auch nur auf besonderen Territorien feuchte (sumpfige) Zustände des Bodens beide Miasmen (und zwar nicht gleichzeitig) hervorbringen, so darf doch die Möglichkeit des praktischen Eingreifens, welche gerade hier in so bestimmter Weise geboten ist, aus blos theoretischen Skrupeln nicht zurückgewiesen werden.

Wie bei dem Aussatz (Bd. II. S. 503), so hat man auch bei dem Cretinismus die Erblichkeit in den Vordergrund geschoben. Seit Foderé sind zahlreiche Beispiele dafür beigebracht worden. Als Typus dafür mag die von Morel***) abgebildete Familie gelten, wo die Mutter einen erworbenen, der Vater einen angebornen Kropf hat; letzterer stammte aus einer Familie von Halbcretinen und war selbst cretinös. Bei den 6 Kindern zeigte sich in zunehmendem Maasse bis zum höchsten Ganzcretinismus der degenerative Einfluss des Vaters. Aber man darf diesen Einfluss nicht überschätzen. Ich habe selbst das ganz gesunde Kind einer Cretine gesehen†) und wenn ich auch zugestehe, dass solche Fälle nicht allzu häufig sind, so muss ich

*) Virchow. Gesammelte Abhandl. S. 958.

**) Tourdes l. c. p. 54. Müller. Siebenter Bericht über die Heil- und Pflege-Anstalt für schwachsinnige Kinder in Winterbach. Stuttg. 1855. S. 15. Morel l. c. p. 674.

***) Morel l. c. Atlas Pl. IV.—V.

†) Virchow. Gesammelte Abhandl. S. 943.

doch um so mehr behaupten, dass der erbliche Cretinismus nur in Kropfgegenden vorkommt, dass aber meines Wissens kein Fall sicher constatirt ist, wo cretinische Eltern ausserhalb eines Cretinen-Territoriums cretinische Kinder erzeugt hätten. Die territorialen Einflüsse erscheinen daher mächtiger, als die hereditären. —

Ein überaus merkwürdiges Combinationsverhältniss ist endlich das des Kropfes mit Herzreizung und Glotzaugen. Soweit bis jetzt bekannt ist, hat zuerst Flajani*) das Zusammentreffen von Kropf mit anhaltenden Herzpalpitationen berichtet. Er erwähnt drei derartige Fälle, sämmtlich bei Männern, von denen zwei im jüngeren Alter waren. Es gelang ihm bei allen dreien, hauptsächlich durch äussere Behandlung des Kropfes, eine Heilung herbeizuführen. Von dem Zustande der Augen erwähnt er nichts, dagegen bemerkte er an dem Kropf äusserlich sichtbare Erweiterung und Varicosität der Venen. Percy**) scheint zuerst das dritte Symptom, die Hervortreibung der Augen beobachtet zu haben. Nächstdem finde ich die Beschreibung zweier, durch Autopsie genauer ergründeter Fälle von Adelmann***), wo beidemal beträchtliche Kröpfe mit Herzhypertrophie zusammen vorkamen; bei Lebzeiten bestand starkes Pochen in der Herzgegend, grosse Dyspnoe, Schmerzen im Unterleibe, und in dem einen Falle wird erwähnt, dass „der stiere Blick der ohnehin grossen Augen einen sonderbaren Anblick gewährte.“ Indess blieben diese Thatsachen ziemlich unbekannt, bis Pauli†), v. Basedow††) und Graves†††) neue Erfahrungen mittheilten. Obwohl die ersten Mittheilungen von Graves schon aus dem Jahre 1835 zu datiren scheinen*†), so hat doch v. Basedow das Verdienst, die Geschichte des Leidens am vollständigsten

---

*) Giuseppe Flajani. Collezione d'osservazioni e riflessioni di chirurgia. Roma. 1802. T. III. p. 270.

**) Caleb Hilliard Percy. Collections from the unpublished medical writings. Lond. 1825. p. 111 (citirt bei Stokes, Die Krankheiten des Herzens u. der Aorta. Uebers. von Lindwurm. Würzb. 1855. S. 232).

***) Adelmann. Jahrbücher der philosophisch-medicinischen Gesellsch. zu Würzburg. 1828. Bd. I. 2. S. 104, 108.

†) Pauli. Heidelberger medic. Annalen. 1837. S. 218.

††) v. Basedow. Casper's Wochenschrift. 1840. No. 13. S. 198.

†††) Rob. James Graves. Klinische Beobachtungen. Deutsch von Bressler. Leipz. 1843. S. 409.

*†) Stokes a. a. O. S. 234.

gegeben und zu seiner Kenntniss am meisten beigetragen zu haben. Von ihm stammen die Bezeichnungen des Exophthalmos, des Glotzauges für das am meisten hervorstechende Symptom, und der Cachexia exophthalmica, Glotzaugenkachexie, welche später so allgemein geworden sind, und es ist daher nach dem Vorschlage von G. Hirsch*) vielfach Sitte geworden, den ganzen Symptomencomplex als Morbus Basedowii zu benennen. Trousseau**) hat es hinwieder für gerecht gehalten, das Leiden als Graves' Krankheit zu bezeichnen. Ich halte dies nicht für richtig, da Graves sowohl das Herzklopfen, als die Struma wesentlich als Symptome der Hysterie ansah und den Zustand der Augen nur beiläufig erwähnte; überdies ist er nicht einmal der erste, welcher den Symptomencomplex beobachtete. Andere neuere Schriftsteller haben bald dies, bald jenes der drei Hauptsymptome vorangestellt und darnach die Bezeichnung gewählt. Sehr verbreitet ist in der letzten Zeit der Name Struma exophthalmica, Goître exophthalmique; nur Lebert***) kehrte das Herzleiden hervor und schlug den Namen der Tachycardia strumosa vor.

Der Zustand der Schilddrüse ist schon bei Lebzeiten sehr verschiedenartig. In der Regel ist ihre Anschwellung nicht so bedeutend, wie bei gewöhnlichen Kröpfen, doch finden sich auch beträchtliche Vergrösserungen. Das am meisten hervorstechende Symptom daran ist eine stärkere Entwickelung der Gefässe, welche nicht selten ein diastolisches Klopfen und Rauschen wahrnehmen lassen, so dass man geradezu von Struma aneurysmatica†) oder Bronchocele vasculosa††) gesprochen hat. Plötzliches Auftreten der Anschwellung und schneller Nachlass hängen damit zusammen. Die Ergebnisse der anatomischen Untersuchungen†††) sind nicht übereinstimmend.

---

*) G. Hirsch. Klinische Fragmente. Königsb. 1858. Heft 2. S. 224.
**) Trousseau. Gaz. hebd. 1862. No. 30. p. 472.
***) Lebert. Die Krankheiten der Schilddrüse. S. 307.
†) Henoch. Casper's Wochenschrift. 1848. No. 40. S. 629. Romberg und Henoch. Klinische Wahrnehmungen u. Beobachtungen. Berlin. 1851. S. 191. Bullar. Med. chir. Transact. 1861. Vol. XLIV. p. 37.
††) Laycock. Edinb. med. Journ. 1863. July. p. 1. J. Warburton Begbie. Ebendas. Sept. p. 211.
†††) H. Marsh. Dublin Journ. of med. science. 1842. Vol. XX. p. 471. v. Basedow. Casper's Wochenschrift. 1848. No. 49. S. 775. Heusinger (in Braunschweig). Ebend. 1851. No. 4. S. 53. Naumann. Deutsche Klinik.

In dem einzigen, von mir untersuchten Falle (Fig. 206.), demselben, über welchen die HH. Traube und v. Recklinghausen berichtet haben, war die Drüse mässig vergrössert, zeigte jedoch einfache Hyperplasie ohne alle Gallert-, Knoten- oder Cystenbildung; die Läppchen der Drüse traten sehr deutlich hervor, das Interstitialgewebe war reichlich, und nur die Venen waren allgemein erweitert. Ganz ähnlich verhielt es sich in dem Falle von Reith, sowie in dem von Trousseau, den Peter beschrieben hat; nur wird in dem letzteren die Erweiterung der Venen nicht erwähnt. Smith fand eine bedeutende Vergrösserung, besonders des rechten Horns, und sehr erweiterte und auffallend gewundene Arterien Markham bezeichnet die Drüse als gross und fest; zugleich fand sich (bei einer 26jährigen Frau) eine grosse, persistente Thymusdrüse. In dem Falle von Hirsch war die Schilddrüse gross, hart und äusserlich mit erweiterten Gefässen bedeckt. Heusinger beschreibt die Drüse als über das Doppelte und zwar gleichmässig hypertrophisch, ohne irgend welche Fremdbildungen. Aehnlich verhielt es sich in der Beobachtung von James Begbie. In dem Falle von Schleich, den Laqueur berichtet, fand Runge einen grossen Gallertkropf. Naumann schildert die Drüse als sehr gross, von gleichmässig röthlichem Gewebe und mit hämorrhagischen Stellen, die Arterien sehr entwickelt; v. Basedow fand die enorm vergrösserte Drüse von Hydatiden und Varicositäten durchzogen, und Marsh sah sie unregelmässig gelappt, die darin enthaltenen Cysten voll klarer Flüssigkeit und die Jugularvenen kolossal erweitert. Aehnlich war der Fall von Banks. Praël endlich traf einen 1 Pfd. schweren Kropf, der fast in die Brusthöhle hinabreichte, dessen rechtes Horn die Luftröhre umschloss und knorpelhart degenerirt war.

Es erhellt aus dieser Zusammenstellung, dass es nicht eine bestimmte Varietät von Kropf oder eine bestimmte Grösse desselben oder ein bestimmtes Stadium ist, welches die Erscheinungen bedingt. Ja, in manchen Fällen ist die Veränderung des Gewebes so gering, dass man, wie schon Graves that, fragen kann, ob überhaupt eine Struma und nicht blos eine Schwellung (Intumescentia) da war. Daraus widerlegt sich die Ansicht derjenigen, welche den Exophthalmos durch den Druck der Geschwulst

---

1853. No. 24. S. 269. Smith bei Stokes a. a. O. S. 239. Banks. Dublin Hosp. Gaz. 1855. (citirt von W. Moore, Dublin Quart.-Journ. 1865. Nov. p. 347). James Begbie. Edinb. med. and surg. Journal. 1855. Casebook p. 33. F. Praël sen. Archiv f. Ophthalmologie. 1857. Bd. III. 2. S. 199. Markham. Transact. of the Path. Soc. Lond. 1858. Vol. IX. p. 163. Hirsch a. a. O. S. 224. L. Laqueur. De morbo Basedowii nonnulla, adjecta singulari observatione. Diss. inaug. Berol. 1860. p. 12. Traube u. v. Recklinghausen. Deutsche Klinik. 1863. No. 29. S. 286. Trousseau et Peter. Gaz. hebdom. 1864. No. 12. p. 181. Archib. Reith. Med. Times and Gaz. 1865. Nov. p. 521.

auf die Halsgefässe erklären wollten*), sofort. Vielmehr zeigt sich, dass zuerst eine blosse Schwellung der Drüse vorhanden ist, welche sich zu wahrem Kropf ausbildet, und dass der Kropf seine gewöhnlichen Stadien durchläuft, indem er von sehr mässiger, meist gleichförmiger Hyperplasie zur Gallert- und Cystenbildung oder zur Bildung fibröser Induration in Knotenform fortschreitet. Da aber dieselbe Reihe von Veränderungen bei gewöhnlichem Kropf häufig genug vorkommt, ohne dass die übrigen Symptome eintreten, so erscheint es von vornherein wahrscheinlich, dass die Veränderung der Schilddrüse als ein secundäres Phänomen zu betrachten ist. Dass die andauernde Erweiterung der Gefässe und namentlich der Venen dabei eine bestimmende Rolle spielt, ist schon nach dem klinischen Verlaufe zu vermuthen. Auf den Zustand der Arterien scheint weniger anzukommen; wenigstens fanden sich in allen Fällen, wo dieselben bemerkbar verändert waren, auch im übrigen Gefässsystem erhebliche Erkrankungen.

Am Herzen ist anatomisch fast in allen Fällen eine Vergrösserung, meist mit Dilatation, gefunden worden, auch wo die Klappen gesund waren; am stärksten war dieselbe am linken Ventrikel. Die Aorta und die grösseren Gefässe waren in mehreren Fällen atheromatös, jedoch keineswegs immer. Klinisch scheint die Hypertrophie des Herzens erst einem späteren Stadium anzugehören; beschleunigte Bewegung (100 Schläge und darüber in der Minute) ist die gewöhnlichste Erscheinung.

Was die Augen betrifft, so ist die frühere Ansicht, dass es sich dabei um Hydrophthalmos handele, allseitig aufgegeben; nur Naumann fand eine geringe Vergrösserung der Augäpfel. Die wesentliche Veränderung liegt in dem Fettgewebe der Orbita, welches zuweilen hypertrophisch wird, meist aber wohl nur durch hyperämische, während des Lebens in der ersten Zeit durch Druck zu überwindende und nach dem Tode leicht verschwindende Schwellung sich ausdehnt**). Nur Reith***) fand ausser stark gefüllten Venen eine geringe Menge halbgeronnenen Blutes über

*) Piorry. Gaz. hebd. 1862. No. 30. p. 477 A. Cros. Ebendas. No. 35. p. 548. Nunneley. Med. chir. Transact. 1865. Vol. XLVIII. p. 32.

**) Dechambre (Gaz. hebd. 1862. p. 482) citirt eine interessante Parallelbeobachtung von Decès (Thèse inaug. sur l'anévrysme cirsoïde. 1857), wo ein transitorischer Exophthalmos bei einer Frau vorkam, die an wechselnden arteriellen Fluxionen an verschiedenen Körpertheilen litt.

***) A. Reith l. c. p. 522.

dem Augapfel ergossen. Kommt dazu eine Fettmetamorphose der Augenmuskeln, wie sie v. Recklinghausen fand, so begreift es sich, dass eine so starke Hervortreibung der Bulbi eintritt, dass die Augenlider überhaupt nicht mehr geschlossen werden können*) und dass an dem entblössten Theil der Augäpfel Entzündungen auftreten, welche zu vollständiger Zerstörung der Hornhaut und Phthisis bulbi führen**). In der Regel ist das Hervortreten der Augäpfel doppelseitig und gleichmässig, doch kommt es auch vor, dass es zunächst oder wenigstens stärker auf einer Seite eintritt***).

Es muss vor der Hand dahin gestellt bleiben, ob die von mehreren Beobachtern gefundene Vergrösserung der Milz ein wesentlicher oder nur ein zufälliger Befund war; jedenfalls ist sie nicht von vornherein zu gering zu veranschlagen, da Verdauungsstörungen, namentlich Erbrechen, Neigung zu Durchfall, öfters beobachtet sind. Immerhin bleibt zunächst die Symptomen-Trias: Leiden des Herzens, der Schilddrüse und des Orbitalpolsters als das regelmässige, wenngleich nicht als das constante stehen, und es fragt sich, wie diese Verbindung zu deuten ist. Dass das Leiden der Schilddrüse nicht als der Mittelpunkt des Complexes zu betrachten ist, habe ich schon hervorgehoben; einzelne Beobachter geben sogar an, dass die Struma ganz fehlen könne†). Noch weniger kann man die Affektion des Orbitalfettgewebes als Principalleiden ansehen, zumal da gerade die Vorwölbung der Augen zuweilen fehlt††) oder sich nachweisbar erst später entwickelt. Auch vom Herzen kann man nicht sagen, dass die Hypertrophie desselben als Ausgangspunkt gelten könne. Denn einerseits ist nicht immer Hypertrophie vorhanden, andererseits besteht bei Kranken anderer Art oft genug beträchtliche Hypertrophie des Herzens ohne Glotzaugen und ohne Kropf. Die anatomischen Veränderungen aller dieser Theile können also nicht die entscheidenden sein.

---

*) Graves a. a. O. S. 411. Stokes a. a. O. S. 231.

**) v. Basedow. Casper's Wochenschr. 1840. No. 14. S 221. v. Gräfe. Archiv f. Ophthalmologie. 1857. Bd. III. 2. S. 282. Teissier. Gaz. méd. de Lyon. 1863. No. 1—2.

***) v. Basedow a. a. O. 1848. No. 49. S. 772. Henoch u. Romberg. Klin. Wahrnehmungen. S. 182. Reith l. c. p. 521. Praël a. a. O. S. 205, 207.

†) Praël a. a. O. S. 209.

††) Henoch u. Romberg. Klin. Wahrnehmungen. S. 179, 180.

Man kommt somit auf die Frage der functionellen Störungen. Hier möchte ich vor Allem daran erinnern, dass es noch einen Fall giebt, wo eine eigenthümliche Verbindung von Vorgängen an der Schilddrüse mit Vorgängen am Herzen constatirt ist; das ist der schon früher (Bd. I. S. 114) erwähnte sogenannte Jodismus oder die Kropfkachexie. Hier sehen wir mit dem Schwinden des Kropfes in Folge von sehr kleinen Joddosen eine höchst auffällige Beschleunigung des Pulses, nicht selten quälende Palpitationen eintreten. Nur der Exophthalmos fehlt; dafür tritt ein anderes Symptom in den Vordergrund, das bei der Struma exophthalmica seltener gefunden wird*), die schnelle und starke, mit Bulimie verbundene Abmagerung. Immerhin verdient der genannte Punkt eine weitere Berücksichtigung, um so mehr als in einem Falle von Oliffe**) der mässige Gebrauch von Jod bei Struma exophthalmica die schwersten Zufälle herbeiführte. Trousseau***), der selbst ähnliche Beobachtungen gemacht hatte, trug daher in der Diskussion über den Jodismus in der französischen Akademie der Medizin kein Bedenken, die von Rilliet unter dem Namen des Jodismus beschriebenen Fälle der Struma exophthalmica zuzurechnen. Rilliet†) hat sich dagegen auf das Bestimmteste verwahrt und vielmehr umgekehrt Fälle, die unter dem Namen der Struma exophthalmica berichtet worden sind, für den Jodismus in Anspruch genommen. Dieser Streit wird erst durch grössere Beobachtungsreihen seine Erledigung finden. Weder Struma, noch Jod machen an sich die Erscheinungen der Cachexia exophthalmica oder der Cachexia iodica; in beiden Fällen muss noch etwas Besonderes vorhanden sein. In dieser Beziehung könnte man auf eine ursprüngliche Prädisposition zurückgehen, und ich darf wohl erwähnen, dass Bednar††) wiederholt bei Neugebornen mit Schilddrüsen-Vergrösserung zugleich Hypertrophie des Herzens gefunden hat. Jedoch würde auch diese Thatsache, selbst wenn sie, was sehr unwahrscheinlich ist, eine allgemeine Bedeutung hätte, die Forschung nach einer weiteren Ursache nicht ausschliessen.

---

*) Trousseau. Union méd. 1860. Tom. VIII. p. 437, 456.
**) Trousseau. Ebendas. p. 513.
***) Trousseau. Gaz. hebdom. 1860. Avril. p. 219, 267.
†) Rilliet. Mémoire sur l'iodisme constitutionnel. Paris. 1860. p. 83.
††) Bednar a. a. O. S. 79.

Im Sinne der Humoralpathologie ist es, jedesmal auf eine Blutveränderung zurückzuschliessen, wenn mehrere Organe zusammen erkranken, ohne dass sich eine einfache Abhängigkeit der Erkrankung des einen von derjenigen des anderen nachweisen lässt. v. Basedow*) ging in diesem Sinne sofort auf eine Dyskrasie los, die er auf verborgene Skrofel bezog. Später bezeichnete er diese Dyskrasie als eine der chlorotischen sehr ähnliche**). Diese Auffassung ist später von vielen anderen Beobachtern***) angenommen worden; die Anämie wurde die theoretische Grundlage des Symptomen-Complexes und Mackenzie ging so weit, den Zustand der Augen geradezu als Exophthalmia anaemica zu bezeichnen. Für diese Auffassung sprach nicht blos das häufige Vorkommen von Pulsationen, Palpilationen und Geräuschen im Gefässsystem bei Chlorotischen, nicht blos der Umstand, dass die Mehrzahl der Fälle von Glotzaugen-Kropf bei Frauen beobachtet ist, und dass mehrmals†) die Schwangerschaft und das Wochenbett auf die Beseitigung des Uebels einen auffallend günstigen Einfluss ausgeübt haben††), sondern auch ganz besonders die Erfahrung, welche man in Beziehung auf den günstigen Einfluss einer roborirenden Behandlung gemacht hatte.

Es ist aber unzweifelhaft, dass die Anämie, wenn man sie auch zugesteht, nicht direkt eine solche Wirkung hervorbringen kann. Zum Mindesten muss man annehmen, dass durch das kranke Blut eine schädliche Einwirkung auf Nerven stattfinde. Geht man aber auf die Nerven zurück, so entsteht wieder die Frage, ob es gerade der Anämie bedürfe, um einen solchen Zustand im Nervensystem zu erzeugen. Andere Beobachter†††)

---

*) v. Basedow a. a. O. 1840. S. 225.

**) v. Basedow. Ebendas. 1848. S. 772.

***) L. Gros. Gaz. méd. 1857. p. 232. Hervieux. Union méd. 1857. No. 117. p. 477. Beau. Gaz. hebdom. 1862. No. 34. p. 539. Fischer. Arch. génér. 1859. Dec. p. 671. Begbie. Edinb. med. Journ. 1863. Sept. p. 201. Praël a. a. O. S. 210.

†) Trousseau. Union médicale. 1860. T. VIII. p. 437. Charcot. Gaz. méd. 1856. Sept. p. 584. Gaz. hebdom. 1862. Sept. p. 564. Corlieu. Gaz. des hôp. 1863. p. 125.

††) v. Basedow (Casper's Wochenschr. 1848. S. 774) erwähnt von einem Manne die sonderbare Thatsache, dass die Milchdrüsen sehr anschwollen und die linke hart, hyperämisch und schmerzhaft wurde und Colostrum ausfliessen liess.

†††) Handfield Jones. Med. Times and Gaz. 1860. Dez. p. 54. Fletcher. British med. Journ. 1863. May. (Hyperneurie.)

waren damit zufrieden, einen Schwächezustand des Nervensystems anzunehmen. Graves und Brück *) betrachteten ihn als einen hysterischen. Stokes **) beschränkt sich darauf, das Wesen der Krankheit in einer Functionsstörung des Herzens, auf welche eine organische Veränderung folgen könne, zu bezeichnen. In der neueren Zeit ist man weiter gegangen, indem man sich zu den Herznerven und namentlich zum Sympathicus wendete ***), allenfalls auch noch das Rückenmark mit zur Hülfe nahm †). Köben, der zuerst diese Vermuthung aussprach, liess den Sympathicus durch die Struma comprimirt und irritirt werden; nachher hat man mit Recht auch die Struma auf die Neurose zurückgeführt. Zur Unterstützung für diese Auffassung hat man nicht unwichtige pathologisch-anatomische Thatsachen beigebracht. Peter ††) fand das Ganglion cervicale infimum vergrössert und stärker geröthet, sein Interstitialgewebe vermehrt, die Nervenfasern vermindert. Etwas Aehnliches berichtet Moore †††) von einer durch Cruise und M'Donnel veranstalteten Untersuchung. Reith schildert das mittlere und untere Cervical-Ganglion beider Seiten, besonders links, vergrössert, hart und fest, und mikroskopisch mit körniger Materie erfüllt, wie eine Lymphdrüse im ersten Stadium der Tuberkulose. Auch der Strang des Sympathicus selbst, sowie die zur Art. thyreoidea inf. und vertebralis gehenden Aeste waren vergrössert. Er hält diese Veränderung für tuberkulös. Gerade umgekehrt fand v. Recklinghausen sowohl den Strang, als die Ganglien des Sympathicus klein, wie atrophisch, jedoch ohne histologische Veränderungen. Alles dieses genügt unzweifelhaft nicht, um das Wesen dieser interessanten Affektion darzulegen, zumal da die Erscheinungen der Struma exophthalmica, wenn man sie auf die bekannten physiologischen Experimente Cl. Bernard's bezieht, nur zum Theil der Lähmung, zum Theil gerade der Reizung des Sympa-

*) Graves a. a. O. S. 410. A. Th. Brück. Casper's Wochenschrift. 1840. No. 28. (Buphthalmus hystericus). 1848. No. 18. S. 275.

**) Stokes a. a. O. S. 244.

***) Köben. De exophthalmo ac struma cum cordis affectione. Diss. inaug. Berol. 1855. v. Gräfe a. a. O. S. 280. Trousseau. Union méd. 1860. T. VIII. p. 487. Aran. Gaz. hebdom. 1860. No. 49. p. 796. Reith l. c. p. 522.

†) Laycock. Edinb. med. Journ. 1863. Febr. p. 681. July p. 1.

††) Peter l. c. p. 182.

†††) Moore. Dublin Quart.-Journ. 1865. Nov. p. 348.

thicus entsprechen, zum Theil gar nicht passen, da irgend welche constanten Erscheinungen an der Pupille nicht bemerkt worden sind. Nur in einzelnen Fällen*) wurde eine Erweiterung der Pupillen beobachtet. Stromeyer**) vergleicht die strumöse Exophthalmie mit dem vorübergehenden einseitigen Hervortreten des Bulbus, welches er bei habituellem Krampfe des Kopfnickers beobachtete, wenn bei aufrechter Stellung oder Gemüthsbewegung dieser Krampf eintrat; er sucht den Grund des Glotzens in Krampf der schiefen Augenmuskeln und des Augenlidhebers. Demme***) will auch bei gewöhnlichem Kropf häufiger einseitige Pupillenveränderung, namentlich Mydriasis, und gesteigerte Hebung des oberen Lides beobachtet haben; als anatomischen Befund giebt er dabei (ausser seröser Schwellung und interstitieller Bindegewebsbildung im N. recurrens) stärkere Röthung und seröse Schwellung des Sympathicus an. Diese Angaben genügen jedoch ebenso wenig, als die älteren Beschreibungen von allerlei Veränderungen am Vagus bei Kropfzuständen. Allerdings lenkt sich der Gang der Untersuchung, wie bei der Frage von dem Zusammenhange zwischen Nebennierenkrankheit, Bronzehaut und anderen Zufällen (Bd. II. S. 701), mehr und mehr den Nerven zu, jedoch ist bis jetzt hinreichendes Material für das Urtheil noch nicht vorhanden†). Auch wird man dasselbe nicht allein von der anatomischen Untersuchung erwarten dürfen, da es sich nicht so sehr um die durch die Section aufzuklärenden Endzustände, sondern vielmehr um die Anfangsstörung handelt.

Immerhin wird man schon jetzt keinen Anstand nehmen können, den nervösen Zusammenhang des Symptomen-Complexes

*) Henoch und Romberg. Klin. Wahrnehmungen. S. 182. Reith l. c. p. 521.

**) Stromeyer. Handb. der Chirurgie. II. 2. S. 389.

***) H. Demme. Würzb. med. Zeitschr. Bd. III. S. 297, 269, 273.

†) Ganz vor Kurzem starb auf meiner Abtheilung ein Mann, der lange an heftigem Herzklopfen mit grosser Dyspnoe gelitten hatte. Seine Augen hatten, ohne gerade exophthalmisch zu sein, einen ungewöhnlichen Glanz und machten den Eindruck der Grösse. Wenige Monate vorher war ihm wegen beginnenden Glaukoms von Hrn. v. Gräfe eine Iridektomie gemacht worden. Schliesslich litt er an Hydrops bei sehr verminderter Abscheidung eines albuminösen und harnsäurereichen Harns, an hartnäckiger, mit heftigen Schmerzen verbundener, blutiger Diarrhoe, an Schlaflosigkeit, Hitze u. dgl. Bei der Section fand ich ein hypertrophisches Herz mit sehr ausgedehnter Myocarditis, eine Schilddrüse, welche der in Fig. 206 bildeten überaus ähnlich war, und sehr beträchtliche Vergrösser interstitielle Verdickung des Hals-Sympathicus, namentlich der ob untersten Ganglien.

als den einzig wahrscheinlichen anzuerkennen. Mit Recht hat man auf die allgemeine Nervosität vieler derartigen Kranken, auf die Schlaflosigkeit, auf die öfters beobachtete Pulsatio epigastrica, auf das Hitzegefühl*), schliesslich noch auf eine maculöse Eruption am Kopfe nach leichter mechanischer Reizung**) hingewiesen. Allein welcher Theil der Nerven der ursprüngliche Sitz der Störung und welcher Störung ist, das muss erst genauer festgestellt werden, und auch dann wird man noch wieder fragen müssen, aus welcher Ursache (ob vom Blute aus?) die Störung sich entwickelt hat. Auf alle Fälle ist es ein Fortschritt, diesen Symptomen-Complex zu kennen, und die Spötteleien Piorry's***) können uns nicht abhalten, seine Entität anzuerkennen. In der Geschichte des Kropfes bildet er eine ebenso merkwürdige, als wichtige Episode. Denn obwohl diese Art von Kropf um ihrer selbst willen keine Bedeutung zu haben scheint, so gehört sie doch zu einer schweren, nicht selten tödtlichen, wenngleich unter Umständen sehr wohl heilbaren Krankheit.

Aetiologisch lässt sich im Ganzen wenig darüber sagen. Nach den bisher vorliegenden Beobachtungen sind es keineswegs Kropfgegenden, wo diese Form häufiger vorkommt; vielmehr bildet die Struma exophthalmica gerade eine der wichtigsten Arten des sporadischen Kropfes. In ganz überwiegender Weise wird dabei das weibliche Geschlecht†) betroffen, und zwar schon in sehr jungen Jahren, namentlich in der Zeit der Pubertät oder im Wochenbett. Trotzdem lassen sich Uterinstörungen keineswegs immer als veranlassende Momente nachweisen; ausser vorausgegangenen schweren Erkrankungen, wie Typhus, und Erkältung, zumal des Halses, wird am häufigsten die Chlorose angeschuldigt. Da nun letztere Krankheit nach meiner Auffassung††) schon sehr

*) v. Basedow. Casper's Wochenschrift. 1840. No. 13. S. 202. No. 14. S. 220. Teissier. Gaz. méd. de Lyon. 1862. No. 29. 1863. No. 1—2. Trousseau. Gaz. méd. 1864. No. 12. p. 180. Warburton Begbie. Edinb. med. Journ. 1863. Sept. p. 216.

**) Trousseau. Gaz. méd. 1864. No. 12. p. 180.

***) Piorry. Gaz. hebd. 1862. p. 477.

†) Es ist nicht ohne Interesse, dass Rorie (Edinb. med. and surg. Journ. 1868. Febr. p. 696) bei Geisteskranken häufiger prominente Augäpfel und zwar ganz vorwiegend bei Frauen (35 pCt.) fand. Auch ungleiche Pupillen waren nicht selten. Von den Cretinen sagt Foderé (l. c. p. 77): Aux uns les yeux sont enfoncés dans la tête, aux autres ils sont très en dehors. En général leur régard est fixe et égaré, et il a toujours un air d'étonnement.

††) Virchow. Cellularpathologie. 3. Aufl. S. 211.

früh angelegt wird, ja eine eigentliche Entwickelungskrankheit ist, so würde man auf eine ursprüngliche Prädisposition geführt. Romberg und Jüngken*) beobachteten das Uebel bei zwei Schwestern. Bei Männern ist noch weit weniger von den Ursachen bekannt. Erschöpfende Arbeiten, grosse und anhaltende moralische Depression, angreifende Krankheiten waren zuweilen vorhergegangen. Nach der Zusammenstellung von v. Gräfe**) tritt die Krankheit bei Männern durchschnittlich später, aber zugleich schwerer auf. Bemerkenswerth ist, dass nicht selten der Eintritt der Krankheit ganz plötzlich, z. B. nach einem Schreck, nach schwerer Arbeit beobachtet ist.

Der Tod erfolgt unter Zunahme der Erscheinungen, zuweilen sehr schnell unter grossen Beängstigungen und Gehirnzufällen, meist allmählich unter Verfall der Ernährung und der Kräfte, die durch copiöse, manchmal ruhrartige Durchfälle und durch Lungenblennorrhöen beschleunigt wird. Anderemal dagegen, zumal bei frischeren Fällen, tritt vollständige Heilung ein, wobei freilich der Kropf nicht immer ganz zurückgebildet wird. Zuweilen haben sich Eisenmittel, manchmal Digitalis, selten Jod als nützlich erwiesen; die besten Erfolge sind durch Kaltwasserbehandlung, Seebäder, kräftige Diät erzielt worden. —

Das Urtheil über Natur und Bedeutung des Kropfes in dem einzelnen Falle wird nach dem Mitgetheilten sehr verschieden ausfallen. Unter allen Verhältnissen wird man daran festhalten können, dass, welches auch immer die Ursache sein mag, der Kropf an sich ein örtliches Uebel ist, welches die Grenzen der Schilddrüse nicht überschreitet, welches weder nachbarlich, noch metastatisch contagiös auf heterologe Gewebe wirkt. Es kann also keinen Anstand haben, in solchen Fällen, wo die medicamentöse Behandlung nichts erzielt oder erzielen kann, wo aber durch den Kropf gefahrdrohende Zufälle hervorgerufen werden, wie namentlich bei aneurysmatischen und cystischen Kröpfen, zur Operation zu schreiten. Die chirurgische Behandlung ist uralt, wie die Angaben von Celsus zeigen, und ihre Einführung ist um so weniger auffällig, als es auch in neuerer Zeit an Fällen von Kropfheilung nach ganz zufälliger Verletzung nicht fehlt. Die verschiedenen Methoden der operativen Behandlung, von der

*) Henoch. Casper's Wochenschrift 1848. No. 40. S. 627.
**) v. Gräfe a. a. O. S. 292.

blossen Unterbindung der Arterien an, wie sie Walther bei dem aneurysmatischen Kropf mit Glück übte, bis zur völligen Exstirpation der Drüse, wie sie zuerst von Fabricius ab Aquapendente ausgeführt zu sein scheint, hat Gurlt*) mit grosser Sorgfalt casuistisch behandelt. Ich darf mich darauf beschränken, hier zu erwähnen, dass nach partieller Exstirpation eine Repullulation aus dem Rest des Drüsengewebes stattfinden kann, ohne dass man deshalb die Erzählung des Tulpius**) von dem „Kropfsamen", die offenbar mehr auf Skrofeln zielt, zu genau nehmen darf; ein eigentliches Recidiv von der Narbe aus kommt nicht vor. Im Allgemeinen hat man sich in neuerer Zeit mehr auf die einfacheren Operationen beschränkt: die Punktion und die Incision. Erstere hat namentlich an Bedeutung gewonnen, seitdem durch Velpeau die Jod-Injection in Uebung gekommen ist, welche sehr gute Resultate ergeben hat. Indess ist dieselbe nicht anwendbar in Fällen, wo die Cystenwand dick, sklerotisch oder gar verkalkt ist; hier kann nur die Incision, am besten in Verbindung mit Excision eines Theils der Cystenwand***) helfen. Es ist namentlich das Verdienst von K. Beck und Stromeyer, diese Operation sicher festgestellt zu haben. Eine noch grössere Sicherheit gewährt die von Middeldorpf†) geübte Galvanocaustik, wobei durch die Ligatura candens entweder die Cyste nur geöffnet, oder ein Theil der Struma abgetragen wird. —

Die Struma thyreoidea findet nur eine geringe Analogie in der Erkrankung gewisser anderer Organe, die in Beziehung auf den anatomischen Bau eine gewisse Uebereinstimmung mit der Schilddrüse darbieten. Dahin gehören namentlich zwei in ihrer physiologischen Function zweifelhafte Organe, die Hypophysis cerebri und die Nebennieren, welche sich jedoch durch die Eigenthümlichkeit von der Glandula thyreoidea unterscheiden, dass neben dem folliculären Antheil, den sie allerdings gleichfalls besitzen, ein gewisser Antheil vorhanden ist, der entweder sehr reich an Nerven oder geradezu nervös ist.

---

*) E. Gurlt a. a. O. S. 86.

**) N. Tulpius. Observ. med. Amstel. 1652. p. 92. Lib. I. cap. 46.

***) K. J. Mor. Hess. Ueber den Kropf und seine Behandlung. Inaug. Diss. Würzb. 1854. S. 47. Fleury. Gaz. méd. 1858. p. 147.

†) Schätzke. De struma cystica ejusque operationibus. Diss. inaug. Vratisl. 1864. p. 23.

Die sogenannte Schleimdrüse, Glandula pituitaria, oder der Hirnanhang, Hypophysis cerebri, besteht aus einem vorderen grösseren Theil, der in seinem Bau die grösste Aehnlichkeit mit der Schilddrüse hat, und aus einem hinteren kleineren Lappen, in welchen eine grosse Menge von nervösen Theilen eintritt*). Schon die früheren Anatomen hielten diese beiden Theile mit Recht auseinander. Santorini**) nannte den vorderen Theil, aus welchem er einen milchigen Saft ausdrücken lehrte, die Glandula pituitaria potior, und bezeichnete den hinteren, den er als unmittelbare Fortsetzung des Infundibulum erkannte, als blossen Anhang (appendicula). In der That haben beide Theile keinen inneren Zusammenhang, und es wäre vielleicht besser, sie mit besonderen Namen zu belegen. Der hintere Theil ist nichts anderes, als das kolbige Ende des Trichters, oder, wie ich ihn genannt habe, des Filum terminale anterius; er besteht wesentlich aus Neuroglia mit einzelnen nervösen Elementen und steht der Zirbel parallel. Wir haben hier mit ihm nichts zu thun. Der vordere Theil dagegen hat eine vollständige Strukturähnlichkeit mit der Schilddrüse, und wenn man seine wahrhaft drüsige Beschaffenheit nicht in Abrede stellen kann, so wäre es gewiss zweckmässig, auch den alten Namen der Schleimdrüse zu conserviren. Freilich ist dieser Name von der falschen Vorstellung hergenommen, dass der in der Nase hervortretende Schleim (Katarrh) aus dem Schädel komme und durch den Türkensattel abfliesse***), indess kann uns das nicht hindern, einen einmal recipirten Namen zu erhalten.

Diese eigentliche Schleimdrüse steht wahrscheinlich auch genetisch der Schilddrüse sehr nahe. Schon Rathke†) hatte angegeben, dass sie durch eine Ausstülpung und Abschnürung des Schlundgewölbes entstehe; später nahm er diese Auffassung, mehr aus theoretischen Gründen, zurück, jedoch haben Luschka und Kölliker††) gezeigt, dass dieselbe ganz berechtigt ist.

*) Virchow. Untersuchungen über die Entwickelung des Schädelgrundes. Berlin. 1857. S. 93. H. Luschka. Der Hirnanhang u. die Steissdrüse des Menschen. Berlin. 1860. S. 13.

**) Jo. Dom. Santorini. Observ. anat. Venet. 1724. p. 70. cap. III. §. XXIII. cf. Morgagni. Advers. anat. sexta. Lugd. Bat. 1723. p. 31.

***) Haller. Elem. physiol. T. IV. p. 60.

†) Rathke. Müller's Archiv. 1838. S. 482.

††) Luschka a. a. O. S. 34. Kölliker. Entwickelungsgeschichte des Menschen u. der höheren Thiere. Leipz. 1861. S. 242.

Wie die Schilddrüse, so wächst auch die Schleimdrüse in den letzten Zeiten des Fötallebens am stärksten und tritt später verhältnissmässig zurück. Zahlreiche Gefässe gehen zu ihr und ihre innere Zusammensetzung besteht, wie die der Schilddrüse, aus zellenhaltigen Follikeln und gefässhaltigem Interstitialgewebe. Sogar das stimmt überein, dass zuweilen zerstreute Follikel, gleichsam accessorische Drüsentheile, am vorderen Umfange des Trichters abgetrennt liegen*). Die Gestalt der Follikel finde ich, wie bei der Schilddrüse, sehr ungleich. Häufig erscheinen sie rund und blasig, allein auch hier lassen sich auf Schnitten, die in anderer Richtung geführt sind, längliche, gewundene und verästelte Follikel erkennen. Die Zellen, welche sie enthalten, sind in der Regel grösser, als die Schilddrüsen-Zellen, und sie stehen den Epithelial-Zellen näher. Sehr gewöhnlich geht ein grosser Theil von ihnen, wie es in ähnlicher Art an der Rinde der Nebennieren geschieht, in Fettmetamorphose über. Daher stammt das weissliche, bald mehr fleckige, bald mehr gleichmässige Aussehen und der von Santorini bemerkte „milchige Saft."

Die einfache Vergrösserung der Hypophysis, welche schon von früheren Beobachtern**) gesehen war, betrifft stets den vorderen Lappen, die eigentliche Schleimdrüse. Sie besteht aus einer Hyperplasie der Follikel, welche grösser und zellenreicher werden und sich mehr verästeln. Die Drüse wölbt sich in Folge ihrer Vergrösserung stärker aus der Sella turcica hervor, drängt den Theil der Dura mater, welcher sich über die Sella spannt, hervor und sieht zugleich röther als gewöhnlich aus. Indess erreicht die Grössenzunahme kein bedeutendes Maass. Grössere Geschwülste, welche wohl unter dem Namen der Hypertrophie beschrieben sind***), können ohne Weiteres als Krebs angesehen werden. Der relativ geringe Umfang der einfach hyperplastischen Anschwellung erklärt sich wohl daraus, dass in der Regel die in vermehrter Anzahl angehäuften Zellen eine Fettmetamorphose ein-

*) Virchow a. a. O. S. 93. Luschka a. a. O. S. 17. Taf. I. Fig. 2.

**) Greding in Advers. medico-practica. Lips. 1771. Vol. II. p. 515. Vol. III. p. 655. Malacarne, citirt von Joh. Fr. Meckel, Handb. der path. Anat. Bd. I. S. 274. Baillie. Anatomie des krankhaften Baues. Anhang. Deutsch von Hohnbaum. Berlin. 1820. S. 177. Jos. Wenzel. Beobachtungen über den Hirnanhang fallsüchtiger Personen, herausg. von Karl Wenzel. Mainz. 1810. S. 99, 112.

***) Mohr. Casper's Wochenschrift. 1840. No. 35. S. 565.

gehen, wobei der milchige Inhalt der Follikel sich vermehrt*) und später resorbirt wird. Eine besondere Beziehung dieser Hyperplasie, welche mit der Struma hyperplastica ganz und gar übereinstimmt, zu bestimmten Krankheiten ist bis jetzt nicht ermittelt. Nièpce**) will bei Cretinen eine häufige Vergrösserung des Hirnanhanges constatirt haben, indess fand ich bei einem neugebornen Cretin vielmehr ein fast vollständiges Fehlen des vorderen Lappens***) und bei einem alten Cretin wenigstens eine geringe Grösse†). Auch konnte ich eine grössere Weite der Sella an Cretinenschädeln nicht constatiren.

Eine weitere Ausbildung dieser Struma pituitaria wird wahrscheinlich durch die frühe Fettmetamorphose der Zellen verhindert. Allerdings kommt im Kleinen ein Zustand vor, welcher an das erinnert, was wir von der Schilddrüse kennen, nehmlich ein Colloid, eine Gallertanhäufung, die sich gewöhnlich zwischen dem vorderen und hinteren Lappen zeigt. Da sieht man eine kleine Gallertblase oder ein Gallertkorn nicht selten. In der Regel ist es nicht grösser als ein Hanfkorn; manchmal erreicht es die Grösse einer Erbse. Chemisch ist es ganz analog den Gallertmassen, die wir in der Schilddrüse finden††). Die älteren Beobachter schilderten diese Gallerte meist als Schleim, der in einer besonderen Höhle angehäuft sei†††), und brachten sie in Verbindung mit dem Katarrh. Später hat dieser Zustand eine Zeit lang die allgemeinere Aufmerksamkeit auf sich gezogen, weil die Gebrüder Wenzel*†) in dieser „Lymphe“ die Ursache der Epilepsie zu finden glaubten. Man hat sich nachher überzeugt, dass das nicht der Fall ist**†). Eine besondere Bedeutung des Zustandes kennt man nicht. Ob nun unter Umständen der

*) Dieser Zustand ist nicht mit der freilich sehr seltenen Tuberkulose der Hypophysis zu verwechseln, wovon Wagner (Archiv der Heilkunde. 1862. S. 381) einen Fall beschreibt.

**) Nièpce l. c p. 48.

***) Virchow. Gesammelte Abhandl. S. 979, 985.

†) Virchow. Würzb. Verhandl. Bd. VII. S. 207.

††) Virchow. Entwickelung des Schädelgrundes. S. 93.

†††) Wepfer. Observ. ex cadaveribus apoplecticorum. Auct. hist. 16. p. 388. Sinus inventus est plenus muco, qui in gelatinam subflavam pellucidam concreverat. — Bonet. Sepulchret. Lib. I. sect. XVI. Addit. obs. 12. Humor unctuosus, pellucidus tamen, stylo visci instar adhaerens. — Morgagni. De sedibus et causis morb. Epist. IV. art. 19 et 36.

*†) Jos. Wenzel a. a. O. S. 112. Tab. V.

**†) W. G. Kelch. Beyträge zur pathol. Anatomie. Berlin. 1813. S. 103, Schrant. Goed- en kwaadaardige gezwellen. Bl. 284.

vordere Lappen der Hypophysis sich zu einer Struma gelatinosa entwickeln könne, das ist bis jetzt nicht ausgemacht. Die älteren Beobachter liessen die Gallerte sich zwischen die beiden Lappen absetzen und noch Luschka*) verlegt ihren Sitz in das lose Bindegewebe zwischen denselben. Nur Morgagni**) schloss aus dem geringen Rückstande normalen Drüsengewebes, dass ein gewisser Theil desselben in Schleim übergegangen sei. Auch meine Meinung geht dahin, dass die Follikel am hinteren Umfange der Schleimdrüse der Sitz der Veränderung sind. Es entspricht dieser Auffassung, dass zuweilen, wie schon Malacarne***) sah, das Infundibulum mit „kleinen Hydatiden" besetzt ist. Engel†) fand daran zwei hirsekorngrosse Knorpelbälge; in einem anderen Falle war das untere Ende des Trichters in eine rundliche, erbsengrosse, durchscheinende, mit seröser Flüssigkeit gefüllte Blase verwandelt. Die Möglichkeit liegt also nahe, dass unter Umständen eine umfangreichere Cystenbildung von hier ausgehen könne. Dies ist freilich nicht sicher dargethan, doch sprechen einzelne Erfahrungen dafür. Am entschiedensten gilt dies von der Beobachtung Engel's††), wo inmitten einer grossen, festen und blutreichen Hypophysis gegen den Trichter hin ein erbsengrosser, mit grauer gallertartiger Flüssigkeit gefüllter Knochenbalg gefunden wurde. Dahin gehört ferner ein merkwürdiger Fall von Zenker†††), wo die Hypophysis in eine grosse mehrkammerige Cystengeschwulst umgewandelt war, welche durch den dritten Ventrikel bis in die Seitenventrikel in die Höhe gestiegen war und der Beschreibung nach den grossen Cysten der Schilddrüse überaus ähnlich sah. Ihren Inhalt bildete eine dunkel röthlichbraune Flüssigkeit, welche veränderte und unveränderte Blutkörperchen, Fettkörnchenkugeln und Cholestearintafeln führte. Manche andere Fälle aus der Literatur*†) könnten hier herangezogen werden, doch ist von den meisten zweifelhaft, ob sie nicht dem hämorrhagischen Krebs an-

*) Luschka a. a. O. S. 14.
**) Morgagni l. c. Epist. IV. art. 19.
***) Malacarne bei Meckel a. a. O. S. 274.
†) Jos. Engel. Ueber den Hirnanhang u. den Trichter. Inaug. Diss. Wien. 1839. S. 29. Tat. II. Fig. VI.
††) Engel a. a. O. S. 20.
†††) Zenker. Mein Archiv. 1857. Bd. XII. S. 454.
*†) Abercrombie. Krankheiten des Gehirns u. Rückenmarkes. Deutsch von de Blois. 1821. S. 231. Rayer. Arch. génér. 1823. T. III. p. 350. Rokitansky. Lehrb. der path. Anat. Bd. II. S. 476.

gehören, von anderen, ob sie überhaupt von der Hypophysis ausgegangen sind. Ich erinnere dabei an die blasigen Ekchondrosen des Clivus (Bd. I. S. 444) und an die Kystome der vorderen Hirngegend (Bd. II. S. 49). Wallmann*) beschreibt eine Colloidcyste des dritten Ventrikels, unter welcher die Sella ausgetieft und die Hypophysis abgeflacht war. Sömmerring**) fand sogar 15 Echinococcen in einer Blase der Glandula pituitaria. Hier ist demnach grosse Vorsicht in der Interpretation zu empfehlen. —

Was die Nebennieren anlangt, so ist das Verhältniss der einzelnen Abschnitte derselben insofern von dem an der Schleimdrüse verschieden, als die äussere Rindenmasse aus folliculären Anhäufungen besteht, während im Innern die nicht folliculäre Markmasse liegt, welche nach der Ansicht vieler Beobachter nervös ist, welche ich jedoch mehr der Neuroglia annähern zu müssen glaubte (Bd. II. S. 150). Hier haben wir es nur mit der Rindensubstanz zu thun, deren Aehnlichkeit mit der Schilddrüse und dem vorderen Lappen der Hypophysis nicht zweifelhaft sein kann, und die man daher gleichfalls als ein drüsiges Gebilde ansprechen darf. Wie ich schon früher (Bd. II. S. 277, 695) erwähnte, lässt sich an der Grenze von Rinden- und Marksubstanz noch eine dritte Schicht, die Intermediärsubstanz unterscheiden, welche sich meist schon für das blosse Auge durch ihre dunklere, gelb- oder grünbraune Farbe von den übrigen absetzt, welche jedoch ihrem Bau nach sich mehr der Rindenschicht anschliesst. Einzelne Untersucher sind noch weiter gegangen, und namentlich Jul. Arnold***) hat die Rinde der Nebennieren nach der Anordnung der Follikel und der Gefässe in drei Zonen zerlegt, welche er in der Richtung von aussen nach innen als Zona glomerulosa, fasciculata und reticularis bezeichnet. Für unsere Zwecke kommt auf die sehr schwache peripherische Lage, die Zone glomerulosa nichts an; es genügt, die eigentliche Rindenschicht und die intermediäre Pigmentschicht zu trennen.

Diese Trennung ist am leichtesten beim Erwachsenen, wo die eigentliche Rindenschicht als eine schwefelgelbe, radiär angeordnete Lage erscheint, indem die Zellen der Follikel, wie an

*) Wallmann. Mein Archiv. 1858. Bd. XIV. S. 386.
**) Sömmerring in M. Baillie. Anatomie des krankh. Baues. Anhang. S. 177. Note 378.
***) Jul. Arnold. Mein Archiv. Bd. XXXV. S. 66.

der Schleimdrüse, eine so ausgedehnte Fettmetamorphose eingehen, dass dieser Ort als eines der besten physiologischen Beispiele für die Fettmetamorphose überhaupt betrachtet werden kann. Manche haben dieselbe freilich als krankhaft angesehen; sie findet sich aber gerade bei Leuten, die im besten Wohlsein bis zu ihrem Tode gelebt haben, und sie fehlt in Fällen hoher Atrophie, wo die Rinde schmal und von mehr grauröthlicher Farbe ist. Ebenso fehlt die Fettmetamorphose beim gesunden Neugebornen, wo die Rinde ungewöhnlich dick, saftreich und röthlichgrau zu sein pflegt.

Auch die braune Schicht, welche durch Pigmentirung der Follikelzellen entsteht, tritt gewöhnlich erst beim Erwachsenen hervor, und sie zeigt sich hier sowohl in Beziehung auf die Intensität der Farbe, als in Beziehung auf ihre Mächtigkeit sehr verschieden. Sind ihre Gefässe stark mit Blut gefüllt, so hat die ganze Lage ein mehr braunrothes Aussehen. Dabei ist es aber vor Allem wichtig zu wissen, dass nicht an allen Stellen der Nebennieren Marksubstanz vorhanden ist, und dass man daher leicht in die Lage kommen kann, die Intermediärschicht selbst als Marksubstanz anzusehen. Gegen die Enden hin, wo die Nebennieren sehr dünn und platt werden, fehlt die letztere regelmässig; ja zuweilen findet sich überhaupt nur ein kleiner Kern davon um die Centralvene.

Zu diesen so wechselnden Verhältnissen kommt noch ein anderes, das wir in gleicher Weise bei der Schild- und Schleimdrüse kennen gelernt haben. Es ist dies ein wahrscheinlich congenitaler Zustand, indem sich neben der Drüse kleine Nebennebennieren, Glandulae bisuccenturiatae finden, welche kleine runde Knoten darstellen, an denen man eine Rindenschicht und zuweilen eine centrale Masse, wie an den Nebennieren selbst, unterscheiden kann*). Aber diese Nebenknötchen geben, soweit man bis jetzt weiss, zu keiner ausgemachten Geschwulstbildung Veranlassung; sie bleiben von geringer Grösse, werden höchstens erbsengross, und ich erwähne sie nur, weil sie allerdings bei Gelegenheit der Discussionen über den Morbus Addisonii als besondere Krankheitsproducte aufgeführt sind**).

*) Ecker. Der feinere Bau der Nebennieren. Braunschw. 1846. S. 19.
**) Bucknill and Quain. Transact. of the Path. Soc. Lond. Vol. IX. p. 412, 419. Hardy. Union méd. 1858. No. 90.

An den follikulären oder eigentlich drüsigen Abschnitten der Nebennieren kommt nun ein Zustand von Hyperplasie vor, der den einfachen Vergrösserungen der Schild- und Schleimdrüse vergleichbar ist und den man als Struma suprarenalis bezeichnen kann. Er ist natürlich von den Gliomen, die von der Marksubstanz ausgehen (Bd. II. S. 150) wohl zu unterscheiden. Jedesmal besteht er in einer Proliferation der Zellen der Follikel, wodurch die letzteren selbst sich vergrössern und der betreffende Theil anschwillt. Diese Anschwellung kann eine diffuse, gleichmässig über das Organ verbreitete sein; sie kann sich auf einzelne Abschnitte beschränken und unter der Form kleinerer oder grösserer Knoten erscheinen. Diese Knoten können dieselbe schwefel- oder citronengelbe Farbe haben, wie die gewöhnliche Rinde; sie können intensiv braun oder olivengrün sein, wie die Pigmentzone*); sie können endlich ein mehr röthlichgraues Aussehen darbieten.

Fälle von gleichmässiger Vergrösserung sind schon früher oft beobachtet worden**), indess sind doch unter den sicheren Fällen keine, welche eine eigentliche Geschwulstbildung darstellen. Wohl ist dies der Fall bei den strumösen Knoten. Ich habe zweimal***) wallnussgrosse, rundliche Geschwülste gesehen, welche aus einer ziemlich derben, gelben Masse bestanden, in der man mikroskopisch überall längliche, ästige und gewundene Follikel mit fettig zerfallendem Zelleninhalt wahrnehmen konnte. Hier und da nahm auch das Interstitialgewebe an Dicke zu und an einzelnen Stellen sah man schon mit blossem Auge derbe, fast knorpelartige Theile, welche sich auch mikroskopisch ganz so verhielten, wie die sklerotischen Stellen indurirter Kropfknoten. Diese Knoten schieben sich beträchtlich über die Oberfläche hervor, und man muss sich wohl hüten, sie mit Tuberkel zu verwechseln, die sich von ihnen durch ihr trockenes, dichtes, gleichmässiges Aussehen schon im Groben unterscheiden (Bd. II.

---

*) Präparat No. 290 vom Jahre 1860. Von einem Tuberkulösen.

**) Voigtel. Handb. der path. Anat. Bd. I. S. 558. J. Fr. Meckel. Handb. der path. Anat. Bd. I. S. 646. Cruveilhier. Traité d'anat path. génér. T. III. p. 87.

***) Präparate No. 59 c vom Jahre 1865 (Fall von amyloider Geschwulst der Lymphdrüsen) und No. 1 vom Jahre 1866 (von einer Geisteskranken, die lange an Gallensteinen gelitten hatte).

S. 689). Gelegentlich sind die hyperplastischen Knoten als Fettgeschwülste bezeichnet*).

In wieweit diese suprarenalen Strumen sonst noch Metamorphosen erfahren können, wie sie den Schilddrüsen-Kröpfen eigenthümlich sind, ist erst auszumachen. Möglicherweise gehören dahin einzelne Verkalkungen (Bd. II. S. 690). Gallertablagerung habe ich nie gesehen; wohl aber kommen Cystenbildungen, wenngleich meist nur kleine, vor. Einen solchen Fall sah ich bei einem 24jährigen Schuhmachergesellen, der seit 7 Jahren an Diabetes insipidus gelitten hatte und am 21. December 1845 in der Charité starb. Die Nebennieren waren ziemlich gross, die Marksubstanz fest und dick, die Rinde sehr fettreich; an der rechten sassen zwei kleine rundliche, an einer Seite leicht stielförmig ausgezogene, sehr dickwandige Cysten. Bei einem Kranken von Barlow**) mit Bronzehaut war die linke Nebenniere sehr atrophisch und an Stelle des normalen Gewebes lagen mehrere Cysten, darunter eine haselnussgrosse, gefüllt mit trüber, farbloser Flüssigkeit; die rechte Nebenniere, welche gleichfalls stark geschrumpft war, enthielt mehrere runde Indurationen bis zur Grösse einer kleinen Erbse und von fester, opaker, fibroider Beschaffenheit. Christie***) fand bei einem Phthisiker mit Bronzehaut die Nebennieren vergrössert und mit einer Reihe von Cysten besetzt, die eine dünne seröse Flüssigkeit mit kleinen, schimmernden Flöckchen enthielten; von der Rindensubstanz war wenig übrig. — Auch bei Pferden sind ähnliche Veränderungen gesehen worden†). Einmal fand man einen fibrösen Balg von 2 Zoll Durchmesser, der in seiner fächerigen Höhle eine gallertartige Masse, einem Blutkuchen ähnlich, enthielt; ein anderes Mal schloss der fast 1½ Zoll dicke Balg eine gelbliche Substanz ein, in welcher sich eine freiliegende Knochenmasse befand. — Möglicherweise gehören diese Fälle in andere Kategorien; ich muss mich für jetzt darauf beschränken, die Aufmerksamkeit auf sie zu lenken. Risdon Bennett††) beschreibt eine Cyste von der Grösse einer kleinen Orange an der Stelle der gänzlich untergegangenen linken Neben-

*) Path. Catal. of the Museum of Guy's Hosp. No. 2022⁴.
**) Gull. Med. Times and Gaz. 1856. Jan. p. 60.
***) Christie. Med. Times and Gaz. 1856. Oct. p. 347.
†) E. F. Gurlt. Path. Anat. der Haussäugethiere. Th. I. S. 205.
††) Risdon Bennet. Transact. of the Path. Soc. Lond. Vol. XV. p. 224.

niere eines an chronischer Broncho-Pleuropneumonie gestorbenen Mannes ohne Bronzehaut. Obwohl er weder einen Echinococcus, noch Ueberreste davon fand, hält er doch den Sack wegen seiner lamellösen Struktur für eine Hydatide. Seine Beschreibung ist nicht überzeugend, und es wäre daher wohl möglich, dass auch dieser Fall in die Reihe der cystischen Strumen zu rechnen ist. —

An die hier besprochenen Organe hat in der neueren Zeit Luschka zwei andere angereiht, welche nach seiner Meinung auch zu ähnlichen Krankheitszuständen Veranlassung geben könnten. Das erste war die von ihm sogenannte Steissdrüse, Glandula coccygea*), ein kleines Gebilde, welches unmittelbar vor der Spitze des Steissbeines in den Weichtheilen des Beckengrundes verborgen liegt; das andere das von ihm als Carotisdrüse bezeichnete Ganglion caroticum**), ein noch kleinerer, zwischen Carotis externa und interna gelegener Körper. Von jener leitete er gewisse Sacral-Hygrome***), von dieser Hygromata colli†) her. Die Untersuchungen von Jul. Arnold††) haben jedoch die drüsige Natur beider Körper höchst zweifelhaft gemacht, und für das Hygroma colli direkt die Zusammenhangslosigkeit desselben mit dem Carotisknoten dargethan†††). So sehr ich selbst früher geneigt war, für manche Sacral-Hygrome die Deutung von Luschka als richtig anzusehen, so muss ich doch für jetzt davon abstehen, dieselben hier zu behandeln.

Dagegen darf ich nicht unerwähnt lassen, dass gewisse Erkrankungen anderer drüsiger Organe den Strumen sehr nahe stehen. Ich will nicht davon sprechen, dass in den Kanälen der Prostata Gallertkörper der verschiedensten Art, bald amyloide, bald einfach albuminöse abgeschieden werden, welche in Beziehung auf ihre Bildung wahrscheinlich den Gallertkörpern der Schilddrüse unmittelbar an die Seite gestellt werden müssen. Aber wohl muss ich an die Nieren erinnern, deren cystische Verhältnisse ich zum Theil schon früher (Bd. I. S. 270—273)

*) Luschka. Mein Archiv. 1860. Bd. XVIII. S. 107. Taf. VI.—VII. Der Hirnanhang u die Steissdrüse des Menschen. S. 52.
**) Luschka. Reichert's u. du Bois' Archiv. 1862. S. 405. Taf. X. *B.*
***) Luschka. Hirnanhang u. Steissdrüse. S. 88.
†) Luschka. Reichert's u. du Bois' Archiv. 1862. S. 414.
††) Jul. Arnold. Mein Archiv. 1865. Bd. XXXII. S. 293. Taf. X. Bd. XXXIII. S. 190. Taf. IV.
†††) Jul. Arnold. Mein Archiv. Bd. XXXIII. S. 209. Taf. V. vergl. Bd. XXXII. S. 322.

erörtert habe. Abgesehen von den eigentlichen Harn- und Retentionscysten, entstehen fast alle Cysten der Nieren durch allmähliche Veränderung von Harnkanälchen. Zunächst schnüren sich diese von einander ab, ähnlich wie sich die primitive Schilddrüse von dem Schlunde abschnürt; sie zerfallen in eine Reihe getrennter Säckchen, in deren jedem sich innerhalb des Epithels ein Gallertkörper bildet. John Simon*), der diese Verhältnisse zuerst genauer untersuchte und die Aehnlichkeit der kleinen Cysten mit Bläschen der Schilddrüse ausdrücklich hervorhob, liess die mit Zellen gefüllten Kanälchen der Niere bersten und ihren epithelialen Inhalt in die „Matrix" austreten, wo er die Keime zu den Cysten bildete. Seine Deutung war deshalb unrichtig, weil er auf Ruptur bezog, was unzweifelhaft der Abschnürung angehört. Das Epithel ist aber bei der Bildung der Gallertkörper offenbar betheiligt, jedoch nicht in der Weise, wie Simon wollte, dass die einzelnen Zellen aus sich eine Cyste hervorbringen, in welchem Falle die Gallerte Zelleninhalt wäre, oder, wie er sagte, dass die kleinsten Cysten einfache, kernhaltige Zellen seien. Vielmehr erzeugen die Epithelialzellen der Harnkanälchen, mögen die letzteren abgeschnürt sein oder nicht, hyaline Eiweissmassen, die theils aus ihnen austreten, theils in ihnen bleiben, und die nach und nach gallertig werden. Die Gallertkörper sind also Concretionen, die entweder von vornherein ausserhalb von Zellen entstanden sind, oder die durch die Verschmelzung zu Grunde gegangener und metamorphosirter Zellen sich bilden**).

Der Vorgang in der Niere hat also nur das Besondere, dass derselbe in einem Organe beginnt, dessen Kanäle ursprünglich continuirlich und offen sind und sich erst später krankhafter Weise in „Follikel" theilen. Im Uebrigen stimmt er ganz überein mit dem in der Schilddrüse: Wucherung des Epithels, Bildung von Gallertkörpern, Erweichung und Verflüssigung derselben***), Con-

*) John Simon. Zeitschr. für rat. Med. Bd. VI. S. 244, 248. Taf. III.

**) Mit Vergnügen sehe ich, dass auch A. Key, der früher alle diese Gallertmassen aus Zellenverschmelzung ableitete, gegenwärtig den von mir betonten Modus der extracellulären Concretion anerkennt. In einem leider ohne Titel mir zugegangenen Separatabdruck seiner schwedisch geschriebenen Abhandlung finde ich die betreffende Stelle auf S. 34. Taf. II. Fig. 57—62.

***) Eine chemische Analyse des Cysteninhalts von Folwarczny (Würzb. med. Zeitschr. Bd. I. S. 151) ergab ausser Albumin und etwas Metalbumin Bernsteinsäure.

fluenz der Cysten. Da ich diese Punkte schon früher (Bd. I. S. 272) abgehandelt habe, so gehe ich hier nicht weiter auf die späteren Metamorphosen ein.

Gerade bei den Nieren hat sich aber wiederholt dieselbe Frage aufgeworfen, welche wir bei der Schilddrüse besprochen haben: giebt es eine heterologe Bildung der Cysten? Diese Frage ist auch neuerlich wiederholt bejaht worden, indem man das interstitielle Bindegewebe als Ausgang und Matrix der Cysten bezeichnete*). Obwohl ich zugestehe, dass an der Niere viel häufiger Objecte vorkommen, welche für einen solchen Bildungsgang sprechen, so habe ich mich doch nicht von der Richtigkeit dieser Deutung überzeugen können; im Gegentheil lehrt gerade die Vergleichung mit den indurativen Formen des Kropfes, dass die scheinbar selbständigen Neubildungen, welche sich bei interstitieller Nephritis finden, in nichts von den abgeschnürten Follikeltheilen der Schilddrüse verschieden sind.

Ich leugne daher die Heterologie der Strumen überhaupt. Wo etwas Heterologes vorkommt, das den Strumen gleicht, da ist es als Carcinom aufzufassen; dieses erzeugt allerdings zuweilen Bildungen, welche in der That wie heterologe Strumen aussehen.

*) Erichsen. Mein Archiv. Bd. XXXI. S. 371. Taf. XV. H. Hertz. Ebendas. Bd. XXXIII. S. 233. Taf. VII.

Dreiundzwanzigste Vorlesung.

28. Februar 1863.

Myome.

Einleitung. Die drei Geschwulstformen mit specifisch animalischen Geweben: Myome, Neurome, Angiome. — Das Myom (Muskel- oder Fleischgeschwulst):

1) Myoma striocellulare (Rhabdomyoma). Congenitales Vorkommen: Das Herz-Myom: knotige Form; kavernöse Art. Analoge Geschwülste anderer Muskeln. Die Makroglossie (Hypertrophia s prolapsus linguae): anatomischer Bau, interstitielle Entwickelung, Beziehung zu Glossitis, erworbene und congenitale Form, Verlauf und Behandlung. — Zweifelhafte Natur der Myome willkürlicher Muskeln: Verwechselung von vielkernigen Riesenzellen mit jungen Muskelfasern. Das heteroplastische Myom (Myosarcom).

2) Myoma laevicellulare (Leiomyoma). Zusammensetzung aus glatter Muskulatur, Bindegewebe und Gefässen. Weiche und harte Form; Fibromyom, fibromuskuläre Geschwulst. Frühere Bezeichnungen als Skirrh, Steatom, Chondroid, Pilom, Fleischtuberkel, Corps fibreux, Tumor fibrosus, Desmoid, Fibroid. Bau und Entwickelung: Muskelfasern, Gefässe (M. telangiectodes s. cavernosum), Erectilität, Wachsthum, Persistenz. Rückbildung: Heilung (Resolution und Verkleinerung). Fibröse Induration (Verknorpelung); Verkalkung (Osteosarkom, fibrocalcäre Geschwulst). Erweichung (cystoide Umwandlung). Nekrose und Brand. Verhalten zur Nachbarschaft: intramuskuläre (autochthone, interstitielle) und extramuskuläre (peripherische) Myome. Trennung der letzteren in submucöse und subseröse: myomatöse (fibröse) Polypen. Diffuse Hyperplasie des Nachbargewebes. Multiplicität. Oertliches und homologes Wesen der Myome. Nachtheilige Wirkungen: Frage der Heterologie und Degeneration; Uebergang in Sarkom und Krebs: Myosarkom und Myocarcinom. Myomatöse Mischgeschwülste. — Aetiologie: höheres Lebensalter, locale Reizung, locale Prädisposition. — Sitz: a) Haut. Myome der Brust und des Scrotums. b) Digestionskanal. Oesophagus. Magen: intra- und extramuskuläre Myome; polypöse und ulceröse innere, polypöse und cystische äussere; Myosarkom. Darm. c) Prostata. Hypertrophie und Skirrh. Muskulöser Bau der Prostata; hyperplastisches Myom. Der sog. hintere oder mittlere Lappen: Myom desselben. Folgen und Ursachen. d) Weiblicher Sexualapparat. Uebereinstimmung der Myombildung mit der sog. Hypertrophie des Uterus: allgemeine und partielle Hyperplasie; Vorkommen der letzteren bei Prolapsus; Verlängerung des Mutterhalses; rüsselförmige Polypen. Uterus: Geschichtliches. Die drei Formen: Polypen, intraparietale und subperitoneale Geschwülste. Multiplicität; Ursachen; Bildung. Ursprüngliche Continuität mit der Uterussubstanz und deren Gefässen; spätere Induration und Discontinuität. Subseröse Myome: Bau, Sitz, Complication mit Perimetritis, discontinuirlicher Zustand, secundäre Störungen des Uterus, der Harnblase. Submucöse M. oder Fleischpolypen: Sitz, Stiel, Form, Verhalten des Uterus, Zahl, Bau, cystische Form, Inversion und Reizung des Uterus, Blutung, Entzündung und Ablösung der Geschwulst, Degeneration. Intraparietal-Myome: Continuität, Verhalten der Uteruswand (Hyperplasie, Atrophie) Grösse, Bau, Gestalt und Stellung des Uterus: intraligamentöse, retrouterine, retrovaginale und polypenartige Formen. Spontane Expulsion. Fettmetamorphose, Rückbildung und Verkleinerung; Induration; Verkalkung (Uterussteine) und deren Folgen. Weiche Formen: Myxomyoma, ödematöse Erweichung, rein muskulöse Form; Verhältniss zur Schwangerschaft. M. telangiectodes: Erectilität, Interstitial-Räume (Schleimbeutel). Cystisches M. (fibrocystische Geschwulst): seröses und hämorrhagisches Myosarkom. Ulceration und Zerfall: Inosteatom. Uebergang in Krebs und Sarkom. Gutartige Natur des Uterusmyoms; operative Aufgabe (Ligatur, Excision, Enucleation, Exstirpation des Uterus). — Collum uteri: polypöse Form. Vagina, Ligamente und Tuben. Eierstock: Skirrhe und Steatome; Sitz und Bau. Myofibrom. Verhältniss zu chronischer Oophoritis. Cystofibrom. Fibrosarkom und Cystosarkom. Symptome. Ausgänge. — Vorkommen der Myome des weiblichen Sexualapparate

Nachdem wir die an die Bindegewebssubstanzen und die an die lymphatischen Gebilde sich anschliessenden Geschwülste erledigt haben, können wir nunmehr zu einer neuen Gruppe übergehen, zu derjenigen nehmlich, in welcher höher entwickelte Gewebe, wie sie dem specifisch animalischen Leben angehören, gefunden werden. Hier handelt es sich namentlich um dreierlei Formen von Geschwülsten: diejenigen, welche wesentlich musculöse Theile, diejenigen, welche wesentlich nervöse Theile, und diejenigen, welche wesentlich Gefässe, namentlich Blutgefässe enthalten.

Zuerst wollen wir uns mit denjenigen beschäftigen, in welchen musculöse Elemente bald in überwiegender, bald in etwas geringerer Masse enthalten sind, und die man im Grossen als musculöse oder Fleischgeschwülste, Myome*) zusammenfassen kann. Die in ihnen vorkommenden Fleischelemente sind entweder die gewöhnlichen, quergestreiften Muskelfasern (Primitivbündel) in verschiedenen Stadien ihrer Entwickelung, oder die glatten Faserzellen der sogenannten organischen oder unwillkürlichen Muskeln. Zenker**) hat darnach für Geschwülste mit quergestreiften Muskelfasern den Namen des Rhabdomyoms, für solche mit glatten den des Leiomyoms vorgeschlagen, — Bezeichnungen, die ich nicht für zweckmässig halte, weil sie dem hergebrachten Princip der Nomenclatur widersprechen. Ich ziehe es vor, die Unterabtheilungen durch adjectivische Zusätze zu bezeichnen und das Myoma striocellulare dem Myoma laevicellulare gegenüberzustellen. Unter diesen Geschwülsten sind es diejenigen, welche glatte Musculatur enthalten, die wir in sehr zahlreichen und oft sehr grossen Exemplaren antreffen, während rothe oder quergestreifte Musculatur, welche ja sonst in dem Körper eine so überwiegende Rolle spielt, in Geschwülsten zu den grössten Seltenheiten gehört, ja Myome aus quergestreiften Fasern nur unter ganz besonderen Verhältnissen vorkommen.

---

*) Virchow. Archiv. 1854. Bd. VI. S. 553. Wiener med. Wochenschr. 1856. No. 7. S. 100.

**) F. A. Zenker. Ueber die Veränderungen der willkürlichen Muskeln im Typhus abdominalis, nebst einem Excurs über die pathologische Neubildung quergestreiften Muskelgewebes. Leipz. 1864. S. 84.

Die streifzellige Muskelgeschwulst findet sich zunächst, und zwar in der äussersten Seitenheit, congenital, indem schon während des Fötallebens auf hyperplastischem Wege eine übermässige Entwickelung von Muskelzellen stattfindet, welche endlich eine wirkliche Geschwulst bilden. Dieser Zustand kommt in einzelnen Fällen an der Musculatur des Herzens vor, wo die congenitalen Myome bald nach aussen, bald nach innen, bald endlich nach beiden Seiten hin starke Prominenzen bilden und das Herz auf das Aeusserste deformiren. Unsere Sammlung besitzt die drei einzigen sicheren, bis jetzt bekannten Fälle*) dieser Veränderung. Jedesmal handelte es sich dabei um Neugeborne, welche entweder todt geboren wurden oder bald nach der Geburt starben; in dem einen Falle waren gleichzeitig harte Gliome des Hirns vorhanden (Bd. II. S. 148), in dem anderen war ein Zusammenhang mit Syphilis von vornherein vermuthet**) und die genauere Untersuchung liess darüber kaum einen Zweifel, zumal da in den hyperplastischen Stellen des Herzens selbst miliare Gummiknötchen vorkamen. In diesem Falle war nur eine einzige Stelle der Herzwand geschwollen, in den anderen beiden dagegen waren die Geschwülste multipel, kamen an den verschiedensten Theilen der linken und rechten Seite, selbst am Septum und den Papillarmuskeln vor, erreichten die Grösse von Kirschen und darüber, waren ziemlich derb, von ähnlicher Farbe, wie das übrige Herzfleisch, scheinbar ganz unabhängige Bildungen, jedoch bei genauerer Untersuchung in continuirlichem Zusammenhange mit den Fleischbündeln des Herzens. In dem einen dieser Fälle war der Bau der Muskelgeschwulst deutlich cavernös, indem die Muskelzellen maschenförmig angeordnet waren und zwischen ihnen rundliche Räume blieben, welche mit einer flüssigen Masse gefüllt zu sein schienen.

An diese Beobachtung schliesst sich der einzige, mir bekannte Fall, wo ein ähnlicher Zustand am Herzen eines Erwachsenen gefunden zu sein scheint. Es ist dies der Fall von Skrzeczka***),

*) Präparate No. 26 vom Jahre 1861, No. 66 vom Jahre 1864 und No. 83*a* vom Jahre 1865. v. Recklinghausen. Verhandl. der Berliner geburtshülfl. Gesellsch. 1863. Heft XV. S. 73. Monatsschr. f. Geburtskunde. 1862. Bd. XX. S. 1. Virchow. Archiv. 1864. Bd. XXX. S. 468. Taf. XVI. Fig. 4—5. 1866. Bd. XXXV. S. 212.

**) Kantzow. Mein Archiv. Bd. XXXV. S. 211.

***) Skrzeczka. Mein Archiv. Bd. XI. S. 181.

wo fast der ganze linke Ventrikel nebst dem Septum in eine poröse, feinem Badeschwamm ähnliche Masse verwandelt war, wo jedoch in den Balken keine Muskelfasern bemerkt wurden. Dagegen bestand gleichzeitig totale Synechie der Pericardialblätter mit Verkalkung. Das Herz stammte von einem 21jährigen Bauerburschen, der nach einem Laufe zu Boden geworfen und plötzlich unter Röcheln gestorben war. — Möglicherweise gehört hierher auch eine Beobachtung von Billard*) bei einem Kinde, welches 3 Tage nach der Geburt plötzlich gestorben war; dieselbe wird als Skirrh aufgeführt: es fanden sich drei Geschwülste am Herzen, welche aus einem Fasergeflecht bestanden.

Ob es sonst an rothen Muskeln etwas Analoges giebt, vermag ich aus eigener Erfahrung nicht zu entscheiden. Wenn man Gelegenheit hat, etwas an ihnen zu fühlen, was man geneigt sein möchte, in diese Kategorie zu rechnen, so ergiebt sich in der Regel, dass es etwas anderes ist. Ich erinnere hier an etwas, das leicht zu Verwechselungen Veranlassung geben kann, nehmlich an partielle oder totale Rupturen, wonach die Muskelbäuche sich zurückziehen und in Form von Tumoren nach aussen hervortreten können. Zum Theil habe ich dieser Form schon bei den Hämatomen der Muskeln gedacht (Bd. I. S. 143); neuerlich habe ich am Biceps eines 8jährigen Mädchens wiederum eine solche Geschwulst gesehen, welche schon exstirpirt werden sollte. Als auf meinen Rath ein zuwartendes Verfahren mit zweckmässigem Verbande eingeschlagen wurde, verschwand die taubeneigrosse Anschwellung im Laufe einiger Monate spurlos und die Function des Arms wurde völlig wieder hergestellt.

Am meisten Aehnlichkeit mit den Herz-Myomen bietet die sogenannte Makroglossie**), Hypertrophie der Zunge, auch wohl Prolapsus linguae dar. Diese Geschwulst zeigt sich in der Regel am vorderen Abschnitt der Zunge***), häufig

*) Billard. Traité des maladies des enfans nouveau-nés et à la mamelle. Paris. 1828. p. 647. Atlas. Pl. VIII. fig. 2.

**) H. F. van Doeveren. Diss. med. inaug. de macroglossa seu linguae enormitate. Diss. inaug. Lugd. Bat. 1824. L. de Leuw. De macroglossa seu linguae prolapsu. Diss. inaug. Berol. 1845.

***) Der von Lambl (Aus dem Franz-Joseph Kinder-Spital in Prag. 1860. S. 184. Taf. 11.) beschriebene Fall von der Zungenwurzel ist nach meiner Meinung als fibröser Krebs zu betrachten.

als ein congenitales Uebel, seltener als ein acquirirtes, aber auch in den Fällen, wo es congenital ist, doch als ein progressiv weitergehendes, so dass, wenn auch durch Jahre hindurch die Vergrösserung nur eine mässige ist, sie doch endlich in Form eines grossen Tumors aus dem Munde herauswächst und nicht nur die äussersten Beschwerden, sondern auch die äussersten Verunstaltungen herbeiführen kann. Denn die Grösse der Geschwulst kann so beträchtlich werden, dass die ganze Bildung der Kieferknochen dadurch alterirt wird, die Stellung der Alveolarfortsätze und Vorderzähne schräg nach vorn herausgeht und der Unterkiefer selbst sich beträchtlich verlängert*). Eine Reihe von Beobachtern hat diese Form als einfache Hypertrophie bezeichnet; die Untersuchungen sind jedoch fast immer sehr unvollständig gewesen. Zweifellos ist, dass Musculatur in diesen Geschwülsten regelmässig vorhanden ist, aber ob sie excessiv vorhanden ist, das ist sehr schwer auszumachen; jedenfalls ist sie weder das einzige, noch das wesentliche Element. Ich selbst habe freilich nur Gelegenheit gehabt, zwei Fälle genauer zu untersuchen**), aber seitdem haben sich alle späteren Beobachter***) der Beschreibung angeschlossen, die ich gegeben habe. In meinen beiden Fällen war das Uebel congenital und es handelte sich dabei um eine Art partieller Elephantiasis, wobei die Lymphgefässe wesentlich mitbetheiligt schienen, so dass die Veränderung an die cystische Form der congenitalen Elephantiasisgeschwülste (Bd. I. S. 317) sich anschloss. Es bestand eine beträchtliche Zunahme des interstitiellen Bindegewebes, welches kleine Höhlen einschloss, die lymphatische Zellen enthielten; daneben hatten auch die submaxillaren Lymphdrüsen eine Art von cystischer Veränderung erfahren. Bei congenitaler Elephantiasis ist es nicht ungewöhnlich, dass ausser dem Bindegewebe auch andere Gewebe sich vergrössern; insbesondere giebt es Fälle von partieller Elephantiasis, wo sowohl Nerven, als Muskeln sich stark entwickeln

*) Hesselbach. Beschreibung der pathol. Präparate zu Würzburg. S. 289. Virchow. Archiv. Bd. VII. S. 133.

**) Virchow. Ebendas. S. 127. Taf. II. Fig. 1—3.

***) R. Volkmann. Zeitschr. für ration. Medicin. Neue Folge. Bd. VIII. S. 333. Taf. VIII. Observationes anat. et chirurg. quatuor. Lips. 1857. p. 13. W. Busch. Chirurgische Beobachtungen. Berlin. 1854. S. 38. Billroth. Beiträge zur pathol. Histologie. Berlin. 1858. S. 220. Humphry. Med. chir. Transact. Vol. XXXVI. p. 113. Sédillot. Gaz. méd. de Paris. 1854. p. 113.

Fig. 213.



(Bd. I. S. 317). Etwas Aehnliches könnte auch an der Zunge vorkommen, nur ist es hier sehr schwer, die Quantität des vorhandenen Muskelgewebes festzustellen. Die einzelnen Muskelfasern (Primitivbündel) sind nicht vergrössert; junge Entwickelungszustände derselben, welche für eine hyperplastische Neubildung sprechen würden, hat nur Weber*) angegeben, und es ist jedenfalls wünschenswerth, seine Angaben auf Grund der jetzt genauer bekannten Thatsachen der Muskelentwickelung von Neuem bestätigt zu sehen. Busch**) fand einzelne Stellen, welche überwiegend Muskelmasse enthielten, während freilich die anderen überwiegend Bindegewebe führten.

Man kann daher nicht anstehen, die Makroglossie zu einem Hauptantheile auf einen interstitiellen Prozess zurückzuführen, welcher entweder nur Bindegewebe, oder Bindegewebe mit lymphatischen Höhlungen erzeugt. Dieser Prozess ist, er mag übrigens so chronisch verlaufen, wie irgend möglich, offenbar ein irritativer, ja er steht der eigentlichen Glossitis interstitialis ganz nahe. In

---

Fig. 213. Macroglossia congenita cavernosa. Ein von Cajetan v. Textor abgeschnittenes Stück der Zunge eines 2jährigen Mädchens in natürlicher Grösse. Die rechte Zungenhälfte durch einen senkrechten Schnitt gespalten, so dass der innere cavernöse Bau der Geschwulst zu sehen ist. Rechts davon bei schwacher Loupen-Vergrösserung eine Ansicht der Hohlraumbildung aus dem mittleren Theile der Geschwulst. Vgl. Mein Archiv. Bd. VII. S. 127. Taf. II. Fig. 1—2.

*) C. O. Weber. Mein Archiv. Bd. VII. S. 115. Taf. I. Fig. 4.

**) W. Busch a. a. O. S. 38.

einem, von Langenbeck*) bei einem 7monatlichen Kinde operirten Falle von Makroglossie traten regelmässig alle 4 Wochen acute Schwellungen der Zunge, zuweilen mit Suffocationsgefahr ein. Die Anatomie der eigentlichen Glossitis ist bis jetzt wenig studirt, und man kann daher nur sagen, dass die Makroglossie von den Produkten der chronischen Entzündung des Interstitialgewebes anderer Theile, z. B. des Herzens, nicht unerheblich dadurch abweicht, dass trotz der wuchernden Zunahme des Interstitialgewebes die Muskelsubstanz nicht schwindet, sondern sich vortrefflich erhält. Dieser Umstand nähert allerdings die Makroglossie den fibromuskulären Geschwulstbildungen und Hyperplasien gewisser Organe mit glatter Muskulatur, wie des Uterus, während sie dieselbe von der Entzündung im strengeren Sinne des Wortes entfernt.

Allerdings hat man wohl manche Fälle von einfacher hyperämischer Schwellung und Entzündung mit der Makroglossie zusammengeworfen. Schon die Angaben Galen's**) beziehen sich, wie es scheint, auf derartige, mehr vorübergehende Anschwellungen. Erst seit dem Mittelalter***) werden die Angaben genauer, und es ist allmählich die Verschiedenheit der zwei Hauptgruppen, der congenitalen und der erworbenen Formen, mehr hervorgetreten. Letztere sind freilich noch bis in die neuere Zeit hinein mit syphilitischen Gummigeschwülsten (Bd. II. S. 440) und Glossitis mercurialis zusammengeworfen worden†), und wenn Gross††) angiebt, dass in der Hypertrophie der Zunge das Gewebe in eine dichte, halbknorpelige Substanz mit kaum einer Spur der ursprünglichen Struktur verwandelt werde, so hat er wohl auch mehr die chronisch glossitische Form vor sich gehabt. Denn, soweit unsere Erfahrungen reichen, muss gerade das als das Charakteristische der Makroglossie festgehalten werden, dass trotz aller Interstitialprozesse das Muskelgewebe persistirt.

---

*) E. Weisser. De linguae structura pathologica. Diss. inaug. Berol. 1858. p. 13. Billroth. Beiträge zur pathol. Histologie. S. 220.

**) Galenus. Method. medendi. Lib. XIV. cap. 8. De differ. morb. lib. cap. 9. Das Citat, welches de Leuw aus Celsus anführt, ist gänzlich missverstanden.

***) Vgl. die Literatur bei van Doeveren l. c. p. 14.

†) Dahin gehören die Fälle von Benedictus, Scultetus, Trincavolla, Riverius bei van Doeveren. Vgl. einen Fall von A. Cooper im Catalogue of the path. prep. in the Museum of Guy's Hosp. No. 1670.

††) Sam. D. Gross. Elements of pathol. anat. Philad. 1845. p. 517.

Es ist jedoch sehr wahrscheinlich, dass die erworbene Makroglossie häufig aus traumatischen Einwirkungen hervorgeht. Dafür spricht der Umstand, dass ihre Entstehung öfters auf Krämpfe zurückgeführt wird*), wobei wenigstens die grosse Wahrscheinlichkeit besteht, dass die Zunge zwischen die Zähne gerathen und hier gequetscht ist. In einem von Niechwiedowicz**) beschriebenen Falle wird der Anfang des Uebels von einem Biss bei Gelegenheit eines Falles hergeleitet. Anderemal werden Entzündungen des Mundes, der Lippen und Mandeln, heftige fieberhafte Anfälle, Scharlach***) als Ausgangspunkt angegeben. Auf alle Fälle bestanden Reizungszustände, und, was gewiss nicht unwichtig ist, die Mehrzahl derselben begann schon im jugendlichen oder geradezu im Kindesalter. Bei manchen bleibt es zweifelhaft, ob eine congenitale Anlage vorhanden war, die sich erst später ausbildete.

Die wirklich angeborne Makroglossie bleibt daher von hervorragender Bedeutung. Peuker†) scheint dieselbe zuerst beschrieben zu haben; seitdem hat sich die Zahl der bekannten Fälle mehr und mehr gehäuft. Ein geringerer Grad von Verlängerung der Zunge, nicht selten verbunden mit Verlängerung des Unterkiefers, findet sich öfters bei anencephalen Missgeburten††). Daran schliesst sich die bekannte, häufig mit Vorfall vereinigte Vergrösserung der Zunge der Cretinen†††), welche nach und nach die Lippen vorwölbt, die Zähne und Alveolarfortsätze schaufelförmig nach aussen drängt; schon beim neugebornen Cretin fand ich die dicke Zunge 6 Millim. über den Kieferrand vorragen*†). Mag daher auch die alte Meinung, dass eine grosse und dicke

*) Le Blanc bei van Doeveren p. 21. Lassus u. Arnemann bei de Leuw p. 8. Weber a. a. O. S. 116.

**) de Leuw l. c. p. 9.

***) Bowater J Vernon. St Bartholomews Hosp. Rep. 1865. Vol. I. p. 62.

†) Casp. Peucerus. Comment. de praecip. divinat. gener. Wittemb. 1553. p. 330 (bei van Doeveren p. 15).

††) Morgagni. De sedibus et causis morb. Epist. XLVIII. art. 50. van Doeveren l. c. p. 21.

†††) Iphofen. Der Cretinismus. Dresd. 1817. Bd. II. S. 181. Rapport de la commission Sarde pour étudier le crétinisme. p. 21. Otto Thieme. Der Cretinismus. Inaug. Diss. Weimar. 1842. Taf. I., III. F. C. Stahl. Neue Beiträge zur Physiognomik u. pathol. Anatomie der Idiotia endemica. Erlangen. 1848. Taf. I.—II.

*†) Virchow. Gesammelte Abhandl. S. 977. Fig. 36.

Zunge auf geringe Geistesfähigkeiten schliessen lasse, eine gewisse Begründung haben*), so hat sie doch keine allgemeine Gültigkeit. Manchmal entscheidet vielmehr eine gewisse Raumbeengung des Mundes, welche die Zunge nach aussen treibt, und sie so allerlei neuen Schädlichkeiten und Cirkulationsstörungen aussetzt. Dahin gehört die Zungenvergrösserung bei Wolfsrachen**), sowie vielleicht ein Fall von Harris***), wo die Makroglossie mit ungewöhnlicher Kürze der Aeste des Unterkiefers und Auseinanderstehen der Schneidezähne verbunden war.

Die genuine Makroglossie ist von allen diesen Zuständen verschieden. Sie hat weder mit mangelhafter Gehirnbildung, noch mit wahrnehmbaren primären Störungen des Mundskelets etwas zu thun; sie findet sich vielmehr als einzige Abweichung der Bildung. Zuweilen liegt die Zunge schon beim Neugebornen vor den Kiefern; meist ist sie nur auffällig dick oder lang, sonst aber an dem gewöhnlichen Platze. Das hauptsächliche Wachsthum erfolgt nach der Geburt†), häufig stossweise, zuweilen unter entzündlichen und fieberhaften Zufällen. Manchmal bleibt die Oberfläche der Geschwulst ziemlich gleichmässig; anderemal ist sie durch Knoten von verschiedener Grösse emporgehoben, welche wohl zu unterscheiden sind von der ebenfalls nicht seltenen Papillarhyperplasie, die nur der Oberfläche angehört. Auch ist zuweilen eine Seite der Zunge mehr ergriffen, als die andere. Die Missstaltung der Kiefer, die Verlängerung der Lippen und die Erweiterung des Mundes halten gleichen Schritt mit der zunehmenden Vergrösserung, die trotzdem in einzelnen Fällen bis in ein hohes Alter getragen wird. So starb das Frauenzimmer in Leyden, über welche wir aus verschiedenen Lebenszeiten Berichte von van Revenhorst, Trioen, van Swieten, Gaubius, E. Sandifort und van Doeveren††) besitzen, fast 80 Jahre alt; sie hatte die Zungengeschwulst lange in einer silbernen Capsel getragen.

---

*) Hauner. Beiträge zur Pädiatrik. Berlin. 1863. Bd. I. S. 42.
**) v. Ammon. Angeborne chirurg. Krankheiten. Taf. IV Fig. 11. Rich. G. Butcher. Essays and reports on operative and conservative surgery. Dublin. 1865. p. 644.
***) Gross l. c. p. 516.
†) Hanuschke. Chir.-operative Erfahrungen. Leipz. 1864. S. 36.
††) van Doeveren l. c. p. 2, 5.

Meist pflegt die Zunge, während der Speichel reichlich aus dem Munde abfliesst, hyperämisch zu werden, sich mit Borken, Rissen und Erosionen zu bedecken; ihre Schleimhaut verdickt sich, die Papillen vergrössern sich bedeutend, die ganze Oberfläche nimmt ein höckeriges Aussehen an. Geschehen schnelle Anschwellungen, so kann unmittelbare Lebensgefahr eintreten, welche nur durch eine Operation abgewendet wird; häufig gehen aber die Verrichtungen trotz enormer Grösse des Organs vor sich, ja selbst das Kauen mit den Backzähnen bleibt ausführbar.

In späteren Lebensjahren ist einigemal ein Stehenbleiben, ja sogar eine geringe Verkleinerung der Geschwulst beobachtet worden. Eine vollständige Resolution bei wahrer Makroglossie ist nirgend nachgewiesen. Mit Recht ist man daher zu der theilweisen Abtragung oder zur Ausschneidung eines keilförmigen Stückes der Zunge (mit oder ohne vorgängige Ligatur) geschritten. So sehr man dieselbe früher wegen der zu erwartenden Blutung fürchtete, so günstig hat sich die Meinung der Chirurgen für sie gestaltet, seitdem H. M. Hoffmann*) zuerst die Amputation der Zunge wagte. Begreiflicherweise ist sie um so nützlicher, je früher sie unternommen wird, da die secundären Veränderungen der Mundtheile, welche später eintreten, sich nicht mehr corrigiren lassen. Auch bei Kindern ist die Amputation neuerlich oft genug ausgeführt worden. Recidive aus dem Zungenreste sind mehrmals gesehen worden**), doch hat eine zweite Operation gewöhnlich dauernden Stillstand gebracht. Da der hintere Theil der Zunge, soviel man weiss, stets frei von der Krankheit bleibt, so ist die Heilung jedesmal zu erwarten, wo die Operation bis an diesen freien Theil vorgedrungen ist. —

In der neueren Zeit sind einige Fälle von Geschwülsten der peripherischen Muskeln gleichfalls unter dem Namen von Myomen beschrieben worden; mir ist es mindestens zweifelhaft, ob sie in Wirklichkeit dahin zu zählen sind. Der von Billroth***) mitgetheilte Fall von „Myoma cysticum“ ist von ihm selbst†) später

*) E. Sandifort. Obs. anat. path. Lugd. Bat. 1781. Lib. IV. p. 103 (nach den Act. liter. et scient. Sueciae. 1732. Vol. III. p. 1).

**) Wagner. Verhandl. der Berliner geburtshülfl. Gesellschaft. 1852. Heft VI. S. 180. Busch a. a. O. S. 38. Weber a. a. O. S. 116.

***) Billroth. Mein Archiv. 1856. Bd. IX. S. 172. Taf. I. Fig. 1—8.

†) Billroth. Beiträge zur path. Histol. S. 67.

als zweifelhaft anerkannt worden; meiner Meinung nach handelt es sich dabei um ein Myxosarcoma gigantocellulare (Myeloid) des Oberarms, dessen Ausgangspunkt unsicher ist. Dieser Fall hat manche Aehnlichkeit mit einem von Lambl*) veröffentlichten Falle von „Carcinoma tibiae" bei einem 3jährigen Kinde, nur dass hier die Riesenzellen quergestreift gewesen sein sollen. Am bestimmtesten jedoch hat Buhl**) eine erworbene Geschwulstbildung, die er einmal im M. pectoralis, einmal in einem Rückenmuskel beobachtete, als wahres und zwar recidivirendes Myom hingestellt, und die Entstehung junger Muskelelemente durch eine Absonderung aus wuchernden normalen Primitivbündeln erklärt. Auch hier ist ein sicherer Nachweis junger Muskelelemente nicht geliefert, und ich mache besonders darauf aufmerksam, dass in derartigen Fällen hauptsächlich zwei Fehlerquellen vorliegen: die Deutung atrophischer Muskelbündel als junger und neugebildeter, und die Vereinigung zweier genetisch ganz differenter Dinge in eine einzige Entwickelungsreihe, namentlich das Aufstellen von Uebergängen zwischen vielkernigen Riesenzellen und (atrophischen oder normalen) Muskelprimitivbündeln mit wuchernden Kernen. Schon früher (Bd. II. S. 198—199) habe ich erwähnt, dass an den Riesenzellen der Sarkome eine Quer- und Längsstreifung zuweilen hervortritt. Vielleicht wird sich daraus in Zukunft eine gewisse Beziehung derselben zu Muskeln ergeben; für jetzt muss ich sagen, dass mir kein sicherer Fall einer streifzelligen Fleischgeschwulst in peripherischen, willkürlichen Muskeln, mit anderen Worten, kein Fall eines hyperplastischen Myoms bekannt ist.

Anders verhält es sich mit gewissen heteroplastischen Bildungen, wo inmitten anderer Geschwülste, sei es gemischt mit anderen Geweben, sei es in besonderen Abtheilungen oder Lappen der Massengeschwulst, neugebildete, vollkommen heterologe, quergestreifte Muskelfasern in grösserer Menge vorkommen. Ich habe diese Form früher mit dem Namen des Myosarcoma***) belegt. Da es sich hier um sehr zusammengesetzte Formen handelt, so behalte ich es mir vor, später bei dem Kapitel der Teratome darauf zurückzukommen. —

*) Lambl. Aus dem Franz-Joseph-Kinder-Spital. S. 193. Taf. 12.
**) Buhl. Zeitschr. für Biologie. Bd. I. S 263.
***) Virchow. Würzb. Verhandl. Bd. I. S. 191.

Wir wenden uns jetzt zu den Geschwülsten, in welchen glatte Musculatur in grösserer Masse sich befindet; das ist die Kategorie, die wir hier als die der gewöhnlichen Myome ins Auge zu fassen haben. Fast an allen Stellen, wo glatte Musculatur sich findet, ist stets zugleich sehr dichtes Bindegewebe (Interstitialgewebe) vorhanden, und die Geschwülste, welche aus der Musculatur hervorgehen, nehmen daher jedesmal eine grössere Menge von Bindegewebe in sich auf. Freilich giebt es Fälle, wo dieses Bindegewebe lockerer, weicher wird, und wo dadurch die ganze Geschwulst von dem Habitus des Muttertheils abweicht; aber wesentlich bleibt doch, dass die Musculatur und das Bindegewebe, und mit letzterem auch die Gefässe, in einer gewissen Gleichmässigkeit zunehmen. Nicht selten ist das Bindegewebe in einer sehr reichlichen und sehr festen, wirklich fibrösen Weise vorhanden. Man kann dann immerhin diese Geschwülste als harte Myome, Fibromyome oder Fibromuscular geschwülste von den weichen Myomen trennen; eine scharfe Trennung besteht aber zwischen den harten und weichen nicht. Bis jetzt kennt man diese Geschwülste überall nur als hyperplastische Bildungen, die aus präexistirendem fibromusculären Gewebe durch eine zunehmende Vergrösserung des Gewebes hervorgehen, und es ist noch keine bedeutende derartige Geschwulst an Orten gesehen worden, wo kein solches Gewebe präexistirte. In früherer Zeit hat man die harten Formen unter dem Namen der Skirrhen und Steatome mitbegriffen. Daran schliesst sich der Versuch, sie wegen ihrer grossen Dichtigkeit mit den faserknorpeligen Theilen zusammenzustellen, indem man sie als fibrocartilaginöse, chondroide*) oder subcartilaginöse**) Geschwülste bezeichnete. Münz gab ihnen den Namen der Pilome (Filzgeschwülste), weil die Verflechtung und Verfilzung der einzelnen Faserzüge, welche sich in ihnen finden, eine ausserordentlich dichte ist. Manche Formen sind lange unter dem Namen von Fleischgeschwülsten, Sarkomen gegangen (Bd. II. S. 172); in England gebrauchte man seit W. Hunter und Baillie***) die Bezeichnung des fleischigen Tuberkels (fleshy tubercle).

*) C. F. Heusinger. System der Histologie. Eisenach. 1822. S. 91.
**) Rob. Hooper. The morbid anatomy of the human uterus and its appendages. Lond. 1832. p. 10.
***) M. Baillie. Anatomie des krankh. Baues. Deutsch von Sömmering. S. 213.

zellen zu Faserzellen vorkamen, die von organischen Muskelfasern nicht zu unterscheiden waren. Fraglich blieb nur, ob die Rundzellen aus dem Bindegewebe oder möglicherweise aus Theilungen der Muskelzellen hervorgingen. Förster*) hat sich später entschieden für die Theilung der Muskelzellen ausgesprochen, aber zugleich die Möglichkeit zugestanden, dass auch eine Neubildung aus dem Bindegewebe stattfinden möge.

Ich bin noch jetzt ausser Stande, diese Frage bestimmt zu erledigen. Dass überhaupt eine heteroplastische Neubildung von glatter Muskulatur stattfinden könne, beweist die Bildung neuer Arterien, welche eine muskulöse Media besitzen, in Adhäsionen**). Andererseits spricht der Umstand, dass die Bildung glattzelliger Myome stets an präexistirenden Muskelhäuten, ja sogar stets in der Richtung präexistirender Muskelbündel stattfindet, für eine wesentlich hyperplastische Entwickelung, welche am natürlichsten auf die alten Muskelzellen zurückgeführt wird. Indess habe auch ich niemals einfache Theilungen der glatten Muskelzellen beobachtet, und obwohl ich in manchen Myomen bestimmt sehr grosse, also hypertrophische Muskelfasern gesehen habe, so ist dies doch keineswegs immer der Fall. Vielmehr finden sich nicht selten starke Bündel, welche ganz aus feinen Muskelzellen zusammengesetzt sind und welche den Gedanken einer Proliferation nothwendig herbeiführen. Weitere Untersuchungen müssen diesen Punkt genauer feststellen.

Jedes glattzellige Myom setzt sich aus einer grösseren Zahl von Muskelbündeln zusammen, welche die Bündel der ursprünglichen Muskelhaut in der Regel an Dicke übertreffen und durch gefässhaltiges Bindegewebe zusammengehalten werden. Bleibt dieses Bindegewebe weich und lose, so bewahren auch die Muskelbündel eine mehr regelmässige, oft parallele Lage; in den harten, fibromuskulären Geschwülsten dagegen, wo das Interstitialgewebe in der That eine ganz knorpelige Dichtigkeit annimmt, verändert sich die Richtung der Faserzüge, sie verschieben sich gegen das Muttergewebe, verschlingen sich vielfach, machen einen gewundenen Verlauf und lassen sich später kaum noch auf längere Strecken aufwickeln. In dieser Zeit nimmt ihr Durchschnitt ein

*) A. Förster. Handb. der path. Anat. Leipz. 1865. Bd. I. S. 342.
**) Virchow. Würzb. Verhandl. Bd. I. S. 143.

Aussehen an, welches die höchste Aehnlichkeit mit dem Durchschnitt von Sehnen und Faserknorpeln darbietet: man sieht dicht neben einander Quer- und Längsschnitte von Faserzügen, und selbst die Längsschnitte bilden keine parallelen, sondern vielfach verschlungene und gekreuzte Linien.

Da das glattzellige Muskelgewebe an sich farblos ist und höchstens durch die in ihm vertheilten Blutgefässe ein schwach röthliches Aussehen gewinnt, so ist auch die Farbe der Myome bald mehr weisslich, bald mehr röthlichweiss oder röthlichgrau. Ist viel und dichtes Interstitialgewebe vorhanden, so wird die Farbe zuweilen blendend und auf dem Durchschnitt glänzend weiss. Indess zeigt bei Fibromyomen der Durchschnitt meist ein wechselndes Aussehen, indem die Querschnitte der Faserzüge, welche das Licht mehr durchlassen, farblos und durchscheinend, mehr grau oder grauröthlich, die Längsschnitte mehr weiss, zuweilen geradezu atlasglänzend erscheinen.

Zugleich ist die Schnittfläche in der Regel nicht ganz eben, sondern leicht hügelig. Einzelne Theile, von dem Druck der Nachbartheile befreit, wölben sich über die Schnittebene hervor und bilden kleine Buckel, welche die Anfertigung mikroskopischer Schnitte sehr erschweren. Manche Fibromyome erscheinen dadurch vollkommen granulirt oder lappig, was freilich zum Theil auch dadurch bedingt wird, dass zuweilen eine gewisse Zahl kleinerer Myome neben einander hervorwachsen und sich zu einem gemeinsamen Collektivknoten zusammenfügen. Manchmal lassen sich in grossen Myomen diese ursprünglichen Wachsthumskerne in grosser Zahl deutlich unterscheiden.

Gefässe treten regelmässig in die Knoten ein, jedoch gewöhnlich in nur geringer Menge. Clarke*) leugnete ihr Vorkommen überhaupt. Schröder van der Kolk**) dagegen glaubte gefunden zu haben, dass die Tumores fibrosi, wie die Krebse (Bd. I. S. 107), nur capilläre Arterien enthielten, die wieder zu Arterien zurückgingen. In der That habe ich selbst an seinen Präparaten gesehen, dass, während die venöse Injektion

*) Ch. Mansfield Clarke. Observ. on those diseases of females which are attended by discharge. Lond. 1814. P. I. p. 244.

*) Schröder van der Kolk. Observ. anat. path. et practici argumenti. Amstel. 1826. p. 46. Westhoff. Mikroskopische onderzoekingen over de ontaarding van aderen en zenuwen in kanker. Diss. inaug. Traj. ad Rhen. 1860. p. 17.

des benachbarten Uterusgewebes sehr vollständig war, die Myome nur spärliche arterielle Injektion zeigten. Worin der Grund für dieses Verhalten liegt, ist nicht untersucht; jedenfalls kann man sich an natürlich gefüllten Gefässen und bei mikroskopischer Untersuchung überzeugen, dass auch Venen*) in den Myomen enthalten sind. Ja zuweilen nimmt die Zahl und Ausdehnung dieser Venen so zu, dass man eine gewisse Form geradezu als Myoma telangiectodes s. cavernosum**) bezeichnen kann. Hier werden die Gefässlöcher ganz gross; bis erbsengrosse Erweiterungen gehen, und zwar hauptsächlich aus den Venen hervor, während das eigentliche Parenchym bis auf ganz feine Balken zusammenschmilzt. Von solchen Fällen ist wohl die einseitige Meinung Cruveilhier's***) hergenommen, dass die fibrösen Körper keine Arterien, sondern nur Venen enthielten. — Unter gewissen Verhältnissen kann eine solche stärkere Gefässentwickelung schliesslich zu inneren Blutungen und hämorrhagischen Einsprengungen führen, welche das innere Aussehen der Geschwulst gänzlich ändern.

Solche Geschwülste besitzen, wie ich früher, namentlich bei einem speciellen Falle†), besprochen habe, eine Art von Erectilität, eine Fähigkeit acuten Ab- und Anschwellens, so dass sie sich bald ganz hart und kugelig, bald schlaff und beweglich anfühlen. Allerdings hängt die Anschwellung zum erheblichen Theile von dem Einströmen von mehr Blut ab, es ist ein congestives, fluxionäres Schwellen, aber die Fluxion ist nicht blos von der Erweiterung der zuführenden Arterien, sondern auch von einer Relaxation der eigentlichen Muskulatur der Geschwulst abhängig. Zieht sich diese Muskulatur zusammen, so wird das Myom hart, klein und blass werden; erschlafft sie, so wird es weicher, grösser und röther werden. Ich beziehe also auf wirklich active Eigenschaften des Gewebes, was Andere, wie wir bei den Uterusmyomen noch genauer besprechen werden, auf blosse Saftschwellungen zurückführten. Was wäre schwerer begreiflich, als dass ein Gewebe, welches physiologisch so energische Contractionen

*) Blandin. Dict. de méd. et de chir. prat. Paris. 1832. T. VIII. p. 73.
**) Virchow. Archiv. Bd. VI. S. 553. Wiener Med. Wochenschr. 1856. S. 101.
***) Cruveilhier. Traité d'anat. génér. T. III. p. 657.
†) Virchow. Gesammelte Abhandl. S. 360, 366.

hervorzubringen vermag, hier, wo es in kräftigster Weise entwickelt ist, plötzlich impotent sein sollte! Von den myomatösen Anschwellungen der Prostata ist es meiner Meinung nach ganz unmöglich anzunehmen, dass ihre Muskulatur in ewiger Trägheit verharren sollte; gewiss tragen sie unter Umständen zur Verstärkung der Urethrastenosen sehr erheblich bei.

Der einmal gebildete Myomknoten wächst nicht blos, wie so viele andere Geschwülste, durch neue Apposition von homologen, ausserhalb seiner Grenze gebildeten Theilen, sondern auch durch innere Vermehrung der ihn zusammensetzenden Elemente. Dieses innere Wachsthum geschieht im Ganzen langsam und allmählich, und es gehen Jahre, ja Jahrzehnte darüber hin, ehe der Knoten das Maximum seiner Grösse erreicht. Manche Uterusmyome gehören zu den grössten Geschwülsten, die der menschliche Körper erzeugt: mannskopfgrosse sind nicht ganz selten; ja man hat sie bis zu 60 Pfd. schwer angetroffen*). Diese ganz grossen sind freilich in der Regel zusammengesetzt aus mehreren oder vielen Nachbarknoten; jedoch erreichen auch einfache Myome eine sehr beträchtliche Grösse.

Es erklärt sich dies daraus, dass das Myom zu den permanenten Neubildungen (Bd. I. S. 98) gehört. Allerdings besteht nicht jede neugebildete Faser des Myoms bis zum Tode des Individuums oder bis zu ihrer gewaltsamen Entfernung aus dem Körper, aber die Geschwulst als Ganzes kann in der That so lange bestehen: Uterusmyome von 30, 40 Jahren Dauer sind gerade keine Ausnahmen. In solchen Fällen hat offenbar auch ein gewisser Theil der Muskelfasern eine gleiche Dauer. Auch die Beschwerden, welche durch eine Geschwulst der Art z. B. an der Prostata hervorgebracht werden, sind anhaltend. Natürlich ist aber diese Persistenz keine absolute; im Gegentheil giebt es mancherlei Fälle, in denen allerlei Umwandlungen im Innern der Knoten vor sich gehen, bei denen auch der Bestand an Muskulatur angegriffen wird.

Hier ist in erster Linie die Rückbildung der Muskulatur zu erwähnen, welche zuweilen in sehr deutlicher Weise, vielleicht sogar immer, durch Fettmetamorphose zu Stande kommt. Ist die Geschwulst nicht zu gross und nicht zu hart, so kann sie

*) Voigtel. Handb. der path. Anat. Bd. III. S. 482.

zum grossen Theil, möglicherweise sogar ganz zur Resorption gelangen und es mag eine spontane Heilung eintreten. Diese ist jedenfalls sehr selten, und man kann nicht sagen, dass sie jemals ganz sicher als vollständige Resolution constatirt ist. Beträchtliche Verkleinerungen der Myome dagegen sind unschwer zu verfolgen und man kann sie als eine Art von Senescenz mit den Verkleinerungen (Atrophie) muskulöser Organe im höheren Lebensalter vergleichen.

Diese Verkleinerungen sind oft verbunden mit fibröser Induration. Schon Bayle*) unterschied an den fibrösen Körpern des Uterus drei Stadien: ein fleischiges (charnue), ein faserknorpeliges und ein knöchernes. Das faserknorpelige oder, wie man wohl besser sagt, das indurative ist in ähnlicher Weise, wie bei den Strumen (S. 18), auf eine zunehmende Vermehrung und Verdichtung des Interstitialgewebes zurückzuführen, und wie an der Schilddrüse unter diesem Vorgange nach und nach die Follikel schwinden, so tritt hier allmählich eine Verminderung der Muskulatur ein. Gewisse Theile der Geschwulst, ja ganze Knoten können sich so in beinahe rein fibröse Massen verwandeln, die, wenn man auf ihre Entwickelung keine Rücksicht nimmt, als wirkliche Fibrome aufgefasst werden können. Mann kann diese Massen der Homogeneität ihrer Intercellularsubstanz wegen mit Knorpel vergleichen, wie Bidder**) gethan hat, jedoch fehlt jede nähere Uebereinstimmung mit Knorpel.

Auf die Induration folgt später nicht selten die Verkalkung. Früher nannte man dies bald Verknöcherung, bald Steinbildung, bald Osteosteatom***), und noch in unserer Zeit sprach man von Osteosarkom†). In der englischen Literatur ist durch Robert Lee††) die Bezeichnung der fibrocalcären Geschwulst (fibro-calcareous tumour) gebräuchlich geworden. Die Verkalkung folgt im Allgemeinen der Richtung der Faserbündel, indem sich zunächst mikroskopische Körner von Kalksalzen absetzen, welche grösser und zahlreicher werden, endlich confluiren und längliche oder rundliche Concremente

*) Bayle. Journ. de méd. T. V. p. 63.
**) P. U. F. Walter. Ueber fibröse Körper der Gebärmutter. Dorpat. 1842. S. 39.
***) Voigtel a. a. O. S 477, 482.
†) Schröder van der Kolk l. c. p. 31.
††) Rob. Lee. Med. chir. Transact. 1835. Vol. XIX. p 94.

Schliesslich vereinigen sich auch diese zu grösseren Massen, welche bei der Maceration gewundene, verästelte und korallenartig verbundene Kalkstücke von rundlicher oder höckeriger Oberfläche frei werden lassen. Innerhalb der frischen Geschwulst bilden diese Verkalkungen zerstreute, harte Stellen, welche sich, je nachdem sie dem Längs- oder Querschnitt entsprechen, als Balken oder Körner (Klumpen) darstellen und dem Durchschnitt ein unebenes, höckeriges Aussehen geben. Ihre Zahl und Ausdehnung wächst mit dem Alter der Geschwulst; sie verschmelzen mehr und mehr mit einander, und man findet ganze Abschnitte der Geschwulst, welche sich dann nur noch sägen lässt, in zusammenhängende, überaus harte, elfenbeinern aussehende Stücke verwandelt. Schleift man solche Stücke zu mikroskopischen Plättchen, so sieht man in der Regel keine deutliche Knochenstruktur*); eine ganz homogene Masse ist hie und da von schwärzlichen Figuren oder Spalten unterbrochen, welche keine regelmässige Gestalt besitzen**). Nur in seltenen Fällen kommt unzweifelhafte Knochenstruktur vor***). Wahrscheinlich entscheidet darüber der voraufgehende Zustand des verkalkenden Gewebes. Nach den Untersuchungen von Bostock †) überwiegt unter den Kalksalzen der phosphorsaure Kalk bedeutend über den kohlensauren und schwefelsauren.

Ungleich seltener ist in den Myomen eine andere Form der regressiven Umbildung, nehmlich die Erweichung. Zuweilen sah ich sie inmitten fester Knoten beginnen, indem einzelne Stellen sich in ein weiches, gelblichweisses, wie flockiges Gewebe umwandelten; bald traten hie und da Lücken mit klarer Flüssigkeit auf, in deren Umgebung das Gewebe ungemein zart und zu längeren fadigen und häutigen Strängen ausziehbar war. Die Veränderung schien mir von dem Bindegewebe auszugehen, welches stellenweis noch Bündel von Fasern, an anderen Stellen dagegen eine undeutlich streifige, mehr amorphe, hie und da punktirtkörnige Masse zeigte, die mikroskopisch wenig elastische Fasern,

*) Gluge. Atlas der path. Anat. Lief. IV. S. 5. A. Förster. Atlas der mikrosk. path. Anat. Leipz. 1859. Taf. XXXVI. Fig. 4.

**) Dusseau. Verhand. der Eerste Klasse van het K. Nederl. Institut. 1850. 3e Reeks. 3e Deel Bl. 152. Fig. 40—41. Wedl. Grundzüge der path. Histologie. S. 497, 609. Fig. 138c.

***) Wedl. Ebendas. Fig. 138 *a—b*. Bidder bei Walter a. a. O. S. 40.

†) Bostock. Med. chir. Transact. 1835. Vol. XIX. p. 83.

hie und da Kerne, sehr häufig aber eigenthümliche, rundliche und etwas körnige, fast an Ganglienzellen erinnernde, rosenkranzförmig an Fäden aufgereihte Anschwellungen zeigte. Erweiterte, zum Theil variköse Blutgefässe waren zahlreich vorhanden. Die Muskelfasern waren an manchen Orten noch deutlich erhalten, jedoch gleichfalls körnig, punktirt, wie Linsenfasern bei Catarakt; an anderen Orten sah man sie nebst ihren Kernen zu einem granulösen Detritus zerfallen.

Auf diese Weise entstehen allmählich in festen Knoten weiche Stellen und aus diesen eine flüssige Masse; es bildet sich eine Art von cystoider Umwandlung. In diese Höhlen und Lücken, welche Cruveilhier*) mit einem der Mineralogie entlehnten Ausdruck Géodes benennt und auf einen höheren Grad von Oedem bezieht, kann später eine hämorrhagische Masse abgesetzt werden, welche in Verbindung mit der Erweichungs-Flüssigkeit eigenthümliche farbige Substanzen liefert.

Neben diesen regelmässigeren Metamorphosen können allerlei seltenere, nur unter besonderen Verhältnissen eintretende Umwandlungen eintreten, welche bis jetzt fast nur von den Uterusmyomen bekannt sind und daher besser bei ihnen abgehandelt werden. Ich erwähne namentlich die nekrotischen und brandigen Zustände.

Von besonderem Einflusse auf das Verhalten der Myome ist ihre Beziehung zu der Nachbarschaft. Da sie zunächst in Muskelhäuten entstehen, so liegen sie auch anfangs in der Continuität dieser Häute. Wachsen die Myome, so entstehen sehr variable Verhältnisse. Nur diejenigen, welche aus der Mitte der Muskelhaut entstehen, bleiben auch später innerhalb derselben liegen, indem sie die mehr peripherischen Lagen der Haut nach aussen hinausdrängen. Dies sind die Formen, welche man unter dem etwas unzweckmässigen Namen der interstitiellen bezeichnet hat; besser nennt man sie wohl autochthone, intraparietale oder intramuskuläre. Sie sind verhältnissmässig die seltensten. Alle Myome, welche aus mehr peripherischen Schichten der Muskelhaut entstehen, schieben sich nach kurzer Zeit über die Peripherie heraus, wozu nicht blos ihr eigenes Wachsthum, sondern wahrscheinlich noch mehr die Contractionen der Haut Veranlassung

*) Cruveilhier. Traité d'anat. path. génér. T. III. p. 659. Vgl. Rokitansky. Handb. der path. Anat. Wien. 1846. Bd. I. S. 258.

geben. Schon sehr kleine peripherische Myome pflegen extramuskulär zu liegen, indem sie nur durch einen feinen Stiel noch mit der Muskelhaut zusammenhängen, der später gleichfalls atrophirt, so dass sie dann scheinbar ganz unabhängig, wie heteroplastische Neubildungen, neben der Muskelhaut sich befinden.

Die früheren Beobachter pflegten aus diesem Verhalten den Schluss zu ziehen, dass die fibrösen Körper wirklich unabhängig, neben den alten Geweben, entwickelt seien. Noch Cruveilhier*) betont ganz besonders den Mangel an Verbindung und das eigene Leben dieser Geschwülste, welche nach seiner Ansicht nur gelegentlich Adhäsionen mit der Nachbarschaft eingehen, und Paget**) unterscheidet ausdrücklich die fibrösen Polypen als Auswüchse der Uterussubstanz von den fibrösen Geschwülsten als discontinuirlichen, aus ähnlichem Gewebe gebildeten Gewächsen in oder an, jedoch nicht aus der Substanz des Uterus. Ich muss diese Meinung ganz bestimmt bestreiten. Wo man die Entwickelung des Myoms verfolgt, da zeigt es stets zuerst einen continuirlichen Zusammenhang; erst mit der fortschreitenden Dislocation tritt jenes trügerische Verhältniss von Selbständigkeit und Discontinuität ein, welches die Beobachter irre geführt hat.

Von diesen dislocirten extramuskulären Myomen kann man zwei Klassen unterscheiden. Da die meisten Myome an den Muskelhäuten von Schleimhaut-Kanälen entstehen, so liegen die extramuskulären entweder nach innen, oder nach aussen von der Muskelhaut, mit anderen Worten, entweder submucös, oder subserös. Meiner Meinung nach sind die meisten Fibroide, die man von den verschiedensten Orten theils aus der Submucosa, theils aus der Subserosa beschrieben hat, solche verschobene Myome. Je mehr sie heranwachsen, um so mehr drängen sie entweder die Schleimhaut oder die Serosa von der Muskelhaut ab; sie erscheinen als anfangs flache, später rundliche und zuletzt gestielte Hervorragungen; kurz, sie verwandeln sich endlich in myomatöse (fibroide, fibröse, fleischige) Polypen.

Aber auch die autochthonen, intramuskulären Myome erfahren bei weiterem Wachsthum eine gewisse Verschiebung. In dem Maasse, als gewisse Abschnitte der Muskelhaut zu einem Tumor heranwachsen, nehmen sie gegen ihre alten Nachbartheile eine

*) Cruveilhier l. c. T. III. p. 654.
**) Paget l. c. p. 130. fig. 11 *A—B*.

veränderte Stellung ein; nur diejenigen Faserzüge, welche selbst in ihrem Verlaufe angeschwollen sind und in den Tumor übergehen, bleiben in regelmässigem Zusammenhange, während alle anderen in eine immer losere Verbindung treten. So erklärt es sich, dass der meist kugelige Tumor sich leicht ausschälen lässt aus dem Gewebe, ja dass er manchmal fast ganz lose in demselben zu liegen scheint. Unzweifelhaft hat dies seine grosse Bedeutung für das weitere Verhalten der Geschwülste. Alle diejenigen Myome, welche in diesem losen Verhältniss zum Nachbargewebe stehen, erhalten auch nur wenige Gefässe, und sie werden daher schon in Bezug auf Ernährung, noch mehr in Bezug auf Wachsthum ungünstiger gestellt sein. Sie sind häufig stationär oder geradezu geneigt zu regressiven Metamorphosen. Die sehr stark wachsenden Myome dagegen haben gewöhnlich innigere und ausgedehntere Verbindungen, insbesondere der Gefässe.

Nicht selten befindet sich die ganze Muskelhaut, welche das Myom liefert, in einem gereizten Zustande und wird hyperplastisch. Am Uterus, an der Prostata ist dies nicht ungewöhnlich. Allein eine nothwendige Bedingung für die Myombildung ist die diffuse Hyperplasie durchaus nicht. Vielmehr sieht man zuweilen sogar die Muskelhaut atrophisch, trotzdem dass ein grosses Myom an einer Stelle daraus hervorwächst. Es ist genau derselbe Fall, wie er bei den Lipomen vorkommt (Bd. I. S. 371). — Auch die Induration, der fibromuskuläre Zustand kann über die ganze Muskelhaut ausgebreitet sein, so dass das Myom in der That nur als ein besonders entwickelter Theil unter gleichen erscheint. Es weist dies deutlich darauf hin, wie sehr die Myombildung als ein irritativer, zuweilen als ein nahezu entzündlicher Vorgang aufgefasst werden darf.

Auch darin stehen die Myome den Lipomen parallel und zeigen ihren irritativen Ursprung, dass nicht selten von derselben Muskelhaut mehrere, ja sogar viele gleichzeitig oder nach einander entstehen. Diese Multiplicität der Myome, welche nirgends so auffällig hervortritt, als am Uterus, ist aber ganz und gar an das Muttergewebe gebunden; sie hat durchaus gar nichts mit Malignität und Heteroplasie zu schaffen, sie ist auch keineswegs als Ausdruck eines dyskrasischen Allgemeinleidens, sondern ganz wesentlich als örtliche Erscheinung aufzufassen. Jedes einzelne Myom ist das Produkt örtlicher Reizung; die

Multiplicität der Myome an demselben Organ bedeutet nichts als die Ausdehnung der Reizung.

Die Myome können einen überaus nachtheiligen Einfluss auf Gesundheit und Wohlbefinden der Personen ausüben, welche sie tragen, ohne dass sie deshalb eine wirklich bösartige Natur bekämen. Ihr nachtheiliger Einfluss ist rein accidentell, bald durch die Grösse, bald durch den Sitz, bald durch irgend einen anderen Umstand bedingt. Ein myomatöser Uteruspolyp kann so starke Uterinblutungen unterhalten, dass das Leben der Kranken in Gefahr kommt, aber das Blut kommt nicht aus dem Myom, sondern aus der Schleimhaut, welche es bedeckt. Freilich ist das Myom wieder der Grund, dass die Schleimhaut in einen solchen hyperämischen, ja geradezu telangiektatischen Zustand geräth; es versetzt seinerseits die Schleimhaut in Reizung, und diese Reizung kann sehr verschiedene Formen annehmen.

Aus der rein örtlichen Natur der Myome folgt im Allgemeinen die Nützlichkeit, mindestens die Unschädlichkeit des operativen Vorgehens (Ligatur, Excision, Ecrasement u. s. w.). Ein myomatöser Polyp, der einmal entfernt ist, kommt nicht wieder. Möglicherweise wächst in der Nähe gleichzeitig oder nach einiger Zeit ein anderer, aber dieser wäre wahrscheinlich auch ohne die Operation gewachsen. Ein eigentliches Recidiviren und Metastasiren kommt bei Myomen nicht vor. Wie ich schon früher (Bd. I. S. 362) erwähnte, so hat Paget unter dem Namen von malignen fibrösen Geschwülsten eine gewisse seltene Form beschrieben, welche die Fähigkeit der Generalisation besitzt, und ich habe auf ein Präparat unserer Sammlung hingewiesen, welches scheinbar für ein Uterusfibroid eine derartige Verbreitung darstellt. Ein grosser Theil dieser Fibrome gehört dem Sarkom und namentlich dem Spindelzellensarkom an, dessen Elemente zuweilen den organischen Muskelfasern überaus ähnlich sind (Bd. II. S. 199).

Zuweilen bildet das Myom aber wahre Mischgeschwülste. Ich erwähne namentlich seine Combination mit Sarkom, Krebs und Cysten. Die letzteren sind im Ganzen leicht zu erkennen, insofern nur die Diagnose von cystisch erweichten Myomen in Betracht kommt. Unter dem Namen von fibrocystischen Geschwülsten ist hie und da beides zusammengeworfen worden. Wahre Cysten sind glattwandige Höhlen mit besonderer Membran; die cystoide Erweichung der Myome giebt Höhlungen mit unregel-

mässiger, mehr oder weniger zottig-fetziger Wand ohne besondere Cystenhaut. Namentlich der Eierstock bietet Gelegenheit, beide Formen zu trennen. Wahre Cysten entstehen unabhängig neben dem Myom aus einer besonderen Matrix.

Anders verhält es sich mit der Combination des Myoms mit Sarkom und Krebs. Für die älteren Beobachter hatte diese Frage gar nichts Besonderes. Da sie die Myome Skirrhen nannten, so war damit eine gewisse Verwandtschaft mit den Carcinomen nahe gelegt, denn auch für diejenigen, welche Skirrh im Sinne von Induration gebrauchten, hatte diese Induration stets etwas Verdächtiges. Carl Wenzel*) hat an dieser Vorstellung in der neueren Zeit am bestimmtesten festgehalten; für ihn war das „Geschwür in indurirten Theilen" gleichbedeutend mit Carcinom, und dieses ging regelmässig aus der Induration hervor. Aber auch noch Valentin**) erklärte vom Standpunkte der histologischen Untersuchung aus die Uebereinstimmung der fibrösen Geschwülste des Uterus mit dem ächten Skirrh. Bayle***) dagegen hatte die Unterschiede der fibrösen Körper vom Skirrh sehr bestimmt auseinander gesetzt, und obwohl er später†) unter dem Namen der weissen Induration sowohl die fibröse, als die tuberkulöse und krebsige Degeneration zusammenfasste, so blieb er doch fern davon, die eine in die andere übergehen zu lassen. Dupuytren††) war es, der die Neigung zur carcinomatösen Entartung behauptete, jedoch nicht für alle fibrösen Geschwülste, sondern nur für diejenigen, in welchen der eigentlich fibröse Antheil gegenüber dem Zellgewebe zurücktrat, und selbst hier hauptsächlich für die Polypen. Seine Meinung ist in den uns hinterlassenen Aufzeichnungen seiner Schüler so wenig correct ausgedrückt, dass man vielmehr schliessen kann, er habe die krebsige Entartung der eigentlichen fibrösen Geschwülste für etwas sehr Ungewöhnliches gehalten, denn er giebt ausdrücklich die Unterschiede dieser Polypen von Skirrh und Krebs an†††).

*) Carl Wenzel. Ueber die Krankheiten des Uterus. Mainz. 1816. S. 89, 120.

**) Valentin. Repertorium für Anatomie u. Physiologie. 1837. Bd. II. S. 275.

***) Bayle. Journ. de méd. Vol. V. p. 67.

†) Bayle. Ebendas. Vol. IX. p. 288.

††) Dupuytren. Klinisch-chirurgische Vorträge. Deutsch von Bech u. Leonhardi. Leipz. 1834. Bd. II. 1. S. 187.

†††) Dupuytren. Ebendas. S. 218.

Die meisten späteren Autoren haben sich sehr bestimmt gegen die mögliche Degeneration der Fibroide ausgesprochen*), ja Cruveilhier**) behauptet sogar die absolute Incompatibilität von Krebs und fibröser Geschwulst.

Meine Meinung ist eine abweichende. Es ist mir gar nicht zweifelhaft, dass ein bestehendes Myom degeneriren kann, indem sich aus seinem Interstitialgewebe heterologe Bestandtheile entwickeln. Am häufigsten sieht man carcinomatöse und kankroide Degeneration an Myomen des Uterus. Aber auch sarkomatöse Umbildung habe ich mehrmals gesehen, namentlich in der Form von Spindel- und Rundzellensarkom mit fibröser oder schleimiger Intercellularsubstanz. Ich werde alsbald beim Magen darauf zurückkommen und ich bemerke nur, dass Rokitansky***) öftere Combinationen von Fibroid mit Sarkom am Uterus anführt. Natürlich ist es oft sehr schwer, von einer solchen Mischgeschwulst, wenn sie eine gewisse Grösse erreicht hat, zu entscheiden, ob der eine oder der andere Antheil früher da war oder ob der eine aus dem anderen oder nur neben dem anderen hervorgewachsen ist. Dies gilt namentlich für die Krebse des Digestionskanals, welche sich überaus häufig mit Hyperplasie der Muskelhaut compliciren, wo aber später auch diese hyperplastischen Schichten wieder krebsig werden können. Man sieht so Formen entstehen, die man ganz wohl nach Analogie der Osteocarcinome als Myocarcinome bezeichnen kann.

Das interessanteste Beispiel dieser Art, welches mir vorgekommen ist, war eine harte, skirrhöse Geschwulst der Harnblase, welche an der hinteren Wand derselben in der Gegend der Spitze des Trigonum sass und eine etwas rauhe, sandig anzufühlende, flachrundliche Hervorragung gegen die Höhle der Blase bildete. Sie schnitt sich ausserordentlich derb und zeigte dann eine weisse, ganz fibröse Beschaffenheit, welche nach der Tiefe hin in ein dichtes Geflecht von Faserzügen überging, die zum Theil senkrecht in die Geschwulst aufstiegen und dieselbe in eine Reihe kleinerer Segmente zerlegten. Dem Anschein nach

*) Rob. Lee. Med. chir. Transact. Vol. XIX. p. 114. Th. Safford Lee. Von den Geschwülsten der Gebärmutter u. der übrigen weibl. Geschlechtstheile. Berlin. 1847. S. 14. Walter a. a. O. S. 61.

**) Cruveilhier l. c. p. 661.

***) Rokitansky. Lehrb. der path. Anat. 1861. Bd. III. S. 485.

Fig. 214.

lag der grösste Theil der Geschwulst in der Submucosa, doch hing der tiefere Abschnitt continuirlich mit der Muskelhaut zusammen, welche zum Theil darin aufgegangen war. Die mikroskopische Untersuchung zeigte in den tieferen Theilen der Geschwulst in der That zahlreiche Bündel dicht gedrängter organischer Muskelfasern, welche sich vielfach durchsetzten und verschlangen, so dass eine grosse Aehnlichkeit mit genuinem Myom herauskam. Allein nach innen zu verdichtete sich sehr bald das interstitielle Bindegewebe zu einer sklerotischen, nach Essigsäure-Zusatz ganz knorpelig hyalinen Masse, welche ein sehr regelmässiges Netz bildete. In den Maschenräumen traten epitheliale Kernzellen in mässiger Anhäufung, jedoch nirgends in reichlicher Zahl auf, so dass der in der Submucosa gelegene Theil ganz und gar die Struktur des Skirrhus an sich trug. Gegen die freie Oberfläche fanden sich zahlreiche Gefässe, die in der Nähe der Schleimhaut zu harten Kalkbalken incrustirt waren, während gleichzeitig auch in dem zottig-warzigen Gewebe der Schleimhaut eine ausgedehnte körnige Verkalkung bestand.

An anderen Orten z. B. am Eierstock sind solche Mischgeschwülste ungleich häufiger, und wenn auch hier die Wahrscheinlichkeit besteht, dass der myomatöse und der krebsige Antheil derselben häufig in einer gewissen unabhängigen Weise neben einander auftreten, so habe ich doch am Uterus myomatöse

Fig. 214. Myocarcinom der Harnblase. Man sieht einen senkrechten Durchschnitt der im Ganzen etwas verdickten Blase, von deren hinteren Wand die Geschwulst sich erhebt. Dieselbe reicht bis hart an den Blasenhals. *u* die Harnröhre, *p* eine kleine Höhle in der Prostata. Natürl. Grösse. Nach einem Würzburger Präparat vom Jahre 1854.

Polypen von beträchtlicher Grösse gesehen, welche zum Theil krebsig infiltrirt waren, wenn gleichzeitig Krebs im Körper bestand. Indess gestehe ich gern zu, dass diese Fälle sehr selten sind und dass von einer eigentlichen Neigung der Myome zu krebsiger Entartung nicht die Rede sein kann. Ich leugne nur die Incompatibilität beider Geschwulstbildungen, insofern dem Myom mindestens die Fähigkeit zugesprochen werden muss, krebsig zu werden. Aber es ist ein weiter Schritt von der Fähigkeit zur Neigung, und in Beziehung auf letztere stimme ich mit allen guten Beobachtern überein, dass sie nicht besteht. Das Myom ist eine relativ unschuldige, ihrem Wesen nach in keiner Weise bösartige Neubildung. —

Was die Ursachen der Myome betrifft, so sind dieselben verhältnissmässig klar zu erkennen. Einerseits handelt es sich, wie schon aus dem Mitgetheilten hervorgeht, um örtliche Reizungen, welche von aussen her die betreffende Muskelhaut erreichen. In dieser Beziehung stehen die Myome den Osteomen am nächsten. In der Regel beginnen die Störungen von der Schleimhaut, welche den Kanal auskleidet, namentlich in der Form des chronischen Katarrhs. Chronischer Magenkatarrh, Blasenkatarrh, Uteruskatarrh sind die gewöhnlichen Anfänge der Myome des Magens, der Prostata und des Uterus. Vielleicht kann man sogar sagen, dass öftere Recidive, immer neue analoge Reizungen besonders geeignet sind, die Geschwulstbildung anzuregen. — Sodann sind die Myome eine ausschliessliche Eigenthümlichkeit des höheren Alters. Keine einzige Form ist congenital oder auch nur im jugendlichen Alter beobachtet. Erst mit der Geschlechtsreife beginnt die Periode dieser Neubildungen, die in der zweiten Hälfte des Lebens ihre eigentliche Blüthenzeit erreichen. Zum Theil erklärt sich dies aus dem Umstande, dass gerade gewisse Organe des Geschlechtslebens die Gewohnheitssitze des Myoms sind; zum Theil daraus, dass die besondere Reizbarkeit dieser Organe, ohne deren Annahme wir freilich nicht auskommen, am seltensten eine ursprüngliche, sondern in der Regel eine erworbene ist. Voraufgegangene Reizungen, welche einen gewissen Grad von Erschlaffung oder gar Atrophie zurückgelassen haben, können vor allen genannt werden. Immerhin mag das Vorkommen von analogen Geschwülsten in mehreren auf einander folgenden Generationen zugestanden werden, allein es ist mit so

viel geringerer Sicherheit auf Erblichkeit zu beziehen, als bei den meisten anderen Geschwülsten. Viel öfter ist mangelhafter Gebrauch des Theils anzuschuldigen. Die Arterien leiden, soviel wir wissen, nie an Myom. Ebenso verhält es sich mit der Harnblase; nur die Prostata und der Blasenhals sind davon heimgesucht. Am Magen ist die Portio cardiaca, welche sich häufiger im relaxirten Zustande befindet, Locus minoris resistentiae. Alte Jungfern leiden verhältnissmässig häufig an Uterusmyomen.

Gehen wir nun zur Betrachtung der einzelnen Orte über, an denen sich das Myom findet, so prävalirt unter ihnen der weibliche Sexualapparat, namentlich der Uterus mit seinen Anhängen. Myome sind so ausserordentlich häufig an diesem Organ, dass alle anderen Fälle dagegen in den Hintergrund treten, und zwar um so mehr, als nirgends weiter so grosse Formen bis jetzt bekannt sind. Dabei will ich allerdings bemerken, dass viele sogenannte fibröse Geschwülste bis jetzt nicht genau genug auf einen etwaigen Antheil an Muskelfasern untersucht worden sind, und dass nach meiner Erfahrung es wohl möglich ist, dass die Zahl der fibromusculären Geschwülste an anderen Organen höher zu veranschlagen ist, als man bis jetzt auszusagen berechtigt ist. Man kennt bis jetzt von der weiblichen Brust keine sicheren Fälle dieser Art, obwohl Muskulatur darin vorkommt und obwohl die sogenannten fibrösen Körper der Brust (Cruveilhier) oft genug Gegenstand der Discussion gewesen sind. Ob jedoch neben einfachen Fibromen (Bd. I. S. 328) und Adenomen auch Myome der Brust vorkommen, ist erst auszumachen. Die sogenannten Tumores fibrosi oder Fibroide im Euter der Kuh und der Hündin*) scheinen allerdings den Fibromyomen ähnlich zu sein. Dagegen finden sich unzweifelhaft Myome nicht selten an der Muscularis des Digestionskanals, am Oesophagus, Magen und Dünndarm. Ich finde sie ferner an der äusseren Haut, wo bekanntlich sehr mässige, aber doch in den Arrectores pilorum recht zahlreiche organische Muskelbündel existiren. Sie finden sich endlich namentlich an der Prostata in grösserer Zahl. Nicht bekannt sind sie bis jetzt von der Muskulatur der Gefässe, obwohl glatte Muskelfasern daran, namentlich an Arterien, in ziemlich

*) Westhoff l. c. p. 19. Röll. Lehrbuch der Path. u. Therapie der nutzbaren Hausthiere. S. 632.

starker Ausdehnung vorhanden sind. Machen wir zunächst diese kleineren Localitäten ab. —

An der äusseren Haut kommen bei mancherlei Arten von Geschwulstbildung Hyperplasien der Muskelbündel vor, z. B. bei tiefsitzenden Warzen, Verrucae molles, tiefgreifenden Naevusformen*); selbst in solchen Anschwellungen, wie bei dem Aussatz (Bd. II. S. 516), findet man oft eine bedeutende Vergrösserung der Haut-Muskulatur. Allein hier bildet dieselbe nur eine reichere Ausstattung einer ihrem Wesen nach ganz anderen Bildung. Wenn sie dagegen in Form von wirklichen Geschwülsten vorkommt, geschieht dies in der Regel an solchen Stellen, wo auch normal die organische Haut-Muskulatur reichlicher ist. Den ersten Fall der Art beobachtete ich**) bei einem 32jährigen Manne, bei dem sich seit 13 Jahren eine Reihe höchst schmerzhafter Knoten in der Nähe der Brustwarze entwickelt hatten, welche bis kirschengross waren. Förster***) hat ähnliche vom Scrotum beschrieben; eine davon war gestielt und hatte $1\frac{1}{2}$" Durchmesser. Diese Myome sind verhältnissmässig weich, bestehen jedoch gleichfalls aus einem Geflecht von Muskelbündeln mit bindegewebiger Interstitialsubstanz. In meinem Falle fand sich zugleich eine so reichliche Entwickelung von Gefässen, dass man im Zweifel sein konnte, ob man ihn in die Reihe der Gefässgeschwülste (erectilen Geschwülste) hineinrechnen sollte (Myoma telangiektodes).

Sehr viel häufiger finden sich Myome am Digestionstract. Hier entstehen sie in der Weise, dass aus der Muscularis heraus ein Knoten sich ausbildet, der am häufigsten nach innen eine Protuberanz bildet, die Schleimhaut hervordrängt und unter Umständen einen ziemlich starken Höcker macht. Der Knoten drängt sich später leicht aus der Muskulatur heraus, mit der er nur an einer kleinen Stelle zusammenhängt, so dass man beim Einschneiden diesen Zusammenhang nicht immer wahrnimmt und den ursprünglichen Sitz und Ausgangspunkt der Geschwulst verkennt. Ja, dieses Herausschieben kann so weit stattfinden, dass die Geschwulst sich geradezu als polypöse Bildung darstellt.

---

*) Virchow. Archiv. Bd. VI. S. 552.
**) Virchow. Ebendas. S. 553.
***) A. Förster. Wiener Med. Wochenschr. 1858. No. 9. S. 130. Handb. der spec. path. Anat. 1863. Bd. II. S. 1042.

Vogel*) hat zuerst solche Geschwülste vom Magen und Darmkanal erwähnt und eine vom Magen genauer beschrieben. Sie finden sich nach meiner Erfahrung hauptsächlich am Oesophagus, am Magen und am oberen Theile des Dünndarms.

Ein vortreffliches Präparat vom unteren Ende des Oesophagus habe ich in unserer Sammlung aufgestellt**); es ist eine harte, fast kugelige Geschwulst von 5 Linien Durchmesser, aus dicht verfilzten Zügen fibromuskulären Gewebes gebildet, welche wesentlich in der Submucosa liegt, jedoch deutlich aus der Muskelhaut hervorgewachsen ist, mit der sie nach aussen noch zusammenhängt. Sie befindet sich nahe über der Cardia und bildet mehr nach aussen, als nach innen eine Hervorwölbung. Wahrscheinlich gehören in dieselbe Kategorie manche Angaben über Steatome***), Bindegewebsgeschwülste†) und Polypen der Speiseröhre††), jedoch fehlt es an genauen Untersuchungen. Nur Förster†††) spricht von Myom in Verbindung mit Fibroid.

Ungleich häufiger sind die Myome des Magens. Ich spreche hier nicht von den mehr diffusen Hyperplasien, welche die Muskelhaut des Magens so häufig bei den verschiedensten Krebsformen erfährt, auch nicht von den mehr beschränkten Hyperplasien am Pylorus, welche sowohl bei Krebs, als bei chronischer Gastritis gesehen werden, sondern nur von den eigentlichen myomatösen Geschwülsten, die nach Art der Corps fibreux an ganz umschriebenen Stellen der Curvaturen oder der Magenwände wachsen. Eine recht gute Beschreibung eines derartigen, in Grösse und Gestalt einer Mandel ähnlichen Myoms hat Vogel*†) geliefert; es sass in der Nähe der Cardia an der kleinen Curvatur. Ein paar andere Fälle erwähnt Förster**†); auch spricht er von einem 1½ Zoll langen und 10 Linien breiten Polypen des Magens, der innen einen Kern aus fibroider Neubildung gehabt, jedoch

---

*) Jul. Vogel. Path. Anat. S. 156. Icones hist. path. p. 30.
**) Präparat No. 37 vom Jahre 1856. C. F. F. Runge l. c. p. 16.
***) Albers. Erläuterungen zu dem Atlas der path. Anat. Abth. II. S. 255.
†) Rokitansky. Lehrb. der path. Anat. Wien. 1861. Bd. III. S. 131.
††) Voigtel. Handb. der path. Anat. Bd. II. S. 427. Middeldorpf. De polypis oesophagi. Vratisl. 1857. p. 3.
†††) A. Förster. Handb. der path. Anat. 1863. Bd. II. S. 63.
*†) Jul. Vogel. Icones hist. path. p. 30. Tab. VII. fig. 2—6.
**†) Förster. Wiener Med. Wochenschr. 1858. No. 9. S. 131. Handb. der path. Anat. 1863. Bd. II. S. 79.

scheint es, dass derselbe nur Bindegewebe enthielt. Ebenso wenig ist es auszumachen, ob die von Rhodius und Camerarius*) angeführten Steatome des Magens, die von Morgagni**) gesehene runde, harte, weisse, wie eingekapselte Geschwulst an der Cardia, die von Sömmerring***) an der grossen Curvatur nahe am Fundus angetroffene solide Geschwulst von der Grösse einer Haselnuss, endlich die von Rokitansky und Leudet†) erwähnten fibrösen Geschwülste aus der Submucosa des Magens hierher gehören. Ich halte es allerdings für wahrscheinlich, da alle „fibrösen" Geschwülste der Submucosa, die ich sah, Myome waren, und da auch Rokitansky die Nähe der Cardia und die kleine Curvatur als Prädilectionssitze bezeichnet.

Nach meinen Erfahrungen bilden die Magen-Myome viel grössere Geschwülste, als gewöhnlich beschrieben wird, und sie kommen zugleich unter so auffallenden Formen vor, dass ich zu dem Schlusse genöthigt bin, sie seien bis jetzt fast immer mit Krebs, Fibrom oder Cysten verwechselt worden. Denn ihr Aussehen ist so mannichfaltig, dass sie gelegentlich ganz verschiedenen Geschwülsten gleichen. Dazu kommt, dass, obwohl sie ursprünglich in der Muskelhaut entstehen, sie bei weiterem Wachsthum ausnahmslos aus derselben hervortreten und nur durch eine geringe Verbindung mit ihr im Zusammenhange bleiben. Sie kommen daher nach einiger Zeit entweder nach innen, oder nach aussen von der Muscularis zu liegen. Darnach kann man zwei Hauptformen: innere und äussere extramuskuläre Myome von einander trennen.

Das innere Myom des Magens liegt, so lange es klein ist, in der Submucosa, wo es eine etwas verschiebbare, lose Geschwulst darstellt, die kugelig oder flachrundlich, kirschen-, bohnen- oder mandelförmig erscheint††). Bei längerem Wachsthum schiebt es die Schleimhaut vor sich her und erscheint als ein harter, anfangs breit, später schmaler aufsitzender Polyp der Schleimhautseite. Hierher gehört wahrscheinlich der merkwürdige

*) Lieutaud. Histor. anat. med. Goth. et Amst. 1796. Vol. I. p. 40. Lib. I. obs. 103—104.

**) Morgagni. De sedibus et causis morb. Epist. XXXVII. art. 30.

***) Sömmering in Baillie. Anatomie des krankh. Baues. S. 83.

†) Rokitansky. Lehrbuch der path. Anat. 1861. Bd. III. S. 171. Leudet. Bullet. de la soc. anat. 1852. T. XXVII. p. 128.

††) Runge l. c p. 16 Präparat No 1094.

Fall eines fleischigen Magenpolypen, den Monro*) beschreibt. Die grösste Bildung dieser Art, die ich gesehen habe, war von sehr sonderbarer Beschaffenheit und bot zugleich interessante ätiologische Anhaltspunkte (Fig. 215.). Bei einem Manne, der an multipler Tuberculose der Lungen, des Gehirns, der Nieren und

Fig. 215.

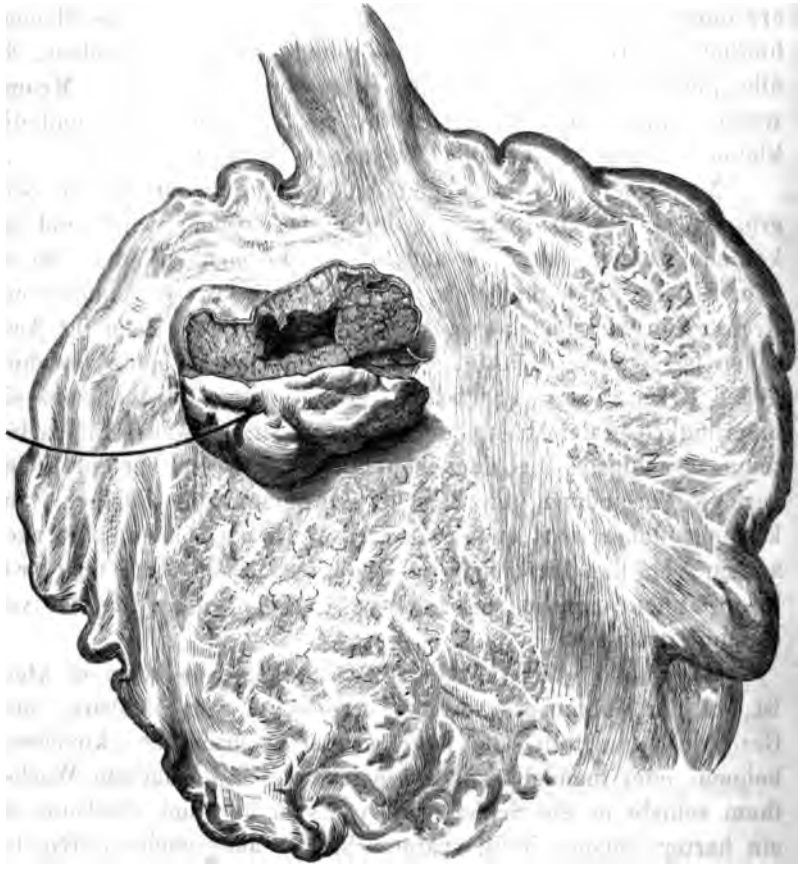

Fig. 215. Fungöses Myom des Magens, nahe unter der Cardia. Dasselbe ist in querer Richtung durchschnitten, so dass man die darin enthaltene Höhle und die um dieselbe herumgelegene Myom-Masse, über welche die Schleimhaut hingeht, sehen kann. In die Oeffnung der Höhle ist eine Sonde gelegt. Präparat No. 86 vom Jahre 1865. Natürl. Grösse.

*) Al. Monro jun. The morbid anatomy of the human gullet, stomach and intestines. Edinb. 1811. p. 190. Pl. VI.

Leber, sowie an multiplem Tumor albus der Gelenke zu Grunde gegangen war, sass dicht unter der Cardia neben der kleinen Curvatur eine ovale, etwas hügelige Geschwulst von 6 Cent. Länge, fast 3 Cent. Höhe und in der Mitte von 4 Cent. Breite. Sie war von der Schleimhaut überkleidet, zeigte aber in der Mitte eine quere Furche, in welcher eine rundliche Oeffnung befindlich war; durch diese gelangte man in eine dattelförmige Höhle von 2,6 Cent. Länge, 1 Cent. Höhe und 1,8 Cent. Breite, in welcher ein Gewürznelken-Köpfchen lag. Die Wand der Höhle war ziemlich glatt und nicht von Schleimhaut, sondern von dichtem Bindegewebe ausgekleidet. Auf einem Durchschnitt der Geschwulst sah man deutlich, dass die Höhle in der Submucosa lag und dass ihr Boden noch durch eine fibröse Schicht von der Muscularis getrennt war. Letztere war an dieser Stelle im höchsten Maasse verdickt; sie umgab die Höhle zu drei Viertheilen in einer Dicke von 0,8—2,0 Cent. als eine etwas lappige, weisse, sehr derbe, faserig aussehende Masse, welche mikroskopisch fast ganz aus glatten Muskelfasern bestand. Schon vom blossen Auge konnte man Faserzüge von der Muskelhaut in diese Schicht verfolgen. Die Basis der Geschwulst war enger, so dass das Ganze einem Pilz (Fungus) mit umgeklappten Rändern glich. Die übrige Magenschleimhaut war mässig verdickt, runzelig-hügelig; die Muskelhaut sonst normal.

Dass die Höhle ulceröser Natur und wahrscheinlich aus einem geborstenen Abscess hervorgegangen war, lässt sich wohl nicht bezweifeln. Ich halte es für wahrscheinlich, dass sie zuerst entstanden und dass die Hyperplasie der Muscularis um sie herum nachträglich gebildet ist, hervorgerufen durch den Reiz des Abscesses und möglicherweise der in denselben gelangten fremden Körper. Jedenfalls scheint es mir unzulässig, die Höhle als eine secundäre Ulceration innerhalb des Myoms aufzufassen. Denn eine Neigung zu Ulceration ist sonst gar nicht bekannt. Ein Fall von Walter*), der bei einer 60jährigen Frau zwischen der Membrana muscularis und nervea des Magens einen ovalen, weissen Stein von 7‴ Länge und 4‴ Dicke, ½ Skrupel schwer, fand, spricht für das Gegentheil.

*) J. G. Walter. Museum anatom. Berol. 1805. p. 421. No. 2156 (314).

Die äusseren Myome des Magens drängen sich umgekehrt in das subseröse Gewebe und treten allmählich, von der Serosa umkleidet, über die äussere Oberfläche des Magens hervor. Einmal fand ich ein stark kirschen-, ein andermal ein nussgrosses Myom in der Basis des Omentum, wo es wie eine vergrösserte Lymphdrüse erschien*). Zuweilen treten diese Geschwülste an die freie Oberfläche in Form polypöser Anhänge. Zweimal sah ich so sehr umfangreiche Knoten, welche auf den ersten Blick einer ganz anderen Kategorie, nehmlich den Hämatomen, anzugehören schienen. Die genauere Untersuchung lehrte, dass es Mischgeschwülste, nehmlich Myosarkome waren. In dem einen

Fig. 216.



Falle liegt ungefähr in der Mitte der grossen Curvatur, etwas gegen die hintere Wand eine halbkugelig gegen die Bauchhöhle hervortretende Geschwulst von 5,5 Cent. Durchmesser, welche den Magen stark herabgezogen hatte. Nach aussen bildete sie eine pralle, leicht fluktuirende Blase, welche geöffnet eine blutige Flüssigkeit enthielt und deren ziemlich dünne Wand von der inneren Fläche theils durch ältere und entfärbte Gerinnsel-Niederschläge, theils durch leichte Unebenheiten des Gewebes selbst ein

Fig. 216. Polypöses cystisches Myosarcom der äusseren Magenfläche. Senkrechter Durchschnitt durch die Geschwulst und die Magenwand. An letzterer unterscheidet man die Muskelhaut *m*, die Schleimhaut *m'* und die hell gehaltene Submucosa und Serosa Bei *u* die trichterförmige, usurirte Stelle der inneren Magenfläche; darunter das Verstreichen der Muskelhaut in die Geschwulstmasse. Nach unten die halbmondförmige Höhlung. Präparat 81 vom Jahre 1860. Natürl. Grösse.

*) Präparat No. 724 vom Jahre 1857 und No. 243 vom Jahre 1863.

etwas filziges Aussehen darbot. Diese Höhle hatte eine im Grossen halbmondförmige Gestalt, und in sie ragte von der Magenwand her eine unregelmässig hügelige, an der Oberfläche mässig weiche Masse, welche auf einem senkrechten Durchschnitt 2—3 Cent. dick, sehr dicht, groblappig und faserig erschien und welche gegen die Schleimhautfläche des Magens eine flachrundliche Hervorwölbung erzeugte. In der Mitte dieser Hervorwölbung (*u*) befand sich eine seichte, trichterförmige Grube, an welcher die sonst überall unversehrte Schleimhaut (*m'*) fehlte: also eine schwache Usur. Der feste Abschnitt der Geschwulst bestand in seinem inneren Theil aus fast reiner Muskulatur, die in dichten, aus verhältnissmässig schmalen Faserzellen zusammengesetzten Bündeln angeordnet war; nach aussen, in der Richtung gegen die Höhle hin, wurde die Masse etwas loser, gefässreicher und es begann aus dem Interstitialgewebe eine zuerst rundzellige Wucherung, die in der Nähe der Höhle so sehr zunahm, dass fast gar keine Muskelzellen mehr zu sehen waren, während die Interstitialzellen sich vergrösserten und theils als runde, theils als Spindelzellen mit grossen Kernen sich darstellten. Die mässig dicke Muskelhaut des Magens (*m*) ging von der einen Seite her (in der Zeichnung rechts) mit dem grösseren Theile ihrer Dicke in die äusseren Theile der Geschwulst über; von der anderen dagegen konnte man sie bis gegen die Mitte hin noch verfolgen, hier jedoch löste sie sich direkt in die Geschwulstmasse auf. Der übrige Theil des Magens zeigte nichts Auffälliges.

In dem zweiten Falle*) sitzt die Geschwulst fast genau an derselben Stelle, so jedoch, dass ihr vorderer Theil noch zum Theil von der Basis des Omentum überkleidet ist. Sie hat mehr die Gestalt einer Vollkugel, misst im Durchmesser 6 Cent., ist aussen ziemlich glatt, hie und da schwach buckelig, von weissem, an vielen Stellen braungeflecktem Aussehen. Sie sitzt an einem kurzen, platten Stiel von kaum 1 Cent. Breite und 3—4 Millim. Dicke, in welchen die Muskelhaut des Magens continuirlich übergeht. Die Schleimhaut ist an der betreffenden Stelle stark trichterförmig eingezogen, jedoch ohne Continuitätsstörung und auch sonst unverändert. Auf einem Durchschnitt zeigt sich das Innere der Geschwulst überall fest, von etwas unregelmässigem Aussehen,

*) Präparat No. 151 vom Jahre 18

jedoch im Grossen in zwei etwas verschiedenartig beschaffene Hälften geschieden. Die eine davon hat fast durchweg ein hämorrhagisches Aussehen: man sieht geronnenes, eingedicktes und zum Theil entfärbtes Blut, von derberen Gewebssträngen von grosser Festigkeit durchzogen, hie und da von gelblich fettigem Anschein. Die andere Hälfte hat ein schwammiges Gefüge, fast wie ältere Kropfknoten: stärkere, weisse Balken, an vielen Stellen mit gelbbraunem Pigment durchsetzt, durchziehen die Masse und umschliessen ein etwas loseres Gewebe von bald weisslicher, bald röthlicher oder bräunlicher Farbe. Die mikroskopische Untersuchung zeigte überall viel körniges Pigment; das eigentliche Gewebe bestand fast überall aus grossen Spindelzellen mit starken Kernen und schwach faseriger Intercellularsubstanz, hie und da auch grösseren Rundzellen. Deutliche Muskelbalken waren nur gegen die Basis und den Umfang hin nachzuweisen.

Wenn daher in diesem Falle auch der sarkomatöse Charakter der Geschwulst (vgl. Bd. II. S. 352) in viel höherem Maasse hervortrat, so scheint mir doch im Hinblick auf den zuerst beschriebenen Fall die Beziehung zu Myom festzuhalten zu sein. In der älteren Literatur finde ich nur eine einzige, jedoch bis zum Verwechseln ähnliche Beobachtung von Morgagni*), der bei einer 70jährigen Frau eine noch grössere Geschwulst der Art schildert. In neuerer Zeit beschreibt Sangalli**) von der äusseren Oberfläche des Magens einer 48jährigen Frau in der Nähe des Pylorus eine birnförmige, gestielte Geschwulst von der Grösse eines kleinen

---

*) Morgagni. De sedibus et causis morb. Epist. XIX. art. 58. Ventre adaperto nihil observatione dignius occurrit, quam tuber subrotundum, pondo minimum librae, quod posteriori ventriculi faciei adnexum erat ad hujus quasi medium. Erat illud exterius minoribus assurgentibus hemisphaericis albis tuberibus inaequale, intus autem albo, subfusco et sanguineo quoque ob vasa colore variegatum: et durum cum esset ubique adeo, ut pro scirrho habere non dubitares; intus alicubi duritie ossea praeditum erat. Dissecti bifariam sectiones digitos transversos 3 secundum unam diametrum, 4 secundum alteram aequabant. Nullam cum ventriculi cavo habuit communicationem: isque apertus inventus est rugosus et omnino qualis in sanis solet, ea etiam parte qua tuberi respondebat, ad spatium videlicet 3 circiter digitorum. Quin etiam tunicae quae intimam ad illud spatium operiebant, sanae erant nec tuberi annexae, quod per extimam dumtaxat ventriculo alligabatur. Haec per tuberis faciem videbatur produci, et sanguifera vasa perferre, quorum unum, venosum visum, a tubere profectum per inferiorem ventriculi superficiem repebat, crassitudine ferme calami scriptorii.

**) Sangalli. Storia clinica ed anatomica dei tumori. Pavia. 1860. Vol. II. p. 194.

Hühnereies und leicht höckeriger Oberfläche, von dem Peritonaeum überzogen, ziemlich hart und beim Zufühlen krepitirend. Ihr Gewebe war weisslich, mit gelblichen Punkten, wenig feucht, wenig gefässreich, dem der fibrösen Körper des Uterus ähnlich. Der Stiel hing mit der Muskelhaut des Magens zusammen. Mikroskopisch bestand sie grossentheils aus fibrösem Gewebe, doch fanden sich darunter organische Muskelfasern und an den gelblichen Punkten Kalkkörner.

Was endlich die Myome des Darms anbetrifft, so sind dieselben verhältnissmässig selten und nach den bis jetzt vorliegenden sicheren Beobachtungen von geringer Ausdehnung. Rokitansky*) erwähnt allerdings fibröse Geschwülste im submucösen Gewebe von „namhafter Grösse", sowie solche, welche „der Fleischhaut und dem Peritonaeum angehören", nach der Bauchhöhle hervorhängen und Ausbuchtungen der Darmhöhle veranlassen, allein es ist nicht ausgemacht, ob dies Fibromyome waren. Ich selbst habe nur kleinere Geschwülste der Art und zwar nur am Dünndarm gesehen, gleichwie Förster**) einen solchen Fall von äusserem Myom des Ileum beschrieben hat. In einem Präparate unserer Sammlung (Fig. 217.) findet sich eine etwa kirschkerngrosse, leicht abgeplattete, aber sonst sehr scharf begrenzte, glatte Geschwulst in der Submucosa der Pars transversa duodeni. Sie hängt mit der Muskelhaut zusammen, fühlt sich sehr hart an, ist wegen ausgedehnter Verkalkung schwer zu schneiden, besteht aus einem dichten Filz von Faserzügen und zeigt mikroskopisch an einzelnen Stellen noch deutliches Muskelgewebe, überwiegend jedoch indurirtes Bindegewebe, in welchem eine zum Theil kleinkörnige, zum Theil balkige Verkalkung stattgefunden hat. —

Fig. 217.

Was die Prostata angeht, so gehört hierher eine gewisse Reihe von Geschwülsten, die man in neuerer Zeit gewöhnlich mit unter dem Namen der Hypertrophie der Prostata auf-

---

Fig. 217. Verkalktes submucöses Fibromyom des Duodenums. Senkrechter Durchschnitt durch die Schleimhaut und die Geschwulst. Präparat No. 1211. Natürl. Grösse.

*) Rokitansky. Path. Anat. 1861. Bd. III. S. 280.

**) Förster. Mein. III.

führt. Diese sogenannte Hypertrophie muss in zwei Kategorien geschieden werden: eine, welche in die Reihe der Myome gehört, und eine andere, welche in die Reihe der drüsigen Geschwülste zu stellen ist. Bei den Myomen handelt es sich um eine hyperplastische Entwickelung, welche ausgeht von den ziemlich reichlichen Zügen von glätter Muskulatur, die sich von der Wand der Blase auf die Prostata fortsetzen, dieselbe umgeben und zwischen ihre Lappen eindringen. Wenn dieselben sich in bedeutender Weise vergrössern, so können Geschwülste entstehen, die sich von den glandulären durch ihre Härte und durch das verfilzte „steatomatöse" Aussehen der Schnittfläche unterscheiden.

Noch bis in unser Jahrhundert bezeichnete man sie ziemlich allgemein als skirrhös*). Erst als der Name Skirrh mehr und mehr die specifische Bedeutung des Krebses bekam, machte Baillie**) darauf aufmerksam, dass die harte Prostata-Geschwulst keinen wahren Scirrhus darstelle. So entstand die Bezeichnung der Hypertrophie, welche um so mehr zutreffend erschien, als schon seit Langem durch ihre ungewöhnliche Derbheit die Prostata im Gegensatze zu anderen Drüsen die Aufmerksamkeit der Beobachter auf sich gezogen hatte***). Obwohl jedoch schon die älteren Anatomen bemerkt hatten, dass von der Fleischhaut der Blase Faserzüge auf die Prostata übergehen, so haben doch erst Handfield Jones und Kölliker†) dargethan, dass nicht blos die äussere Hülle, sondern auch das sogenannte Stroma der Drüse fast ganz aus glatten Muskelfasern besteht, und wenn auch die Angabe des Letzteren, dass das eigentliche Drüsengewebe kaum $\frac{1}{3}$ oder $\frac{1}{4}$ der Gesammtmasse des Drüsenkörpers ausmache, etwas zu hoch gegriffen ist, so steht doch das fest, dass ein überwiegend grosser Antheil der Substanz aus glatter Muskulatur gebildet wird, die in festes bindegewebiges Interstitialgewebe eingesetzt ist.

---

*) M. Baillie. Anatomie des krankhaften Baues. Deutsch von Sömmerring. Berlin. 1794. S. 194. Engravings. Lond. 1801. Fasc. VIII. p. 165. Sömmerring. Abhandlung über die schnell u. langsam tödtlichen Krankheiten der Harnblase u. Harnröhre bei Männern im hohen Alter. Frankf. a. M. 1809. S. 105.

**) Baillie. Anhang. Uebers. von Hohnbaum. Berlin. 1820. S. 135. Anm.

***) Haller. Elem. physiol. Bern. 1765. T. VII. p. 465: neque reperio quidquam praeter densam cellulosam, tenacem et stipatam, quasi scirrhosam carnem.

†) Handfield Jones. Med. Gaz. 1847. 20 Aug. Kölliker. Zeitschr. f. wiss. Zoologie. 1849. Bd. I. S. 67. Vgl. Leydig. Histologie. Bd. II. S. 45.

Ellis und Thompson*) gehen offenbar zu weit, wenn sie deshalb das ganze Gebilde als ein muskulöses und nicht als ein drüsiges ansehen wollen; erst das Drüsengewebe giebt dem Organ seine Bedeutung, und man wird nicht aufhören dürfen, die Prostata als Drüse zu betrachten. Für die pathologische Anschauung ist es aber von grösster Wichtigkeit, sich ihres Reichthums an Muskelelementen bewusst zu bleiben.

Schon Handfield Jones hatte betont, dass bei der sogenannten Hypertrophie der fibröse (muskulöse) Antheil der Drüse mehr betheiligt sei, als der eigentlich drüsige. Cruveilhier**) und namentlich Thompson bestätigen diese Angabe; ja Messer***) giebt an, dass unter 35 vergrösserten Prostatae 34 mal die fibröse Degeneration die Hauptsache ausmachte. Mir scheint diese Auffassung nicht ganz gerechtfertigt. Erwägt man, dass an sich das Stroma in der Prostata ungewöhnlich reichlich ist, so wird es nicht auffallen, dass selbst bei einer ganz gleichmässigen Vergrösserung, bei der die drüsigen und muskulären Bestandtheile sich mit und neben einander vermehren, der Eindruck einer überwiegenden Zunahme der Muskulatur hervorgebracht wird, während doch dasselbe Motiv, welches uns bestimmt, die Prostata trotz ihres reichlichen Stroma's als Drüse zu betrachten, uns bestimmen muss, auch diese Vergrösserung zunächst vom Standpunkte der Drüsen-Zunahme anzusehen. Dazu kommt, dass meiner Meinung nach in der Regel der Prozess an den drüsigen Antheilen beginnt und sich erst nach und nach mit einer Zunahme des Stroma's verbindet.

Thompson†) unterscheidet daher mit Recht zwei Formen der Vergrösserung, die einfach fibröse (muskuläre) und die fibröse mit Drüsenelementen. Ich ziehe es vor, die letztere als drüsige Hyperplasie zu bezeichnen und werde später darauf zurückkommen, während ich hier nur von derjenigen Form spreche, welche entweder ganz rein aus fibromuskulären Bestandtheilen

*) Ellis. Med. chir. Transact. 1856. Vol. XXXIX. p. 332. Henry Thompson The enlarged prostate, its pathology and treatment. Lond. 1858. p. 13.

**) Cruveilhier. Traité d'anat. path. génér. Paris. 1856. T. III. p. 49. Vgl. Pitha in Meinem Handb. der Spec. Path. u. Therapie. 2 Aufl. Erlangen. 1864. Bd. VI. 2. S. 128

***) J. Cockburn Messer. Med. chir. Transact. 1860. Vol. XLIII. p. 150.

†) H. Thompson l. c. p. 30.

zusammengesetzt ist oder doch nur eine so geringe Beimischung von Drüsentheilen enthält, dass ihr Gehalt daran geringer ist, als der der normalen Drüse. Diese kann man als hyperplastisches Myom der Prostata unterscheiden.

Mir ist kein einziger Fall vorgekommen, wo die ganze Prostata gleichmässig in myomatöse Entartung übergegangen wäre. Ohne Ausnahme sah ich diese in Form von Knoten oder Lappen, welche sich entweder schon äusserlich über die Oberfläche des Drüsenkörpers hinausgeschoben hatten, oder welche erst nach einem Durchschnitt im Innern desselben sichtbar wurden. Im letzteren Falle kann allerdings der Anschein einer gleichmässigen Vergrösserung (Hypertrophie) bei dem äusseren Anblick oder der äusseren Untersuchung bestehen; die genauere Untersuchung wird aber jedesmal die ungleichmässige Entwickelung zeigen. Manchmal sind diese Knoten einfach, in der Regel findet man eine grössere Anzahl. In beiden Fällen besteht natürlich neben den Myomen ein gewisser, oft ziemlich beträchtlicher Antheil des Drüsenkörpers, sei es unverändert, sei es, was häufiger ist, in einfach drüsiger oder in gemischter, drüsig-fibromuskulärer Schwellung. Jedesmal sind die myomatösen Theile durch ihre grosse Härte und Dichtigkeit, durch ihre glatte, aus sich kreuzenden Faserzügen deutlich zusammengesetzte Schnittfläche, durch ihre gleichmässige, mehr durchscheinende, weissliche oder weisslichgraue Färbung ausgezeichnet.

Der Prädilectionssitz der Prostata-Myome ist am hinteren, oberen Theile der Drüse, an der Stelle, wo seit Ever. Home*) der sogenannte hintere oder mittlere Lappen der Prostata angenommen ist. Ein solcher Lappen existirt normal nicht, indess ist es auch nicht richtig, die auf denselben zurückgeführten Geschwülste einfach auf die stärkere Muskulatur der Harnblase in dieser Gegend zu beziehen. Allerdings bilden die vom Trigonum herabziehenden Muskelbündel der Blasenwand gegen die Spitze desselben am Blasenhals eine stärkere Anhäufung, welche, namentlich bei älteren Leuten, als ein flacher Wulst hervortritt und die sogenannte Valvula vesico-urethralis s. Uvula (Lunette) darstellt. Nicht selten erhebt sie sich durch eine partielle Hyperplasie der Muskulatur zu einer stärkeren queren Hervorragung, welche die

*) Ev. Home. Phil. Transact. 1806.

Entleerung der Blase hindern und sogar dem Katheter Hindernisse bereiten kann: Barrière vesicale. Allein diese Hyperplasie ist wohl zu unterscheiden von der sogenannten Hypertrophie des mittleren Prostata-Lappens, welche tiefer liegt, freilich zuweilen mit ihr verbunden, allein oft genug auch ohne sie. Mit Recht hat schon Velpeau auf die Analogie dieser Geschwulst mit den Fibroiden des Uterus aufmerksam gemacht; freilich ist diese nicht auf die fälschlich angenommene Analogie des Uterus und der Prostata zu beziehen*), sondern nur auf die Natur der krankhaften Bildung. Der Sitz hat nur sofern eine gewisse Uebereinstimmung, als der sogenannte Uterus masculinus (die Vesicula prostatica) in Betracht kommt, allein ich habe niemals eine unmittelbare Verbindung der Wand dieses Gebildes mit den Myomen auffinden können.

Das lappige Myom wächst aus der Mitte des oberen Umfanges des hinteren Prostatalappens hervor, indem es die hintere Blasenwand in der Gegend des Blasenhalses, also oberhalb des Orificium internum urethrae vor sich her drängt. Zuerst bildet es eine flachrundliche Hervorragung, nach und nach erhebt sich diese immer mehr, bis sie am Ende eine kugelige oder kugelförmige Geschwulst darstellt, welche sich in die Harnblase hineindrängt und den Blasenhals auf das Aeusserste verengt. Zuweilen erheben sich von ihr mehrere Knoten**) neben einander. Natürlich stellt sie ein klappenförmiges Hinderniss für die Entleerung des Harns dar, welches sich um so fester gegen die Mündung der Blase andrängt, je stärker der Druck des Harns und der Blasenmuskulatur auf dasselbe einwirkt. Anfangs drängt der eingeführte Katheter es leicht zurück; später fängt sich der Katheter oft in der Vertiefung an ihrem Grunde und nicht selten entstehen dabei falsche Wege, welche tief in das Gewebe der Prostata eindringen oder auch wohl endlich durch die Basis der Geschwulst hindurch in die Blase hinein verlängert werden, so dass gewissermaassen ein neuer Harnweg eröffnet wird. Da der Harn durch einen solchen Weg seinen Abfluss in hinreichender Menge finden kann, so ist man zuweilen zu einem gewaltsamen Verfahren (Cathétérisme forcé) übergegangen, um das absichtlich herzustellen, was ursprünglich nur zufällig hervorgebracht war.

*) Thompson l. c. Pl. II. fig. 1—2.
**) Thompson l. c. p. 40, 62.

In der Regel hat das prominente Myom eine breite Basis; zuweilen sitzt es, fast polypös, auf einer schmäleren Basis auf, über welcher sich eine harte Anschwellung erhebt. In einem Falle*) fand ich hier eine wallnussgrosse Kugel von grosser Festigkeit, welche auf dem Durchschnitt in wundervoller Weise das Filzwerk der sich verschlingenden Balkenzüge erkennen liess; drüsige Bestandtheile waren gar nicht darin. Meist sind die Knoten jedoch nicht so rein; wenn sie auch ihrem grössten Theile nach fibromuskulär sind, so findet man doch einzelne Abschnitte, welche noch Drüsenbestandtheile enthalten und aus denen sich leicht eine gewisse Menge von Epithel als ein trüber weisslicher Saft ausdrücken lässt. Diese bilden mehr breit aufsitzende, wenngleich zuweilen auch polypöse Hervorragungen**).

Von den anderen Theilen der Prostata sind die seitlichen Lappen der nächsthäufige Sitz von Myomen. Diese sind meist mehrfach und liegen in der Substanz der Lappen eingebettet, so dass das Organ im Ganzen dadurch vergrössert wird und je nach dem Sitz der Geschwülste bald mehr nach hinten gegen das Rectum, bald mehr nach innen gegen die Pars prostatica urethrae hervorgewölbt wird. — Am seltensten ist der Sitz der Geschwulst vorn, wo sehr oft die Prostata nicht einmal einen geschlossenen Ring bildet. Indess kommen doch auch hier Myome vor; Thompson***) beschreibt einen Fall der Art, wo die Geschwulst hühnereigross war.

Von der Hypertrophie der Prostata im Allgemeinen ist es allgemein anerkannt, dass sie wesentlich eine Krankheit des höheren Mannesalters, ja gewissermaassen des Greisenalters ist†). In noch höherem Grade gilt dies von der myomatösen Form. Pauli††) hat mit Recht hervorgehoben, dass in den Fällen, wo bei jüngeren Männern Vergrösserungen der Prostata vorkommen, sie wesentlich dem drüsigen Antheil angehören. Man kann daraus mit einigem Recht schliessen, dass die fibromuskuläre Hyperplasie später hinzutritt. Wahrscheinlich geschieht dies in einem ge-

---

*) Präparat No. 241 *a* vom Jahre 1859.
**) Präparate No. 160, 294 vom Jahre 1857.
***) H. Thompson. Transact. of the Path. Soc. Lond. Vol. IX. p. 298.
†) Durand-Fardel. Traité clin. et prat. des maladies des vieillards. Paris. 1854. p. 793.
††) Pauli. Mein Archiv. Bd. XXVII. S. 34.

wissen Verhältniss mit der allgemeinen Hyperplasie der Blasen-Muskulatur, welche bei allen solchen Hindernissen, wie sie die Vergrösserungen der Prostata erzeugen, in starker Weise zu Stande kommt. Indess darf man diesen Umstand doch nicht zu hoch veranschlagen, da bei Strikturen der Harnröhre Myombildungen in der Prostata keineswegs häufig sind. Die chronischen Katarrhe der Pars prostatica urethrae und der Prostata selbst, insbesondere nach Tripper*), sind häufigere Erregungsursachen der Vergrösserung, zumal wenn sie sich, wie so oft geschieht, mit der Bildung von Concretionen und Steinen verbinden. Jedoch ist es nicht richtig, dass diese Concrementbildungen an sich einen wesentlichen Theil von den Anschwellungen der Prostata ausmachen, wie H. Meckel**) annahm. Gerade bei der stärksten Steinbildung fand ich die Drüse öfters eher verkleinert, indem sich eine einfache interstitielle Bindegewebs-Induration mit Verminderung der Muskelfasern und Drüsenschläuche entwickelt hatte. — Für die Ansicht von einer erblichen Disposition zu dieser Krankheit existirt meines Wissens nur eine einzige Beobachtung von Larbaud***). —

Endlich bleibt uns die überaus zahlreiche Gruppe der Myome des weiblichen Sexualapparats übrig, wohin die grössten Geschwülste der Art gehören, die im Leibe einer Frau vorkommen können und die wir überhaupt am Körper haben. Gerade dieser letztere Umstand hat es wohl mit sich gebracht, dass man so lange Bedenken getragen hat, diese Geschwülste als hyperplastische Bildungen zu betrachten, obwohl die Myome des Uterus zur allgemeinen Hyperplasie des Uterus sich ebenso verhalten, wie die Lipome zur Polysarcie. Denn die sogenannten Fibroide des Uterus sind partielle Hyperplasien, und das, was man gewöhnlich Hypertrophie des Uterus nennt, ist die universelle, das ganze Organ betreffende Hyperplasie. In Beziehung auf die innere Zusammensetzung stimmen die Myome mit der sogenannten Hypertrophie des Uterus, deren Existenz ich trotz des entschiedenen Widerspruches von Velpeau†) aufrecht erhalten muss,

*) Sömmerring. Abhandl. über die tödtl. Krankh. u. s. w. S. 109.
**) E. G. A. Magnus. De intumescentia prostatae. Diss. inaug. Halis. 1847. p. 13. H. Meckel. Mikrogeologie. Berlin. 1856. S. 169.
***) Sömmerring a. a. O.
†) Velpeau. Maladies de l'utérus. Paris. 1854. p. 34, 90.

vollkommen überein. Wenn man hypertrophische Gebärmütter betrachtet, so sieht man, dass sie in ihrer Wand eine ähnliche, bald weichere, bald härtere*) Beschaffenheit darbieten, und dass alle die Verschiedenheiten daran stattfinden können, welche wir von den Myomen kennen. Die weichen Myome finden ihre Analogie in der physiologischen Vergrösserung des Organs, wie sie während der Schwangerschaft zu Stande kommt und nach dem Wochenbett sich noch eine Zeitlang erhält. Hier überwiegen die Muskelfasern und Gefässe, während das Bindegewebe verhältnissmässig spärlich und lose ist. Die harten Myome dagegen entsprechen den mehr chronischen und indurativen Formen der krankhaften Hyperplasie, wie sie sich allerdings nicht selten aus der puerperalen Vergrösserung heraus entwickelt**), jedoch auch nicht ganz selten schon bei jungfräulichen Individuen und zwar besonders in Verbindung mit einer analogen Vergrösserung der Eierstöcke***) vorkommt. Hier ist das Interstitialgewebe reichlich und zuweilen von ganz sehniger Beschaffenheit, die Gefässe sparsamer und enger, die Muskelfasern weniger reichlich und durch das Bindegewebe auf das Festeste zusammengehalten. Der Durchschnitt der Uteruswand zeigt dabei dasselbe filzige Geflecht von Faserzügen mit wechselnden Längs- und Querschnitten, welches für die Fibromyome so charakteristisch ist.

Ausser diesen allgemeinen Hyperplasien des ganzen Organs giebt es aber auch sehr charakteristische Partial-Hyperplasien, am häufigsten am Mutterhals. Diese sind nirgends auffälliger, als bei alten Vorfällen der Gebärmutter†). Schon Ruysch††) hat auf diesen Umstand aufmerksam gemacht und die Irreductibilität mancher Vorfälle darauf zurückgeführt. Freilich kann eine noch ausgedehntere Vergrösserung der Gebärmutter zugegen sein†††); ja ich habe einen Fall beschrieben*†), wo

*) Hooper. Morbid anat. of the human uterus. p. 5.

**) James Y. Simpson. Obstetric memoirs and contributions. Edinb. 1855. Vol I. p. 63. Vgl. Präparate unserer Sammlung No. 1057 und 346 vom Jahre 1858.

***) Präparate No. 265 vom Jahre 1857, 181*b* vom Jahre 1861, 210*c* vom Jahre 1864 und 85 vom Jahre 1865.

†) Präparate unserer Sammlung No. 455, 464, 975, 168 vom Jahre 1858 und 221 vom Jahre 1861. Baillie. Engravings. Fasc. IX. Pl. V. fig. 1.

††) Ruysch. Observ. anat. chirurg. Cent. Amstelod. 1691. p. 16.

†††) Morgagni. De sedibus et causis morb. Epist. XLV. art. 11.

*†) Virchow. Verhandl. der Berliner geburtsh. Gesellsch. 1847. Bd. II. S. 205. Gesammelte Abhandl. S. 812. Präparat der geburtsh. Gesellsch. No. 3.

trotz eines sehr bedeutenden Vorfalls der Fundus uteri keine Senkung unter seine Normalstellung erfahren hatte, indem der Uterus 6¼" (gegen 3½" normal) und der Hals desselben 3" (gegen 1¼" normal) maass. Die Bedeutung dieser Vergrösserungen für die Behandlung und Beurtheilung des Prolapsus hat in den Discussionen der neueren Zeit immer mehr Anerkennung gefunden*), und sie ist für die Geschwulstlehre schon insofern von nicht geringem Werthe, als die Möglichkeit einer Verwechselung mit Polypen**) und anderen Geschwülsten ziemlich nähe liegt. Die Formen, welche ein solcher Vorfall annehmen kann, sind überaus mannichfaltig. Zuweilen ist er schmal und gleicht so sehr einem Penis, dass in älterer Zeit sogar Zweifel über das Geschlecht des Individuums dadurch hervorgerufen sind***). Anderemal ist er ganz dick und kolbig, hühnereigross und darüber, erodirt und ulcerirt, so dass er einen überaus bedenklichen Anblick gewährt. Meist ist die Scheide gleichzeitig invertirt; zuweilen ragt die verlängerte Portio vaginalis für sich aus den Genitalien hervor. Keineswegs ist jedoch diese Vergrösserung, wie Huguier meinte, ein regelmässiges Ereigniss bei Prolapsus; vielmehr giebt es einen Prolapsus mit vollständiger Senkung der Gebärmutter. Man muss daher, wie ich schon längst hervorgehoben hatte†), zwei Formen des Uterusvorfalls unterscheiden: einen einfachen, wobei der Uterus im Ganzen seinen Stand verändert, und einen mit Hypertrophie complicirten, wobei sein Grund an seiner Stelle bleiben kann oder nur mässig sinkt. Im letzteren Falle hat Carl Mayer††) die Amputation des vergrösserten Halses mit Glück geübt, und ich habe mich an frischen Präparaten, die ich seiner Güte verdankte,

---

*) James Simpson. Obstetric memoirs. Vol. I. p. 72. Cruveilhier. Traité d'anat. path. génér. T. III. p. 31. Atlas. Livr. XVI. Pl. 5. Carl Mayer. Verhandl. der Berliner geburtshülfl. Gesellschaft. 1848. Bd. III. S. 129. Klinische Mittheilungen aus dem Gebiete der Gynäkologie. Berlin. 1861: S. 33. Taf. IV. August Mayer. Monatsschr. für Geburtskunde u. Frauenkrankheiten. 1858. Bd. XII. S. 9, 17. Huguier. Union médicale. 1859. T. I. p. 510. Sur les allongements hypertrophiques du col de l'utérus. Paris. 1860. O. v. Franque. Der Vorfall der Gebärmutter in anatomischer und klinischer Beziehung. Würzb. 1860. S. 6. Taf. I. J. Marion Sims. Lond. Obstetrical Transact. Vol. VII. p. 238. fig. 2 u. 7. Aran. Leçons cliniques sur les maladies de l'utérus. Paris. 1858. p. 1027.

**) Lequid. Diss. sur les polypes utérins. Paris. An XII. p. 16.

***) Saviard bei Huguier l. c. p. 461.

†) Virchow a. a. O. S. 209.

††) C. Mayer. Mein Archiv. 1856. Bd. X. S. 133. Monatsschr. f. Geburtsk. 1858. Bd. XI. S. 164. Klinische Mittheilungen. S. 34.

davon überzeugt, dass gewöhnlich eine weiche, muskel- und gefässreiche Hyperplasie vorhanden war. Andere Gynäkologen haben später dasselbe Verfahren angewendet*), und ich bemerke nur, dass der meist sehr grosse Reichthum dieser hyperplastischen Geschwulst an arteriellen Gefässen stets eine besondere Fürsorge in Bezug auf die Blutstillung nöthig macht.

Für die Geschwulstlehre sind diese Erfahrungen, abgesehen von ihrer diagnostischen Bedeutung, deshalb besonders werthvoll, weil sich nicht selten gerade in solchen vorgefallenen und hyperplastischen Gebärmuttern Geschwülste bilden. Ich werde darauf noch zurückkommen; hier erwähne ich, dass von den Lippen der prolabirten Vaginalportion lappige**) und zitzenartige***) Auswüchse ausgehen können.

Unter den partiellen Vergrösserungen, bei welchen nicht blos die Schleimhaut, sondern auch die tiefen Lagen der Uteruswand betheiligt sind, ist eine besonders zu besprechen, in welcher die Muskulatur nicht das überwiegende und wesentliche Element bildet. Das ist die folliculäre Vergrösserung der einen oder anderen, gewöhnlich der vorderen, zuweilen beider Lippen der Portio vaginalis†). Besonders eigenthümlich ist die umschriebene Hyperplasie der vorderen Lippe, welche sich als ein Polyp darstellt, der manchmal weit in die Scheide herunterhängt, ja sogar frei zu Tage tritt, der aber trotzdem aus dem tiefen Gewebe der Lippe hervorgeht. Nicht selten nimmt diese Vergrösserung die sehr sonderbare Form an, welche Ricord unter dem recht charakteristischen Namen des Col tapiroïde beschrieben hat; der vergrösserte Theil tritt so aus der Lippe hervor, dass sein an der inneren Seite etwas eingebogenes Ende an den Rüssel eines Schweines oder eines Tapirs

*) Huguier l. c. p. 460, 510, 519. Bertet. Union méd. 1859. T. I. p. 585. v. Scanzoni. Ueber die Abtragung der Vaginalportion als Mittel zur Heilung des Gebärmuttervorfalls. Würzburg. 1860. (Beiträge Bd IV.) G. Simon. Monatsschr. f. Geburtsk. u. Frauenkrankh. 1859. Bd. XIII. S. 421. C. Braun. Wiener Med. Wochenschr. 1859. No. 30. S. 483. E. Martin. Monatsschr. f. Geburtsk. u. Frauenkrankh. 1862. Bd. XX. S. 211. Rosinski. De prolapsu uteri hypertrophia portionis vaginalis effecto. Diss. inaug. Berol. 1864. p. 27.

**) Virchow. Archiv. Bd. VII. S. 168.

***) Szukits. Wiener Med. Wochenschr. 1855. No. 33. S. 518.

†) Malgaigne. Traité d'anat. chirurg. Brux. 1838. p. 386. Kennedy. Dublin Journ. of med. science. 1838. Vol. XIV. p. 321. Froriep's Neue Notizen. 1839. Bd. IX. S. 236. Simpson l. c. p. 72. Lebert. Traité d'anat. path. T. I. p. 270. Pl. XL. fig. 15—16.

erinnert. Betrachtet man den Durchschnitt einer solchen rüsselförmigen Geschwulst, so hängt sie continuirlich mit der Wand des Collum uteri zusammen; eine Grenze zwischen beiden giebt es nicht. Dagegen rückt während der Entwickelung gleichsam die Stelle des Orificium uteri externum herab: man findet die innere (dem Orificium zugewendete) Fläche des Rüssels immer von einer Beschaffenheit, welche mit derjenigen der Schleimhaut der Cervix uteri eine gewisse Uebereinstimmung darbietet. Gewöhnlich ist diese Fläche auch mit den besonderen Charakteren der Schleimhautfläche des Cervicalkanals versehen (Fig. 218.): sie zeigt Andeutungen von Columnae rugarum, namentlich Vertiefungen, Krypten und Säcke*), welche ziemlich weite Mündungen haben, sich taschenförmig erweitern und der inneren Fläche das Aussehen einer hyperplastischen Tonsille geben (Bd. II. S. 612. Fig. 189). Zuweilen erstreckt sich diese Beschaffenheit über einen noch grösseren Theil des Auswuchses**). Führt man eine Sonde in die Taschen ein, so findet man tiefe, buchtige, nicht selten unter einander communicirende Säcke, einzelne mit schleimigem und epithelialem Inhalt gefüllt. Macht man Durchschnitte, so zeigen sich ausserdem manche geschlossene, cystenartige***) Säcke

Fig. 218.

Fig. 218. Tonsillenförmiger Polyp der vorderen Muttermundslippe von einer 43jährigen Frau, welche ausserdem eine Atresie der Abdominalenden beider Tuben in Folge adhäsiver Perimetritis, ein kleines Myom um den Isthmus der linken Tube, chronische proliferirende Endometritis und fibröse Oophoritis zeigte. Die Portio vaginalis sehr dick, die vordere und hintere Lippe rundlich geschwollen, indurirt, voller Ovula Nabothi, das Orif. ext. leicht trichterförmig erweitert, an der vorderen Lippe der etwa kirschengrosse Auswuchs, der mit einem mässig breiten Stiel aufsitzt und gegen das Ende etwas kolbig wird. Die hintere Fläche desselben zeigt die Mündungen grosser, bis zur Basis reichender Taschen, welche mit glasigem, leicht weisslichem Schleim gefüllt waren. Grosse, arterielle Gefässe und Züge von fibromuskulärem Gewebe treten von der Substanz der vorderen Lippe in die Basis ein. Präparat No. 47 vom Jahre 1862. Natürl. Grösse. Die Person hatte ausserdem chronische Endocarditis mitralis et aortica, Thrombose des linken Herzohrs, Erweiterung des rechten Herzens, Arteriosklerose, embolische Milzinfarkte und Erweichungsheerde im Corp. striatum, chronische interstitielle Nephritis und Amyloid an Milz und Nieren.

*) Cruveilhier. Atlas d'ar[illegible] Livr. XXXIX. Pl. 3. fig. 2 et 2'.

**) Virchow. Archiv. Bd. [illegible] Taf. II. Fig. 5–6.

***) E. Wagner. Archiv f[illegible] unde. 1856. S. 511, 514.

(Naboths-Eier). Die mikroskopische Untersuchung dieser eigenthümlichen Polypen, für welche Oldham*) früher den Namen der kanalisirten vorgeschlagen hat, ergiebt einen Ueberzug sowohl der freien Fläche, als der Taschen mit Pflasterepithel, ähnlich dem vaginalen; die Substanz besteht zum grösseren Theile aus dichtem Bindegewebe, welches an der Oberfläche in zahlreiche Papillen übergeht, und welches innen in wechselnder Menge Muskelfasern enthält.

Man wird daher nicht umhin können, als Ausgangsort dieser Geschwülste denjenigen Theil der Lippen anzusehen, welcher unmittelbar an das Orificium externum stösst und dessen Anschwellungen so oft mit partieller Inversion der Cervical-Schleimhaut (Ectropium) verbunden sind. Die verhältnissmässige Grösse der Drüsentaschen und Naboths-Eier legt zugleich den Gedanken nahe, dass die Vergrösserung dieser Gebilde ein nicht unerhebliches Moment für die Ausbildung der Hyperplasie abgiebt. v. Scanzoni**) hat gegen diese von mir aufgestellte Ansicht angeführt, dass in manchen Fällen von Hypertrophie der Vaginalportion die Wucherung der Follikel fehle; in einem Falle, wo die vordere Lippe nahe an 4 Zoll lang gewesen, habe das resecirte untere, etwa 2 Zoll lange Stück keine Zunahme der Schleimbälge an Zahl und Grösse gezeigt. Dieser Einwand trifft jedoch die Sache nicht. In der That giebt es zwei verschiedene Arten der Hyperplasie der Lippen, bei deren einer die Veränderung an den Drüsen in den Hintergrund tritt, indem eine mehr gleichmässige Vergrösserung aller Gewebe der Lippe erfolgt. Soweit meine eigenen Beobachtungen reichen, unterscheidet sich diese einfache, aber gleichmässige Hyperplasie der Lippen von der tonsillenförmigen dadurch, dass sie breiter aufsitzt und schon äusserlich mehr eine einfache Fortsetzung der Lippe bildet, während die tonsillenförmige meist eine schmalere Basis, zuweilen geradezu einen engen Stiel besitzt und das volle Bild eines Polypen darbietet. In dem ersten Falle der Art***), den ich zu untersuchen Gelegenheit hatte, war die gestielte, 6—7 Zoll lange und daumendicke Geschwulst bis vor die Genitalien hervor-

*) Oldham. Guy's Hosp. Rep. Vol. II.
**) F. W. von Scanzoni Die chronische Metritis. Wien. 1863. S. 46.
***) Schöller u. Virchow. Verhandl. der Berliner geburtsh. Gesellsch. 1851. Bd. IV. S. 11.

getreten und bot das Aussehen einer vergrösserten Clitoris dar. Diese gestielten, eigentlich polypösen Hyperplasien besitzen zugleich meist ein dickeres, kolbiges Ende, während die einfachen häufig ganz spitzig auslaufen.

Aber ich bin sehr zweifelhaft, ob diese beiden Arten der polypösen Hyperplasie von einander getrennt werden dürfen. Es scheint mir vielmehr, dass unmerkliche Uebergänge zwischen ihnen bestehen. Mir ist wenigstens noch kein echter Polyp der Portio vaginalis vorgekommen, der nicht an seiner inneren Fläche etwas Follikuläres gehabt hätte. Unsere Sammlung besitzt ein sehr schönes Präparat*), wo ein Auswuchs von 5 Cent. Länge von der vorderen Lippe abgetragen wurde. Die Schnittfläche hat 2 Cent. Durchmesser, ist sehr fest und zeigt grosse Gefässlumina. In einer Entfernung von 2 Cent. von der Schnittfläche spitzt sich der Auswuchs zu und schwillt dann von Neuem in ein dünneres, an seinem stärksten Theil 1,5 Cent. breites, mehr abgeplattetes Stück an, welches mehrere Seitenauswüchse besitzt. Alle diese Theile sind mit derbem Pflaster-Epithel überzogen, und scheinen ziemlich glatt, aber bei genauerer Betrachtung findet sich an der inneren Seite eine Reihe kleinerer Abschnitte, welche mit zahlreichen Gruben und Täschchen versehen sind und theils der Tonsillen-, theils der Schleimhautfläche des Uterushalses gleichen.

Diese Form bildet den Uebergang zu der gewöhnlichen Verlängerung (Elongatio) oder der allgemeinen Hyperplasie der Vaginalportion**), welche so oft unter dem Bilde des Prolapsus auftritt. Der zu Tage kommende Theil ist hier relativ schmal, wie er bei dem gewöhnlichen Prolapsus nicht vorkommt: Simpson***) vergleicht ihn passend mit einem Handschuhfinger oder einer Kuh-Zitze.

Diese bleibenden und zum Theil geradezu geschwulstartigen Hyperplasien scheinen aus Schwellungszuständen hervorzugehen, welche ursprünglich noch bedeutender Verkleinerung und Rückbildung fähig sind. Schon die blosse Ruhe in der Rückenlage

*) Präparat No. 150 vom Jahre 1860. Geschenk des Dr. Hofmeier.

**) C. Braun. Wiener Med. Wochenschr. 1859. No. 30. S. 482. Greenhalg. Lond. Obstetrical Transact. Vol. V. p. 199.

***) Xav. Bichat. Anatomie pathol. Paris. 1825. p. 249. Simpson l. c. Vol. I. p. 72.

während kürzerer Zeit bedingt eine starke Abnahme des Umfanges*). Es erklärt sich dies durch den, auch für die Operation bemerkenswerthen Umstand, dass selbst durch einen dünneren Stiel in der Regel stärkere Arterien eintreten, welche in der Geschwulst zahlreiche, zum Theil spiralförmige Windungen machen und einer bedeutenden Schwellung zugänglich sind. Daher tritt auch häufig mit einer Schwangerschaft, wie schon Kennedy bemerkte, eine bedeutende Vergrösserung der Hyperplasie ein. Wenn auch zugestanden werden kann, dass die Entbindung ein wichtiges ätiologisches Moment**) abgiebt, so ist es doch fraglich, ob gerade Einrisse des Mutterhalses***) bei der Geburt für die polypenartige Entwickelung der Hyperplasie bestimmend sind. Mir scheint dies nicht ganz richtig zu sein, obwohl ich den grossen und auch für die Hyperplasie des prolabirten Uterus so bedeutenden Einfluss des Puerperiums, einschliesslich des Abortus†), vollkommen anerkenne. Der von Wagner††) berichtete Fall, wo sich während der Geburt selbst eine wallnussgrosse, sehr blutreiche Geschwulst spontan getrennt hatte, die schon gegen das Ende der Schwangerschaft bemerkt worden war, beweist in Beziehung auf Aetiologie nichts. Szukits†††) beschreibt ja einen Fall, wo bei einer Puerpera eine nussgrosse, dunkelrothe Geschwulst vor den Genitalien lag, die sich als eine polypenförmige Verlängerung der vorderen Lippe (3½" lang) auswies; dieselbe war 3 Wochen vor der Geburt zuerst hervorgetreten. Binnen 6 Wochen bildete sich die ganze Anschwellung bei expektativem Verhalten freiwillig zurück. Bei solchen Erfahrungen darf man dem Puerperium um so weniger eine entscheidende Bedeutung beilegen, als Vergrösserungen der Vaginalportion auch bei Jungfrauen vorkommen*†).

Betrachten wir nunmehr diejenigen Geschwülste des weiblichen Sexual-Apparates, in welchen die Muskulatur einen ganz erheblichen Antheil und der Masse nach wenigstens im Anfang

*) Herpin. Gaz. méd. de Paris. 1856. No. 2. p. 18.
**) G. Scholz. Klinische Studien über die Wirkung der Stahlbäder in der Gynäkologie. Berlin. 1862. S. 53.
***) Kiwisch. Klinische Vorträge über spec. Path. u. Ther. der Krankh. des weibl. Geschlechts. Prag. 1851. Abth. I. S. 137.
†) A. Latzel. De uteri hypertrophia. Diss. inaug. Gryph. 1858. p. 23.
††) E. Wagner a. a. O. S. 514.
†††) Szukits. Wiener Med. Wochenschr. 1855. No. 33. S. 517.
*†) Klob. Pathol. Anat. der weibl. Sexualorgane. Wien. 1864. S. 128.

die am meisten charakteristische Substanz derselben darstellt. Ihr gewöhnlichster Sitz ist der Theil des Uterus, der an Muskulatur am reichsten ist, nehmlich das eigentliche Corpus uteri, während das Collum, welches weniger Muskulatur besitzt, auch sehr viel seltener davon eingenommen wird; nächstdem folgen die anderen Theile des Apparates, welche Muskulatur haben. Letztere findet sich ausserdem noch an der Vagina; sie findet sich in einzelnen Zügen in den Ligamenten des Uterus, sowohl im Ligamentum latum, als in den Alae vespertilionum*). Sie findet sich, wenn auch in geringerer Verbreitung, im Ovarium**), hier meistens die Gefässe äusserlich begleitend. Von allen diesen Theilen kann unter Umständen die Bildung solcher Geschwülste ausgehen, und es giebt daher am häufigsten Myome des eigentlichen Uterus, seltener des Collum, sehr selten der Vagina, häufiger der Ligamente und noch häufiger des Ovariums. Alle diese anderen Formen sind jedoch von geringerer Bedeutung, weil sie meistens auch nicht entfernt die umfangreiche Entwickelung erreichen, welche die Geschwülste des eigentlichen Uterus erfahren. Halten wir uns daher zunächst an diese.

Die Lehre von den Uterusmyomen hat sich trotz der Häufigkeit dieser Geschwülste und, obwohl fast alle möglichen Formen derselben seit langer Zeit bekannt sind, überaus langsam und eigentlich erst in unserem Jahrhundert zu einer zusammenhängenden Auffassung gestaltet. Wahrscheinlich bezieht sich auf Geschwülste dieser Art die alte Bezeichnung des Scleroma***), welche jedoch nie allgemeine Anerkennung gefunden hat; im Gegentheil sind daneben alle möglichen anderen Bezeichnungen, namentlich die des Scirrhus, des Sarcoma und Osteosarcoma, des Steatoma und des Tuberkels gebraucht worden†), jedoch so wenig bewusst, dass dieselben Autoren zuweilen verschiedene Namen für verschiedene Fälle derselben Geschwulstart in Anwendung zogen. Je nach dem Grade der Härte und Festigkeit erhob man die ein-

*) Virchow. Cellularpathologie. 3. Aufl. S. 112.

**) Aeby. Reichert's und du Bois' Archiv. 1861. S. 635. Taf. XIV. *B.* Grohe. Mein Archiv. 1863. Bd. XXVI. S. 278.

***) Galenus. Defin. med. Scleroma uteri est tumor subdurus in aliqua uteri parte exortus, qui plerumque ex diuturnis inflammationibus nascitur.

†) H. P. Krull. Diss. med. inaug. de natura et causis tumorum fibrosorum uteri. Groening. 1836. p. 2. Walte- fibröse Körper der Gebärmutter. Dorpat. 1842. S. 15.

zelnen Stadien derselben Geschwulstart zu ganz verschiedenen Species und Genera. Dazu kam, dass auch die polypösen Formen von den nicht polypösen abgezweigt wurden, was freilich praktisch richtig erscheinen mochte, jedoch wissenschaftlich zu grossen Irrthümern führte. Ueberdies stellte sich selbst für die polypösen Formen der Sprachgebrauch sehr langsam fest. Man sprach von Molen, Fungen, Excrescenzen*), und erst seit Ruysch**) wurde der Name der Polypen, der bis dahin eigentlich nur für die Nasenpolypen gebräuchlich gewesen war, auch auf die analogen Auswüchse des Uterus angewandt. Allein man behandelte nunmehr die Polypen für sich, indem man sie nach ihrem Bau in verschiedene Unterabtheilungen brachte und darnach in harte und weiche, schwammige, blätterige und röhrige, fleischige oder sarkomatöse, schleimige, sehnige u. s. f. eintheilte. Baillie***) hob zuerst hervor, dass eine gewisse Art von Polypen des Uterus mit den „harten Knoten" vollständig übereinstimme, jedoch erst Bayle†) sprach ganz bestimmt aus, dass die fibrösen Körper in der Form von Polypen vorkommen. Der Name der Polypen hat seitdem, freilich mit mancherlei Unterbrechungen, allmählich aufgehört, eine generische Bezeichnung zu sein; er drückt nur noch die äussere Erscheinungsform, nicht mehr das Wesen des Uebels aus. Da aber Bayle zugleich die verschiedenen Stadien der fibrösen Körper in einen genetischen Zusammenhang brachte, so ist ihm das Verdienst zuzuschreiben, zuerst die Einheit des krankhaften Vorganges klargelegt zu haben.

Wie an anderen Muskelhäuten, so unterscheidet man seit Bayle auch am Uterus dreierlei Formen je nach dem Sitz der Geschwülste. Zuerst solche, welche gegen die Höhle des Uterus hervorwachsen, und welche die sogenannten fibrösen, oder, wie man genauer sagen sollte, myomatösen Polypen des Uterus bilden. Zweitens diejenigen, wo die Geschwulst gegen das Peritonäum hervorwächst und ähnliche polypöse Entwickelungen gegen die Bauchhöhle hin bildet. Drittens diejenigen, welche

---

*) Carol. Guil. Mayer. De polypis uteri. Diss inaug. Berol. 1821. p. 8—14.

**) Ruysch. Observ. anat. 6.

***) Baillie. Anatomie des krankhaften Baues. Berlin. 1794. S. 217.

†) Bayle. Journ. de méd. chir. pharm. An XI. T. V. p. 66. Dict. des sciences médicales. Paris. 1813. T. VII. p. 72.

in der Wand selbst eingeschlossen bleiben, und die man gewöhnlich unter dem nicht sehr zweckmässig gewählten, aber doch recipirten Namen der interstitiellen bezeichnet hat. Interstitiell soll hier nicht heissen, dass das interstitielle Gewebe der Ausgang ist, sondern dass sie zwischen der Schleimhaut und der Serosa mitten drinnen liegen, in der eigentlichen Wand sich befinden. Simpson*) nennt sie intramural. Sie entsprechen den von mir (S. 116) als intraparietale, intramusculäre oder autochthone bezeichneten Formen, während die Polypen der inneren und äusseren Oberfläche, die submucösen und subserösen, zusammen die extramusculären Formen darstellen.

Es kommt jedoch nicht selten vor, dass die drei Formen neben einander bestehen**), oder dass wenigstens zwei von ihnen an demselben Uterus zugleich vorhanden sind (Fig. 219); allein

Fig. 219.

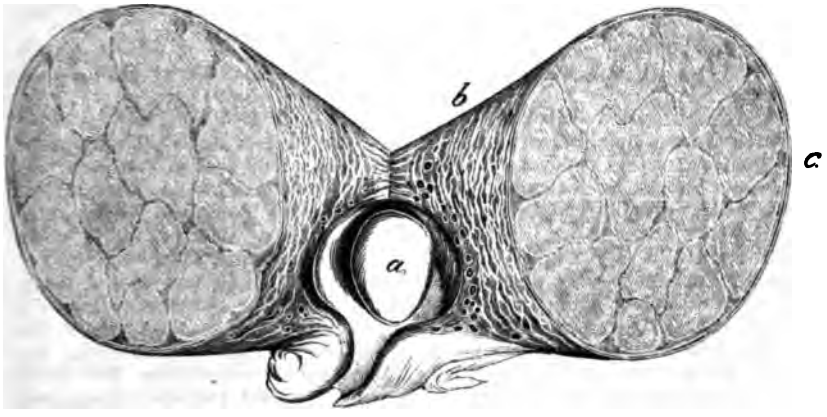

Fig. 219. Auseinandergeklappter Durchschnitt eines myomatösen Uterus. Man sieht bei *a* ein polypöses Myom, welches in die stark dilatirte Höhle des Uterus hineinhängt und welches von der hinteren Wand ausgeht; nach rechts hin die Ansatzstelle. In der stark hyperplastischen und mit grossen Gefässen durchzogenen Wand *b* des Uterus, nach oben und vorn, sitzt ein grosses intraparietales (interstitielles) Myom *c*, an welchem man die filzig-knotige Zusammensetzung deutlich erkennen kann. Präparat No. 35 vom Jahre 1859. Ausser den erwähnten giebt es noch mehrere, in der Zeichnung nicht sichtbare Myome an dem Uterus, einige subserös gelegen. Der grosse Tumor misst 19 Cent. in der grössten Höhe, 14 in der grössten Breite.

*) Simpson. Obstetric memoirs. Vol. I. p. 117.

**) Titelkupfer Fig. 2 u. 5.

je mehr ausgesprochen der intraparietale Charakter ist, um so mehr findet man gewöhnlich eine einfache Bildung, eine Solitärgeschwulst, während bei den anderen Formen sehr häufig multiple Eruptionen vorkommen und in manchen Fällen eine grosse Zahl solcher Geschwülste an allen Theilen des Uterus hervorwächst*). Zuweilen sind 6, 12, 20 Myome gleichzeitig an einem Uterus vorhanden; Kiwisch und Cruveilhier**) zählten deren bis 40. Diese Multiplicität ist analog der Multiplicität der Fibrome (Bd. I. S. 351) und Lipome (Bd. I. S. 389); es ist immer dasselbe Muttergewebe, welches sie hervorbringt, und die Multiplicität bedeutet nur, dass der pathologische Reiz, welcher die Geschwulstbildung inducirt, verschiedene Theile des Organs betrifft.

Was die Bedingungen angeht, so weiss man darüber wenig. In der Mehrzahl der Fälle entwickeln sich die Geschwülste in der zweiten Hälfte des Lebens; sie finden sich niemals vor der Pubertät und selten bei jungfräulichen Individuen in der früheren Zeit des Lebens***), aber allerdings ausserordentlich häufig†) bei

*) Titelkupfer Fig. 4.

**) Kiwisch a. a. O. S. 419. Cruveilhier. Traité d'anat. path. géner. T. III. p. 656.

***) Bayle (Dict. des sc. méd. T. VII. p. 72—73) giebt an, dass er keine fibrösen Körper bei Frauen gesehen habe, die jünger als 30 Jahre waren; die Mehrzahl waren mehr als 50 Jahre alt. Unter 100 Frauen von mehr als 35 Jahren rechnet er wenigstens 20, bei denen diese Geschwülste vorkommen. Joh. Fr. Meckel (Handb. der pathol. Anat. II. 2. S. 251) fand sie nie unter dem 50sten Lebensjahre. Rokitansky (Lehrb. der pathol. Anat. Wien. 1865. Bd. III. S. 484) sagt, dass sie kaum vor dem 30sten Jahre vorkommen, dass sie auch noch über dem 30sten Jahre selten sind, und dass sie erst mit dem 40 Jahre häufiger werden. Die procentische Schätzung Bayle's hält er eher für zu niedrig. Cruveilhier (Traité d'anat. path. génér. T. III. p. 665) fand einmal bei einem 26jährigen Mädchen eine Vergrösserung des Uterus durch eine solche Geschwulst, die bis zum Nabel reichte. Nur Aran (Leçons clin. sur les maladies de l'utérus p. 862) weicht von der allgemeinen Ansicht ab, indem nach seiner Meinung die Fibroide im Durchschnitt schon früh, vielleicht schon vor dem 20.—30. Jahre entstehen. Er beruft sich jedoch nur auf krankhafte Erscheinungen, welche die Anamnese lieferte; die pathologisch-anatomische Beobachtung widerlegt diese Auffassung.

†) Schon Bayle (Journ. de méd. T. V. p. 68) betonte den überwiegenden Einfluss des Cölibats auf die Entwickelung der fibrösen Körper. Dupuytren (a. a. O. S. 193) hat diesen Satz auf Grund statistischer Zusammenstellungen scheinbar mit Recht bestritten, indem er nachwies, dass unter 58 Fällen 54 verheirathete oder wenigstens nicht mehr jungfräuliche Personen befindlich waren, dass ferner unter 51 Frauen nur 9 waren, welche nie geboren hatten. Unzweifelhaft folgt aus dieser Zusammenstellung, was Bayle leugnet, dass mehr Fälle von Myom bei Personen vorkommen, welche den Beischlaf geübt und Kinder gehabt haben, aber um statistisch zu beweisen, dass alte Jungfern mehr zu Myom disponiren, als Personen, die geboren haben, müsste eine Zusammenstellung gegeben werden, welche das

jungfräulichen Individuen in den späteren Jahren. Wenn man daher in einem gewissen Sinne sagen kann, dass die Gravidität wie eine Ableitung für solche Zustände erscheint, so darf man doch nicht annehmen, dass jede Gravidität einen günstigen Einfluss hat. Dupuytren*) zählt unter 51 myomatösen Frauen 39 verheirathete, von denen die meisten mehr als 3, viele mehr als 5, und mehrere 7, 8 oder 10 Kinder gehabt hatten. Auch ist es vielfach constatirt, dass die Schwangerschaft das Wachsthum vorhandener Myome in hohem Maasse beschleunigt**). Wenn man nun auch nicht einfach behaupten darf, dass dieselben Ursachen, welche eine bestehende Geschwulst zu stärkerem Wachsthum anregen, ihre erste Bildung bedingen, so wird man doch nicht umhin können, eine gewisse Analogie der Reize zuzugestehen. Für die Myome hat dieser Gesichtspunkt um so grössere Bedeutung, als bei grossen intraparietalen Knoten der ganze übrige Uteruskörper sehr häufig eine Zunahme erfährt, welche in ihrer Erscheinung und Entwickelung mit der Vergrösserung des schwangeren Uterus ganz und gar übereinstimmt. In solchen Fällen allgemeiner Hyperplasie des Uterus stellen sich die Myom-Knoten nur als noch weiter ausgebildete Partial-Hyperplasien dar; derselbe Vorgang, welcher das Gesammtgewebe des Organs trifft, steigert sich an einzelnen Stellen desselben zu ganz besonderer Höhe.

Der irritative Charakter der Myombildung, der ganz unzweifelhaft vorhanden ist, kann jedoch unmöglich auf einen physiologischen Reizzustand, wie ihn die Schwangerschaft setzt, zurück-

---

Verhältniss einerseits der bei alten Jungfern vorkommenden Myomfälle zu der absoluten Zahl der alten Jungfern, andererseits der bei Frauen, die nicht geboren haben, vorkommenden zu der absoluten Zahl der Frauen, welche geboren haben, feststellt. Erst die Vergleichung dieser beiden Verhältnisszahlen würde eine genügende Grundlage für ein sicheres Urtheil gestatten. Aber wir sind fern davon, eine solche Genauigkeit der Geschwulststatistik erreicht zu haben, und ich kann daher nur nach dem allgemeinen Eindruck meiner Erfahrungen erklären, dass ich die Leichen weniger alter Jungfern untersucht habe, bei denen sich nicht Myome gefunden hätten, während bei vielen Frauen, die geboren hatten, auch im Greisenalter der Uterus frei geblieben war. Auch Joh. Fr. Meckel (Handb. der path. Anat. II. 2. S. 252) spricht sich für die Prädisposition der alten Jungfern aus; Cruveilhier (Traité d'anat. path. génér. T. III. p. 665) ist wenigstens geneigt, die Unfruchtbarkeit als Ursache grösserer Häufigkeit anzuerkennen.

*) Dupuytren a. a. O. S. 193.

**) Rokitansky. Handb. der path. Anat. Wien. 1842. Bd. II. S. 548. Kiwisch a. a. O. S. 423.

geführt werden. Vielmehr werden wir zur Erklärung des Vorganges immer ein krankhaftes Moment heranziehen müssen, und dieses kann entweder auf eine ungewöhnliche Höhe des örtlichen Reizes, oder auf einen Schwächezustand der betroffenen Stelle (Bd. I. S. 64) bezogen werden. In die erstere Kategorie gehören die Fälle, wo bei einer partiellen Reizung der Schleimhaut ein Theil des anstossenden Uterusparenchyms mitergriffen wird, wie man so oft unter und neben Mollusken der Schleimhaut Myome entstehen sieht (Bd. I. S. 241. Fig. 38). In die zweite, wahrscheinlich viel grössere Kategorie zähle ich die Fälle, wo die Geschwulstbildung in einem Uterus stattfindet, dessen Wand irgend eine Mangelhaftigkeit der Einrichtung besitzt. Diese Mangelhaftigkeit mag eine ursprüngliche sein, wie sie durch chlorotische Zustände schon vor der Pubertät*) angelegt wird. Sie mag durch Abortus oder Puerperium erworben sein, indem der Uterus an einzelnen Theilen sich nicht vollständig und regelmässig zurückbildet. Sie mag durch Mangel an Gebrauch (S. 124) hervorgebracht sein, indem jede Menstruation einen gewissen Wachsthumreiz setzt**) und die krankhafte Menstruation, welche so oft bei sterilen oder nicht zur Conception gelangenden Frauen besteht, diesen Reiz in noch höherem Maasse mit sich bringt. Sie mag durch die Betheiligung des Uterus an krankhaften Vorgängen der Nachbarorgane erzeugt werden, was durch die häufige Coincidenz von Myomen des Uterus mit Geschwülsten der Eierstöcke, besonders Kystomen, mit Krebs des Collum u. s. f. angezeigt wird. Sie mag endlich aus Lageveränderungen des Organs hervorgehen, wofür insbesondere die so häufige Bildung von Myomen in prolabirten Gebärmüttern***) spricht.

Wenn es auch unmöglich ist, in jedem einzelnen Falle ein bestimmtes Moment dieser Art festzustellen und namentlich für jeden einzelnen Knoten nachzuweisen, wodurch seine Entstehung bedingt ist, so wird man doch daran festhalten müssen, dass jedesmal irritative Zustände als Grund angenommen werden müssen. Unsere Unsicherheit erklärt sich hinreichend daraus, dass die klinische Untersuchung fast ausnahmslos ungeeignet ist,

*) Virchow. Cellularpathologie. 3. Aufl. S. 211.
**) Virchow. Verhandl. der Berliner geburtshülfl. Gesellsch Bd. III. S. 173. Gesammelte Abhandl. S. 749.
***) Präparate No. 168 u. 366 vom Jahre 1858, No. 44 vom Jahre 1861.

die Zeit der ersten Bildung der Myome festzustellen; erst, wenn die Geschwülste eine gewisse Grösse erreicht haben, werden sie der Erkenntniss des Arztes an der lebenden Frau zugänglich, und nur die pathologische Anatomie ist in der Lage, die kleinsten Anfänge der Knoten wirklich aufzufinden.

Aber selbst die pathologisch-anatomische Untersuchung hat lange Zeit keine brauchbaren Anhaltspunkte gewährt, weil man sich zu sehr an die grösseren Geschwülste hielt und die kleinen Anfänge unberücksichtigt liess. So erklärt es sich, dass selbst Bayle und seine Nachfolger ganz besonderen Werth darauf legten, dass eine wirkliche Continuität zwischen den Myomen und der Uterussubstanz nicht bestehe, dass vielmehr die fibrösen Körper nur eingeschachtelt (enchatonnés) in der Uterussubstanz seien*). Immer wieder wurde der Gedanke der Entwickelung des Myoms aus der Uterussubstanz heraus zurückgewiesen. Eine wesentliche Aenderung der Auffassung wurde erst durch die histologischen Untersuchungen herbeigeführt.

Vogel**) war der erste, der durch mikroskopische Untersuchung den Nachweis führte, dass die Zusammensetzung der Uterusfibroide dieselbe sei, wie die der Uteruswand, dass insbesondere Muskelfasern in grosser Menge darin enthalten seien. Seine Untersuchungen sind nachher durch zahlreiche Beobachter***) bestätigt worden, aber sie hatten zunächst keine wesentliche Aenderung der Auffassung zum Gefolge, weil man die jungen Muskelzellen aus einem neben den alten Elementen abgelagerten Cytoblastem entstehen liess und auf die Continuität der Theile kein Gewicht legte. Simpson†) trug kein Bedenken, die Fibroide für locale Hypertrophien zu erklären, aber meines Wissens hat vor mir††) kein Beobachter den Versuch gemacht,

---

*) Bayle. Journ. de méd. T. V. p. 66 Dict. des sc. méd. T. VII. p. 72. Cruveilhier. Traité d'anat. path. génér. T. III. p. 654, 669.

**) Jul. Vogel. Icones histol. path. Lips. 1843. Taf. IV. fig. 5, 6 *B*, 7—8. Tab. XXIII. fig. 10-11.

***) Schröder van der Kolk. Anteekeningen van het verhand. van het Prov. Utrecht. Genootschap. 1847. Junij. Bristowe. Transact. of the Path. Soc. Lond. 1853. Vol. IV. p. 218. fig. 5—7. Handfield Jones. Brit. and foreign med. chir. Review. 1854. Oct. p. 330. Heschl. Compendium der allg. u. spec. pathol. Anatomie. Wien. 1855. S. 459. Lebert. Traité d'anat. path. Paris. 1857. T. I. p. 151, 175. Pl. XXIV. fig. 1—6. R. Maier. Berichte der naturf. Ges. zu Freiburg i. Br. 1857. No. 21. Taf. VI. Fig. 2—3.

†) Simpson. Obstetric memoirs. Edinb. 1855. Vol. I. p. 115.

††) Virchow. Wiener med. Wochenschr. 1856. No. 7.

alle Varietäten des Fibroids auf bestimmte Zustände des Uterusparenchyms zurückzuführen. Ueberdies ist die Hauptfrage, die des organischen Zusammenhanges der Geschwulsttheile mit den Faserzügen des Organs selbst, welche auch ohne mikroskopische Untersuchung sehr wohl zu lösen ist, auffallend vernachlässigt worden.

Bei Intraparietal-Geschwülsten ist dieser Zusammenhang oft überaus deutlich. Selbst ganz grosse Knoten hängen zuweilen in ausgedehnter Weise mit der Uterussubstanz zusammen. Unsere Sammlung besitzt ein Präparat*), wo ein mannskopfgrosses Myom der hinteren Wand mit seiner einen Seite ganz und gar in einer so innigen Verbindung mit der Wand des Organs steht, dass eine eigentliche Grenze gar nicht zu bezeichnen ist. Je weicher und muskelreicher die Geschwulst ist, um so deutlicher ist dieses Verhältniss der Connexität; je härter und fibröser sie wird, um so mehr schwindet der Zusammenhang. Extramuskuläre Myome erscheinen daher meist als blosse Nebenknoten der Muskelwand, wenngleich in jüngeren Stadien auch bei ihnen die Verbindung leicht erkenntlich ist und erst mit ihrer zunehmenden Dislocation die ursprünglichen Faserzüge durch Atrophie schwinden.

Die Wand des Uterus besteht in ihrem mittleren Theile aus zahlreichen Zügen von glattzelliger Muskulatur, welche sich vielfach verfilzen und durchflechten, und deren Zwischenräume von interstitiellem, gefässhaltigem Bindegewebe eingenommen werden. Innerhalb der einzelnen Züge oder Balken findet sich ebenfalls noch eine spärliche Bindesubstanz mit wenig Gefässen. Kommt es nun zur Entwickelung einer Geschwulst, so sieht man einzelne solcher Züge nicht mehr gleichmässig fortgehen, sondern an gewissen Stellen anschwellen. Wenn man ein solches Bündel isolirt, so zeigt es in seinem Verlauf eine Anschwellung, wie ein Nerv bei einem Neurom. Mit der zunehmenden Zahl der Muskelfasern wölbt sich allmählich die Stelle als knotige Anschwellung hervor, die jedoch noch immer mit dem übrigen Gewebe zusammenhängt und sich nach zwei Seiten hin in das Wandgewebe verfolgen lässt. Je stärker das Wachsthum wird, um so mehr verschiebt sich die Geschwulst in dem Gewebe; dabei geschieht es leicht, dass, wenn die Geschwulst der einen oder anderen Oberfläche des Organs

*) Präparat No. 270 vom Jahre 1863.

näher liegt, sie in Form eines Knotens gegen die Schleimhaut oder das Peritonäum hervortritt und sich endlich als Polyp hervorstülpt. Auch dieser hat anfangs noch seine Verbindungen mit der Muskelwand; selbst wenn er schon gestielt hervorhängt, geht die Schleimhaut oder die Serosa über den muskulösen Stiel hinweg, durch welchen er aus der Muskelwand seine Gefässe empfängt. Später erst, wenn die Geschwulst sich immer weiter herausstülpt, kann es sein, dass endlich die Muskulatur in dem Stiel atrophirt und dass dann die Geschwulst als eine wirklich vollständig isolirte neben der Muskelwand des Uterus liegt und mit ihr nur durch eine Schicht von lockerem Bindegewebe im Zusammenhang steht. Auch in dieser Beziehung haben die Myome die grösste Aehnlichkeit mit den submucösen und subserösen Lipomen (Bd. I. S. 382). — Die intraparietalen Formen erhalten begreiflicherweise ihre Verbindung leichter. Jedoch kommt es auch hier, zuweilen schon bei sehr kleinen Knoten, vor, dass sie sich mehr und mehr isoliren, indem die Verbindungsbalken atrophiren. Meist hängt dies mit der zunehmenden Induration der Myome zusammen. Je härter und fester sie sind, um so loser liegen sie in der Wand; zuweilen sind sie von so lockerem Bindegewebe eingehüllt, dass man sie mit der grössten Leichtigkeit auslösen (enucleiren) kann.

Ganz ähnlich, wie mit den Muskelfasern, verhält es sich auch mit den Gefässen. Ursprünglich besitzen die Uterusmyome Arterien, Venen und Capillaren, ja nach Dupuytren*) auch Lymphgefässe in reichlicher Anzahl. Bleiben die Verbindungen mit der Nachbarschaft erhalten, so bleiben es auch die Gefässe, und man findet daher in weicheren Intraparietal-Myomen dieselben in zuweilen sehr kräftiger Entwickelung. Je mehr die Verbindungen mit der Nachbarschaft sich jedoch lösen, um so spärlicher werden auch die Gefässe, bis sie sich zuletzt auf ein Minimum reduciren**). Auch hier sind es wieder die Fibromyome, in welche selbst bei sorgfältiger Injektion kaum eine Spur von Injektionsmasse eindringt. So erklären sich die grossen Verschiedenheiten in den Ergebnissen der verschiedenen Untersucher, auf welche ich früher

*) Dupuytren a. a. O. S. 190.
**) Bayle. Journ. d- n. 65. Dict. des sc. méd. T. VII. p. 71.
Joh. Fr. Meckel. Ha st. II. 2. S. 243.

(S. 111) hingewiesen habe, und welche schon lange bei der Frage von der Vaskularisation der Polypen*) in gleicher Weise hervorgetreten sind. Levret, Pallas u. A. wollten in den Uteruspolypen Arterien beobachtet haben, während Andere sie gänzlich leugneten. Für das operative Verfahren ist diese Frage begreiflich von nicht geringer Bedeutung, da ein continuirliches Myom in seinem Stiel starke Gefässe haben kann, die bei der Operation eine grosse Blutung liefern, während ein discontinuirliches fast ohne alle Blutung entfernt werden kann.

Was die Nerven betrifft, so ist darüber wenig Genaues bekannt. Schon Astruc**) hat angegeben, im Parenchym von Polypen Nerven gefunden zu haben. Dupuytren***) schloss auf die Anwesenheit organischer Nerven aus der Schmerzhaftigkeit, welche sich in entzündeten Polypen entwickelt. Bidder†) fand jedoch gerade in einem grossen Fibroid einmal eine doppelt contourirte Nervenfaser von 0,015 Mm. Dicke.

Im Allgemeinen kann man also festhalten, dass die Myome ursprünglich jedesmal Auswüchse und Anschwellungen der Muskelfaserzüge des Uterus darstellen, wobei Gefässe und Bindegewebe mitbetheiligt sind. Je nach der Grösse der Betheiligung dieser einzelnen Theile wird die Gesammtgeschwulst bald mehr muskulös, bald mehr fibrös, bald mehr vasculär sein; insbesondere werden schon von Anfang an gewisse Formen weicher, andere härter erscheinen. Später ändert sich die Sache, indem auch die weicheren Formen induriren können: ein Vorgang, der, wie bei den Strumen (S. 18), als eine Art von chronischer Entzündung zu betrachten ist, gewissermaassen eine Metritis myomatosa. Unter dieser Induration schwinden die Muskelfasern, die Gefässe veröden, und es entsteht ein zuweilen fast rein fibröser und fast gänzlich gefässloser Knoten von äusserster Härte und ganz knorpelartigem Ansehen.

Es liegt daher auf der Hand, wie wichtig es ist, die primären und secundären Zustände der Myome von einander zu scheiden. Nur auf diese Weise ist es möglich, die Widersprüche

*) Vgl. die Literatur bei C. Mayer, De polypis uteri p. 15.
**) Astruc. Abhandlung von den Frauenzimmerkrankheiten, deutsch von Otto. Dresden. 1776. Bd. III. S. 240.
***) Dupuytren a. a. O. S. 190.
†) Walter. Ueber fibröse Körper. S. 38.

der Beobachter zu lösen und ein nach allen Seiten richtiges genetisches Bild zu gewinnen. Dieses Bild wird jedoch erst dann ganz vollständig, wenn man zugleich die Eigenthümlichkeiten der Myome je nach den drei verschiedenen Sitzen ins Auge fasst. Bevor wir zu dieser Besprechung übergehen, mache ich nur darauf aufmerksam, dass im Allgemeinen die folgenden Bemerkungen sich vorwiegend auf die Myome des eigentlichen Uteruskörpers beziehen, da die Cervikal-Myome ziemlich selten sind, entsprechend der schwächeren Muskulatur und der mehr fibrösen Beschaffenheit der Cervikalwand. Nach einer Zusammenstellung von Thomas Lee*) gehörten von 74 Fällen von Uterusfibroid nur 4 dem Collum an, während 22 in der hinteren oder vorderen Wand, 18 äusserlich, 6 innerlich am Fundus sassen und 19 die Höhle ausgedehnt hatten.

Wir besprechen zuerst die subserösen Formen, die man auch als äussere oder peritonäale Polypen bezeichnen kann. Sie beginnen in den peripherischen Schichten der Muskelwand als kleine Knötchen, bedingen anfangs eine seichte Anschwellung der Oberfläche, und erst bei weiterem Wachsthum treten sie scheinbar in das subseröse Gewebe, indem sie nunmehr eine rundliche Hervorragung der Oberfläche erzeugen**). Allmählich werden sie ganz aus der Muskelwand hervorgedrängt, und indem sie die Serosa vor sich her schieben, bilden sie einen Stiel***). Dieser letztere besteht zu äusserst aus der Serosa selbst, innen in der ersten Periode aus einer Fortsetzung der Muskelwand. Ist diese Fortsetzung breiter, so kann die Verbindung mit der Matrix längere Zeit fortbestehen und das Wachsthum der Geschwulst pflegt dann längere Zeit fortzugehen†). Sie erreicht die Grösse einer Wallnuss, einer Faust, eines Kindskopfes††) und noch darüber. In anderen Fällen dagegen atrophirt in dem Stiel das Muskelgewebe, die Gefässe werden immer spärlicher, und es bleibt zuletzt nur noch ein loses, subseröses Bindegewebe. Eine solche Verödung kann in sehr verschiedenen Zeitepochen eintreten. Zuweilen geschieht sie schon sehr frühzeitig z. B. an erbsengrossen Knötchen†††);

*) Th. Safford Lee. Geschwülste der Gebärmutter. S. 8.
**) Titelkupfer Fig. 2*a'*, Fig. 5.
***) Titelkupfer Fig. 2*a*.
†) Titelkupfer Fig. 6.
††) Dupuytren a. a. O. S. 214.
†††) Titelkupfer Fig. 2*a*.

anderemal erfolgt sie erst sehr spät z. B. an faustgrossen Geschwülsten. Es hängt dies wahrscheinlich von der mehr oder weniger oberflächlichen Lage der Muskelschichten ab, aus denen die ursprüngliche Bildung der Geschwulst erfolgt. Denn zuweilen entstehen die später subserösen Myome aus einer tieferen Muskellage, und es kann vorkommen, dass selbst zu einer Zeit, wo sie schon beträchtlich über die Oberfläche hervorragen, sie noch von einer mit der Wand continuirlich zusammenhängenden, nicht zur Geschwulst selbst gehörigen Schicht von Muskelgewebe überzogen sind.

Der Mehrzahl nach sitzen die äusseren Polypen am Fundus uteri, doch können sie auch tiefer herab bis in die Nähe des Collum*) vorkommen. Im letzteren Falle sind sie häufiger an der hinteren Wand. Gelegentlich kommen jedoch auch an den Seitentheilen des Uterus äussere Myome vor, die sich allmählich ausstülpen. Diese gelangen jedoch nicht auf die freie Fläche des Uterus, da die Seitentheile von den breiten Mutterbändern überzogen werden. Sie schieben sich daher in diese Ligamente hinein, und man findet sie neben dem Uterus mitten in den Ligamenten**), gleichsam als wären sie darin entstanden. Diese intraligamentösen Uterusmyome sind jedoch von den primären Myomen der Ligamente wohl zu unterscheiden.

Sehr selten sind die äusseren Myome des Uterus solitär***), meist finden sich mehrere oder geradezu viele†); mindestens bestehen fast immer gleichzeitig intraparietale oder innere Myome††). Sie können daher als besonders günstige Beispiele für die Multiplicität dieser Geschwulstform dienen.

Der Mehrzahl nach gehören sie zu den harten Formen. Diese haben wiederum eine grosse Neigung zur Verkalkung, was wahrscheinlich mit der Verödung der Gefässe und dem Aufhören der Ernährung zusammenhängt. Mehrere Autoren†††) berichten auch

---

*) Titelkupfer Fig. 2 *a'*, Fig. 4. Vgl. Hooper l. c. Pl. IV. fig. 1.

**) Titelkupfer Fig. 1. Vgl. Rokitansky, Lehrb. der path. Anatomie. Wien. 1861. Bd. III. S. 480. Klob a. a. O. S. 153.

***) Titelkupfer Fig. 6.

†) Titelkupfer Fig. 4.

††) Titelkupfer Fig. 2, 5. Vgl. Hooper l. c. Pl. VI. Gluge. Atlas der path. Anatomie. Lief. VIII. Taf. IV. Fig. 1.

†††) Rokitansky. Handb. der path. Anat. Wien. 1842. Bd. III. S. 543. Simpson. Obstetric memoirs. Vol. I. p. 117. Houel. Manual d'anat. path. Paris. 1857. p. 599.

von einer endlichen Ablösung des Stieles, so dass die Geschwülste frei in die Bauchhöhle fielen, wie wir es von den Lipomen wissen (Bd. I. S. 384). Ich selbst habe einen solchen Fall niemals gesehen und vergebens habe ich bei irgend einem Schriftsteller einen sicheren Beweis für das Vorkommen ganz freier Myome in der Bauchhöhle gesucht, so dass es mir fraglich ist, ob hier nicht eine Verwechselung mit freien Lipomen vorgekommen ist.

Grössere Geschwülste der Art geben oft Veranlassung zu unangenehmen Zufällen, welche durch die Rollung, Zerrung und Reibung, sowie durch den Druck auf die Nachbartheile erzeugt werden. Nicht ganz selten entstehen dadurch entzündliche Zufälle, welche zunächst das Bauchfell treffen und Verwachsungen mit dem Netz, dem Dick- und Dünndarm u. s. w. bedingen. Dadurch entstehen neue Ernährungswege, indem sich durch die Synechien hindurch Anastomosen mit den Gefässen des Netzes und Darmes eröffnen. Sind die Myome in dieser Zeit noch nicht verkalkt, was freilich öfters der Fall ist, so beginnt nach der Verwachsung leicht ein neues Wachsthum, das recht erheblich werden kann. Ja, es entstehen an den Verwachsungsstellen zuweilen heftigere Entzündungszufälle, die zu Erweichungen und Vereiterungen führen. Vogel*) fand bei einer 44jährigen Magd eine von dem Grunde des Uterus ausgehende, zwei Mannsfäuste grosse Geschwulst, die mit dem Netz verwachsen und an der Oberfläche von unregelmässigen, mit Blut und eiterähnlichen Massen erfüllten Höhlungen durchsetzt war; ein Theil des Inhalts war durch Aufbruch in die Bauchhöhle ergossen und hatte die tödtliche Peritonitis erzeugt. Rokitansky**) berichtet einen Fall, wo ein hühnereigrosser, gestielter Tumor in einen Eitersack umgebildet war, der an das Rectum angeheftet war und dasselbe mit drei Oeffnungen durchbohrt hatte.

Zuweilen kommt es auch vor, dass ein in Adhäsionen eingehüllter Tumor in seinen Verbindungen mit dem Uterus so weit reducirt wird, dass er scheinbar frei in den Adhäsionen liegt***). Dies geschieht namentlich in der Retrouterinal-Gegend. Rokitansky†) nimmt an, dass in solchen Fällen der Tumor zuerst

*) Jul. Vogel. Icones hist. path. p. 14.
**) Rokitansky. Lehrb. der path. Anat. 1861. Bd. III. S. 483.
***) Präparat No. 166 vom Jahre 1862.
†) Rokitansky a. a. O. S. 480.

von dem Uterus getrennt, frei geworden und sodann durch Adhäsionen befestigt sei. Die Präparate, welche ich sah, machen es mir nicht wahrscheinlich, dass dies die gewöhnliche Reihenfolge der Ereignisse ist; ich konnte immer noch einen Stiel zum Uterus verfolgen, so dass ich die Peritonitis, welche die Adhäsion erzeugt, in eine frühere Periode versetze. Unsere Sammlung besitzt durch die Güte des Hrn. Dr. Hofmeier*) ein fast gänzlich verkalktes Myom von 10 Cent. Höhe und 7—8 Cent. Dicke, welches hinter dem Uterus einer 60jährigen Jungfrau gelegen hatte und durch Fäden und Bänder sowohl mit dem Uterus, als mit den Därmen vielfach verwachsen war. Die Person hatte 4 Jahre vor ihrem Tode die ersten Zeichen einer Peritonitis gehabt. Der Uterus kann in solchen Fällen in eine so reichliche Masse von neugebildetem Bindegewebe eingewickelt werden, dass die natürlichen Aushöhlungen des kleinen Beckens fast ganz verschwinden.

Anderemal wachsen die subserösen Myome mehr und mehr an, während der Stiel sich verlängert; die Geschwulst erhebt sich dann aus dem kleinen Becken, indem sie den Uterus nach sich zieht. Letzterer wird dadurch überaus verlängert, gleichsam ausgezogen; insbesondere bekommt das Collum eine Form, welche eine grosse Aehnlichkeit mit derjenigen der Urethra hat: enge und lange Höhle, relativ dünne Wand. Die Portio vaginalis verstreicht, ja die Vagina nimmt nach oben hin eine einfach trichterförmige Gestalt an. Die Geschwulst steigt in die Fossa iliaca**) oder mitten in die eigentliche Bauchhöhle, ja sie kann bis in das Epigastrium***) oder die Regio hypochondriaca†) emporsteigen. In solchen Fällen entstehen grosse diagnostische Schwierigkeiten. Am häufigsten verwechselt man die Uteringeschwulst mit Ovarialtumoren, deren Verhältniss zum Uterus ein ganz ähnliches sein kann. Cruveilhier††) erzählt einen Fall, wo eine solche Geschwulst bei Lebzeiten für die Leber genommen wurde: eine 10 Pfd. schwere Masse hing durch einen schreibfederdicken langen Stiel mit dem rechten oberen Winkel des Uterus zusammen und

*) Hofmeier. Monatsschr. für Geburtsk. u. Frauenkrankheiten. 1858. Bd. XI. S. 429. Präparat No. 2 (trocken) und No. 32 vom Jahre 1858.
**) Martin. Mém. de méd. et de chir. pratiques. Paris. 1835. p. 271.
***) Madge. Transact. of the Lond. Obstetrical Society. Vol. IV. p. 129. Pl. IV.
†) Gaubric. Bullet. de la soc. anat. 1841. p. 235.
††) Cruveilhier. Traité d'anat. path. génér. T. III. p. 667.

hatte die Leber bis zur dritten Rippe in die Höhe gedrängt, so dass die Kranke an Asphyxie zu Grunde ging Allerdings bestand gleichzeitig noch ein interstitielles Myom der hinteren Uteruswand von 21 Pfd. Gewicht, welches einen grossen Theil der Bauchhöhle füllte. — Unsere Sammlung besitzt durch die Güte des Hrn. Dr. Samelson ein vortreffliches Präparat*), welches als Lithopaedion diagnosticirt war. Aus der Leiche einer alten Frau wurde, nach 25jährigem Bestande des Uebels, eine Geschwulst von plattrundlicher Form, 21 Cent. lang, 13 breit und 10 dick, entfernt, welche durch einen Stiel von 2 Cent. Länge und ebenso viel Breite bei 1 Cent. Dicke an dem hinteren Theil des Fundus uteri befestigt ist. Der übrige Uterus sitzt voll kleinerer Myomknoten, so dass er eine 2 Mannsfäuste starke höckerige Masse bildet, in welcher die Höhle kaum zu verfolgen ist. Die grosse gestielte Geschwulst ist aussen theils glatt, theils feinhöckerig, hat eine obere convexe und eine untere mehr concave Fläche, ist überaus hart und etwa zur Hälfte in eine dichte, elfenbeinerne, gelbliche, aber nicht continuirliche Verkalkung übergegangen, welche in der Peripherie ziemlich allgemein, innen auf die eine Hälfte beschränkt ist.

Diese grossen, gestielten Myome werden durch die oft sehr plötzlichen Verschiebungen und Zerrungen, welche sie hervorbringen, für die Kranken äusserst lästig. Die mechanische Ausziehung, welche der Uterus durch sie erleidet, kann die sonderbarsten Veränderungen herbeiführen. Unter diesen ist besonders erwähnenswerth die spontane Trennung des Uteruskörpers vom Collum. Schon Rokitansky**) hat dieselbe erwähnt; Times***) berichtet genauer über einen Fall, wo das untere Ende der Uterinhöhle von dem oberen der Cervikalhöhle 2 Zoll entfernt war, jedoch in der Verbindungsmasse noch eine dritte Höhle erhalten war. Auch unsere Sammlung enthält ein Präparat dieser Art†). Dasselbe stammt von einer alten unverheiratheten, 62jährigen Doktorwärterin in der Charité, welche die Geschwulst seit mindestens 20 Jahren getragen hatte. Hier

*) Präparat No. 579 (vom Jahre 1854).
**) Rokitansky. Handb. der path. Anat. Wien. 1842. Bd. III. S. 547.
***) Henry G. Times. Transact. of the Lond. Obstetrical Society. 1861. Vol. II. p. 34.
†) Präparat [illegible] m Jahre 1853).

findet sich ein verhältnissmässig weiches, von sehr grossen Gefässen durchzogenes, glattes Myom von eiförmiger Gestalt, welches auf dem Durchschnitt eine fast gleichmässige, nur an einer Seite durch kleinere Knoten unterbrochene, faserig aussehende Muskelmasse zeigt. Es ist 20 Cent. lang, 13 breit, 9 hoch und durch einen muskulösen Stiel von 4,5 Cent. Länge, 3 Cent. Breite und 5 Millim. Dicke gerade an dem Fundus befestigt. Der sehr verlängerte Uterus ist mit der Geschwulst einmal um seine Axe gedreht und in der Gegend des Orif. internum bis auf einen dünnen Strang atrophirt. Die Vagina, an deren Eingang die hintere Wand eine Gruppe von intraparietalen Cysten enthält, ist 10 Cent. lang; das Collum, welches ziemlich dicke Wandungen und in der Höhle einen kleinen weichen Polypen besitzt, misst 3 Cent. Länge und endigt blindsackförmig. Der eigentliche Uteruskörper ist sehr vergrössert; er hat eine Länge von 7,5 Cent. und zeigt die sonderbare Combination einer sackigen Hydrometra mit Tuberkulose; seine sehr dilatirten, 3—4 Millim. dicken Wandungen sind innen ganz in käsige Tuberkelmasse verwandelt, und nach oben, wo der Stiel des Myoms sich ansetzt, findet sich ausserdem eine lange trichterförmige Ausziehung. Gleichzeitig besteht eine sehr ungleiche Länge der Ligamenta ovariorum, von denen das linke 6 Cent., das rechte nur 6 Millim. lang ist. Von allgemeinem Interesse aber ist, dass ausser der Uterustuberkulose auch eine käsige Tuberkulose der Tuben und eine chronische tuberkulöse Peritonitis bestand, während die Lungen trotz jahrelangen Bronchialkatarrhs durchaus frei von Tuberkel gefunden wurden. Der Tod war durch Pneumonie erfolgt.

Mit dem Uterus pflegt in solchen Fällen auch die Harnblase, welche bekanntlich mit ihrer hinteren Wand der ganzen Länge des Collum uteri ansitzt, emporgehoben zu werden. Die Folge davon sind Harnbeschwerden der verschiedensten Art, welche öfters die ersten und erheblichsten Leiden darstellen, von denen die Kranken heimgesucht werden*). Die Füllung der Blase mit Harn ist hier nur unvollständig möglich; daher können die Kranken das Wasser nicht lange halten, sondern werden oft von Harndrang heimgesucht. Andererseits ist eine vollständige Entleerung der Blase unmöglich; die dadurch bedingte Retention

*) Ch. Mansfield Clarke l. c. Vol. I. p. 258.

erzeugt Blasenkatarrhe, welche eine sehr beträchtliche Höhe erreichen können. In einem solchen Fall*), wo ein gänseeigrosses, fast ganz verkalktes Myom auf dem Fundus des sehr verlängerten (bis zu 10,5 Cent.) Uterus sass und dieser überdies durch perimetritische Adhäsionen an den Dickdarm und die Nachbartheile befestigt war, zeigte sich die Blasenschleimhaut sehr verdickt, gewulstet, hyperämisch und in grosser Ausdehnung mit erdigen Niederschlägen bedeckt und erfüllt. — Weniger stark, jedoch ebenfalls ziemlich gewöhnlich leidet auch der Mastdarm. Insbesondere besteht gleichzeitig Neigung zur Retention der Fäcalmassen (Constipation), welche wohl zum Theil durch den Druck der Geschwülste auf den Mastdarm bedingt ist, welche sich jedoch auch bei kleineren Myomen findet, wenn diese eine Verlängerung des Uterus hervorbringen. — Die übrigen Organe des Beckens, namentlich die Nerven und Gefässe, leiden, wie bei anderen Formen des Myoms, überwiegend durch den mechanischen Druck. Dieser ist natürlich am stärksten, wenn grössere Geschwülste tief nach hinten und unten sitzen. —

Wenden wir uns nunmehr zur Betrachtung der inneren oder submucösen Uterusmyome, so ist zunächst zu erwähnen, dass dieselben gleichfalls aus verschiedener Tiefe hervorgehen. Zuweilen sind es in der That die dicht an der Schleimhaut gelegenen Muskelschichten, welche sie erzeugen; häufiger dagegen wachsen sie aus etwas tieferen Lagen, so dass zwischen Myom und Schleimhaut noch eine mehr oder weniger dicke Muskelschicht erhalten bleibt. Jedesmal entsteht zuerst ein kleiner, runder Knoten, welcher eine seichte Erhebung der Schleimhaut bedingt; allmählich drängt er sich, während er grösser wird, mehr hervor, bildet nach einiger Zeit einen Knopf, der breit aufsitzt; endlich wird daraus der eigentliche myomatöse Polyp des Uterus.

Es ist dies diejenige Form der Uteruspolypen, welche durch ihre Grösse und die Gefahren, welche sie mit sich bringt, seit langer Zeit die Aufmerksamkeit der Aerzte besonders auf sich

*) Präparat No. 215 vom Jahre 1859. In diesem Falle findet sich an einer der Adhäsionen zwischen der hinteren Uteruswand und dem Dickdarm ein kleines polypöses Lipom, wahrscheinlich eine durch die Zerrung dislocirte Appendix epiploica.

gezogen hat. Richter und Levret*) haben das Verdienst, nicht blos die Häufigkeit der Uteruspolypen überhaupt nachgewiesen, sondern auch die ersten Grundlagen zu einer genaueren Kenntniss und Scheidung der einzelnen Arten, sowie zu einer mehr rationellen Behandlung gelegt zu haben. Die Unterscheidung in Polypi carnosi, tendinosi, mucosi u. s. w. ist seitdem sehr allgemein geworden, und es lässt sich nicht verkennen, dass der Name der Fleischpolypen bei den meisten Autoren für die uns hier beschäftigende Form zutrifft, die man später gewöhnlich fibröse Polypen genannt hat und deren Identität mit den „Fibroiden" der Substanz des Uterus nicht mehr zweifelhaft ist. Nichtsdestoweniger darf man nicht glauben, dass dieser Sprachgebrauch auch nach Bayle ein ganz sicherer gewesen ist; vielmehr sind manche einfach fibrovasculäre und fibroglanduläre Auswüchse der Schleimhaut, die eine etwas derbere Beschaffenheit besassen, noch bis in die neuesten Zeiten mit den eigentlichen Fleischpolypen verwechselt worden. Ich erinnere in dieser Beziehung an die Angaben von dem Vorkommen von Fleischpolypen des Uterus vor der Pubertät, ja sogar bei jungen Kindern.

Eine solche Verwechselung ist um so leichter möglich, als der Fleischpolyp, von welchen Schichten der Wand er auch seinen Ursprung genommen haben mag, doch jedesmal von Schleimhaut überkleidet ist, und als diese Schleimhaut sich in sehr verschiedenen Zuständen von Veränderung (Hyperämie, Hämorrhagie, Hyperplasie, cystoider Umbildung der Drüsen, Atrophie, Ulceration) befinden kann. Das äussere Aussehen der Geschwulst wird dadurch sehr mannichfach bestimmt, gleichwie auch ein nicht geringer Theil der Beschwerden und Gefahren, welche der Polyp mit sich bringt, auf diese Zustände der Schleimhaut zu beziehen ist.

Der gewöhnliche Sitz der Fleischpolypen ist der eigentliche Uteruskörper und zwar besonders häufig der Fundus, zuweilen die hintere oder vordere Wand, seltener die Seitentheile. Sehr selten sitzen sie im Orificium internum oder in dem Collum uteri. Schon aus diesem Verhältniss erhellt die grössere Schwierigkeit

*) Richter. Anfangsgründe der Wundarzneikunst. Bd. I. S. 401. Levret. Observations sur la cure radicale de plusieurs polypes de la matrice. Paris. 1771.

des operativen Eingreifens und die schwerere Bedeutung der Zufälle, welche die Anwesenheit der Polypen nach sich zieht.

Je nach der Art der Anheftung kann man zwei Varietäten dieser Polypen unterscheiden: eine gestielte und eine nicht gestielte. Zu der letzteren gehören alle jugendlichen Zustände, auch die der später gestielten Polypen. Denn da diese sich erst nach und nach aus der Wand hervorschieben, so sind sie, so lange sie klein sind, immer ungestielt. Allein manche Myome werden, trotzdem dass sie sich in die Uterushöhle vorschieben, niemals gestielt, so gross sie auch werden mögen*). Diese bilden einen unmerklichen Uebergang zu den intraparietalen Formen, und es ist oft genug sehr willkürlich, ob man in einem bestimmten Falle das Myom ein polypöses oder ein intraparietales nennen will. Für die wissenschaftliche Betrachtung empfiehlt es sich jedenfalls, die grossen ungestielten Polypen in Verbindung mit den intraparietalen Formen zu betrachten.

Die gestielten Fleischpolypen unterscheiden sich wiederum dadurch, dass ihr Stiel bald dick und fleischig, bald dünn und mehr sehnig oder bindegewebig ist. Wie bei den subserösen Myomen, so ist auch bei den submucösen zuerst immer eine volle Verbindung des Polypenkörpers mit der Substanz der Muskelwand vorhanden und die Gefässe der letzteren treten in das Innere des Polypen ein. Tritt das Myom sehr stark hervor, so atrophirt die fleischige Verbindung mehr und mehr, und damit hört auch der grössere Theil der Gefässe auf, fortzubestehen, so dass überwiegend nur die Schleimhautgefässe sich um den Knoten herum erhalten. Indess gilt dies doch nur für kleinere Polypen; grössere bewahren in der Regel die vasculäre, meist auch einen Theil der fleischigen Verbindung. Ja nicht selten geht auch bei ihnen unter der Schleimhaut noch eine fleischige Schicht um das Myom herum**).

Da nun die Mehrzahl der eigentlichen Fleischpolypen grössere Geschwülste bildet, so kann man als Regel annehmen, dass sie einen breiten Stiel besitzen***) und dass dieser nicht nur grosse

---

*) Titelkupfer Fig. 2, *b*. Fig. 5, *a*.

**) Palletta. Exerc. patholog Mediol. 1820. p. 13. Rob. Lee. Med. chir. Transact. Vol. XIX. p. 116.

***) J. Ressel. De polyporum uteri exstirpatione methodo galvanocaustica instituta. Diss. inaug. Vratisl. 1857. Fig. 2 et 3.

Gefässe, sondern auch Muskelgewebe enthält. In unserer Sammlung finden sich mehrere von Hrn. Carl Mayer exstirpirte Polypen*), bei denen die Schnittfläche des Stiels 3—5 Cent. Durchmesser hat. Freilich sind dies ziemlich grosse Geschwülste, die 7, 8 und 9 Cent. in der Länge und 5, 6 und 8 Cent. in der Dicke messen. Nicht immer steht die Dicke des Stiels im Verhältniss zu der Grösse der Geschwulst: in einem von Mayer**) operirten Falle, wo die Geschwulst 4 Pfd. 4 Loth wog und 11 Zoll lang war, beinahe 5 Zoll im Durchmesser und 15 Zoll im Umfang hatte, zeigte die Schnittfläche nur die Grösse eines Thalers. Meist ist aber der Stiel verhältnissmässig kurz, so dass die Geschwulst nahe an der Uteruswand ansitzt.

Anfangs ist die eigentliche Geschwulst regelmässig rund***); später, in dem Maasse als sie wächst und die Höhle des Uterus füllt, wird ihre Gestalt etwas mehr länglich, ei- oder birnenförmig. Allmählich steigt sie mit ihrem freien Ende tiefer und tiefer herab, sie drängt durch das Orificium internum in den Cervikalkanal, erweitert denselben, erreicht endlich das Orificium externum und wird von der Scheide aus fühl- und sichtbar†). Das Orificium externum wird zuweilen auf das Aeusserste erweitert. Bei einem sehr mässigen birnförmigen Polypen von 8 Cent. Länge, der vom Fundus uteri aus in die Scheide herabgewachsen ist, messe ich den Umfang des Orificium internum zu 4, den des Orificium externum zu 8 Cent. Umfang††). Ganz ungewöhnlich ist es, dass der Polyp die Pilzform annimmt und sich, wie ein Fungus, an seinen Rändern umschlägt†††).

Obwohl die Ausdehnung des Uterus während dieser Vorgänge zunächst als eine mechanische aufzufassen ist, so findet man doch bei grösseren Polypen kaum jemals eine Verdünnung der Wandungen. Selbst wenn ganz grosse polypöse Myome eine Erweiterung bedingen, wobei der Uterus wie bei einer Schwangerschaft erscheint, so ist doch die Wand regelmässig verdickt. Sie hat

*) Präparate No. 1306, 11 vom Jahre 1857, 36 vom Jahre 1863.
**) Carl Mayer. Med. Zeitung des Vereins f. Heilk. in Preussen. 1834. No. 13. S. 59.
***) M. Baillie. Engravings. Lond. 1802. Fasc. IX. Pl. III. fig. 2.
†) Baillie. Engravings. Fasc. IX. Pl. IV. fig. 1. Simpson. Obstetric memoirs. Vol. I. p. 124. fig. 4.
††) Präparat No. 580.
†††) Gluge. Atlas der pathol. Anat. Lief. VIII. Taf. V. Fig. 1. Simpson l. c. p. 155. fig. 12.

zuweilen eine Dicke von 2—3 Cent. und ihr Aussehen sowohl, als ihre Zusammensetzung gleicht in hohem Maasse der des schwangeren Uterus. Man sieht die Fleischbalken stark entwickelt, die Gefässe, besonders die Venen weit und die Arterien starkwandig; selten ist die Wand des Uterus hart, meist hat sie die weichere, wirklich fleischige Beschaffenheit des schwangeren Uterus. Dies sind also grosse Unterschiede von den subserösen Myomen.

Sehr selten sind die myomatösen Polypen multipel, wenngleich neben ihnen oft genug intraparietale und subseröse Myome vorkommen*). Sind die intraparietalen gross, so wird die Gestalt der Polypen durch den Druck verändert; sie können ganz abgeplattet werden**). In der Regel sind jedoch die Fleischpolypen solitär, sowohl als Polypen, als auch als Myome; zum mindesten pflegen bei grossen Polypen die sonst noch vorkommenden Myome klein und unerheblich zu sein. Daraus erklärt sich der ungewöhnlich grosse, günstige Erfolg der operativen Entfernung.

Die Fleischpolypen gehören überwiegend zu den weichen Myomen. Rokitansky***) führt sie daher unter dem Namen von Sarkomen als dem Fibroid verwandte und öfters mit demselben combinirte, aber doch wesentlich von demselben verschiedene Geschwülste auf. Eine wesentliche Verschiedenheit kann ich nicht anerkennen. Wenn ich sie als weiche Myome bezeichne, so meine ich damit selbstverständlich nicht, dass ihre Consistenz eine zerdrückbare ist; im Gegentheil haben sie gewöhnlich eine ziemlich derbe Beschaffenheit. Aber sie zeigen keine eigentliche Induration, sie gehören also nicht zu den Fibromyomen. Kleinere, halb intraparietale Geschwülste haben öfters eine härtere Beschaffenheit†), erreichen jedoch selten die ganz harte, scheinbar knorpelige Consistenz anderer Myome. Grosse Fleischpolypen haben fast immer eine verschiebbare, mehr lose Zusammensetzung, deren einzelne Theile freilich recht derb sein können. Niemals sah ich bei einem eigentlichen Polypen Ver-

*) Titelkupfer Fig. 2 u. 5. Vgl. Ulrich. Verhandl. der Ges. f. Geburtsh. 1860. XII. S. 127.

**) Titelkupfer Fig. 5, *b*.

***) Rokitansky. Lehrb. der path. Anat. Wien. 1861. Bd. III. S. 484.

†) Präparat No. 167 vom Jahre 1858.

kalkung, und ich möchte daher um so mehr daran zweifeln, dass die sogenannten Uterussteine verkalkte Polypen sind, als meines Wissens auch kein Autor gestielte verkalkte Myome in der Uterushöhle selbst gesehen hat. Hope*) bildet ein grösseres verkalktes Myom dicht unter der verdickten und hyperämischen Uterinschleimhaut ab, allein auch dieses erscheint als flache, keineswegs polypöse Hervorwölbung. Nur der ältere Walter**) erwähnt einen Polypen von plattrundlicher Gestalt, 2″ 9‴ lang und 1″ 9‴ dick, der von der hinteren Fläche des Collum uteri abgebunden war und innerlich eine harte, knöcherne Substanz zeigte. Ich behalte mir vor, auf die Uterussteine bei den intraparietalen Myomen zurückzukommen.

In der Regel bestehen die Polypen aus einem weisslichen oder röthlichen Gewebe, welches theils Balken, theils Lamellen bildet, die zum grossen Theil aus Muskelfasern zusammengesetzt sind. Die äusseren Theile pflegen häufiger lamellös geschichtet, die inneren balkig zu sein. In den dichteren und festeren Formen***) sind diese Balken innig an einander gelegt und selbst unter einander verflochten, obwohl keineswegs zu einem so dichten Filz, wie der subseröse gewöhnlich ist. In den weicheren sind die Balken sowohl, als die Lamellen mehr parallel der Länge der Geschwulst nach angeordnet, so dass der Längsdurchschnitt ein ziemlich regelmässig faseriges Aussehen darbietet; dabei sind die Balken öfters ganz lose an einander gelegt, so dass man sie auf einem Durchschnitt leicht von einander ziehen kann†). Es zeigen sich dann Spalten und Lücken von sehr unregelmässiger Gestalt, durch welche hindurch feinere Fäden, Bälkchen oder Blätter sich von einer Seite zur anderen spannen. So entsteht ein scheinbar cavernöser Bau, der an manche Gefäss- oder Lymphgeschwülste erinnert. Diese Form, welche Baillie††) als schwammigen Polypen (spongy polypus) bezeichnete, eignet sich ganz besonders dazu, die Entstehung der Geschwulst aus spindelförmigen Anschwellungen der einzelnen Muskelbalken zu

*) J. Hope. Principles and illustrations of morbid anatomy. Lond. 1834. Fig. 211.

**) J. Gottl. Walter. Museum anatom. Berol. 1805. p. 106. No. 748.

***) Präparat No. 36 vom Jahre 1863 Baillie. Engravings. Fasc. IX. Pl. IV. fig. 2.

†) Präparat No. 1306 (vom Jahre 1854).

††) Baillie. Engravings. Lond. 1802. Fasc. IX. Pl. IV. fig. 3.

verfolgen. Namentlich nach aussen hin findet sich dieses losere Gewebe häufiger, nicht blos im Umfange der eigentlichen Geschwulst*), sondern auch in ihren peripherischen Theilen. Ja es kann hier ein förmlich cystischer Bau vorkommen**). So finde ich in einem 7—8 Cent. dicken und 9 Cent. langen Polypen***), den Hr. Mayer bei einer 30jährigen Jungfrau abgeschnitten hat, und dessen Schnittfläche 4—5 Cent. im Durchmesser zeigt, innen sehr derbe und breite Faserzüge mit einigen grösseren Gefässen, die bis zu 5 Millim. im Durchmesser haben. Am Umfange ist die verdickte Schleimhaut mit der Substanz der Geschwulst innig verwachsen. Dicht unter der Oberfläche liegt eine zusammenhängende Reihe sinuöser Buchten und Höhlungen von sehr verschiedener Grösse und Gestalt. An manchen Stellen ist das Gewebe ganz strickförmig, indem zahlreiche kleine Höhlen von schmalen Balken umgrenzt werden; an anderen werden die Höhlen gross, länglich, und ihre Wand erscheint theils ganz glatt, theils rauh und uneben. Die grösste dieser Höhlen, die übrigens vollständig leer scheinen, misst 3 Cent. Länge und 2 Cent. Breite. Wahrscheinlich handelt es sich hier theils um Erweichungszustände, theils um wirkliche Spaltbildungen im Interstitialgewebe, welche vielleicht mit Lymphgefässen zusammenhängen†).

Ein eigentlich lappiger oder zusammengesetzter Bau, wie er bei den subserösen und intraparietalen Myomen so häufig ist, kommt bei den wahren Polypen der Innenfläche selten vor, wird jedoch zuweilen in ausgezeichneter Weise beobachtet††). Meist sind die Fleischpolypen einfache Geschwülste, welche freilich anfangs durch Apposition neuer Schichten von aussen, später aber offenbar nur durch innere Wucherung wachsen. Sie können daher als Muster einheitlicher Geschwulstform dienen. Nur ihre äussere Umhüllung aus Schleimhaut und einem Theile der Muskelschicht pflegt als ein besonderer, leicht trennbarer Bestandtheil angefügt zu sein; doch ist auch dies nicht immer der Fall.

---

*) Hope l. c. fig. 215.

**) Dupuytren a. a. O. S. 188. Rokitansky. Lehrb. der path. Anat. 1861. Bd. III. S. 485. Graily Hewitt. Transact. of the Path. Soc. Lond. Vol. XI. p. 173.

***) Präparat No. 11 vom Jahre 1857.

†) Vgl. einen ähnlichen Fall von Rob. Lee, Med. chir. Transact. 1861. Vol. XLIV. p. 112. Pl. III. fig. 1—2.

††) Carl Hirsch. Ueber Histologie u. Formen der Uteruspolypen. Inaug. Diss. Giessen. 1855. S. 42.

So lange der Polyp noch in der Höhle des Uterus, oberhalb des äusseren Muttermundes liegt, steht der Uterus in der Regel hoch, und die Verwechselung mit Gravidität liegt hier näher. Sobald dagegen der Polyp in die Scheide herabtritt, kann der Fundus uteri tiefer herabsteigen; ja es kommt in einzelnen Fällen vor, dass der Uterus sich umstülpt*). Diese mit Polyp complicirte Inversion darf nicht verwechselt werden mit der einfachen Inversion**), welche, zumal wenn sie chronisch ist, leicht für einen Polypen gehalten werden kann, sich aber durch die Empfindlichkeit des ausgestülpten Theils***) und durch das Verhalten der Uterushöhle, welches durch die Sonde zu ermitteln ist, von den Polypen unterscheidet. Die Combination beider Zustände ist freilich verhältnissmässig selten, aber sie kann so beträchtlich werden, dass der invertirte Uterus äusserlich zur Scheide hervortritt.

In welcher Lage aber auch der Polyp sich befinden mag, immer ist seine Oberfläche Sitz einer gewissen Reizung, und ein erheblicher Theil der Zufälle, welche durch seine Anwesenheit hervorgebracht werden, ist unmittelbar abhängig von dem Zustande der ihn bedeckenden Schleimhaut†), sowie von dem Verhalten der übrigen Uterin- und Vaginalschleimhaut. Regelmässig befindet sich diese im Zustande des chronischen Katarrhs; Leukorrhoe ist daher die gewöhnliche, Hydrorrhoe die seltnere Begleiterin der Fleischpolypen. Fast immer gesellt sich dazu bald eine Neigung zu Hämorrhagien. Diese ist abhängig theils von der irritativen Hyperämie der Schleimhaut, theils von den Stauungen, welche namentlich bei grösseren Polypen das freie, dem Ausgange zugewendete Ende durch den Druck des Uterus zu erfahren hat. Dieser wirkt am stärksten, wenn das freie Ende des Polypen

*) Sanden. Observ. de prolapsu uteri inversi ab excrescentia carneo-fungosa. Regiom. 1722. R. Lee. Med. chir. Transact. Vol. XIX. p. 124. (Fälle von W. Hunter, Denman, A. Shaw). Bichat. Anat. pathol. p. 249. Houel. Manual d'anat. path. Paris 1857. p. 598, 820 (Gosselin, Gaz. des hôp. 1851). Rokitansky. Lehrb. der path. Anat. 1861. Bd. III. S. 486. Vgl. die weitere Literatur bei E. Gurlt. Verhandl. der Gesellsch. für Geburtsh. in Berlin. 1861. Heft XIII. S. 44. Ausserdem Langenbeck. Ebendas. S. 5. Abarbanell. Ebendas. S. 155. Walne. Med. Gaz. 1845. July. p. 482. Th. Safford Lee a. a. O. S. 329. Ashwell. Lehrbuch der Krankh. des weibl. Geschl. S. 201. Path. Catal. Guy's Hosp. Mus. No. 2261[47].

**) Carol. Mayer. De polypis uteri. p. 28.

***) Dupuytren a. a. O. S. 216. C. Mayer l. c. p. 27. Verhandl. der Ges. f. Geburtsh. 1860. Heft XII. S. 133. Vgl. dagegen Simpson l. c. p. 87.

†) Th. Safford Lee a. a. O. S. 52.

die Orificien passirt hat und in ihnen eingeschnürt wird. Dieses Ende bekommt dann ein dunkelrothes, zuweilen schwarzrothes Aussehen; die Schleimhaut, manchmal sogar das Innere des Polypen füllt sich mit ausgetretenem Blut; zuweilen bilden sich Thrombosen der Venen innerhalb des Polypen. Jedesmal erfolgen dabei äussere Hämorrhagien, die sich zur Zeit der Menstruation steigern, die aber auch ausserhalb derselben in stärkster Weise und mit höchster Gefahr für die Kranke eintreten können. Dieses Blut stammt also nicht aus dem Polypen, sondern aus der ihn bekleidenden Schleimhaut.

Bei längerer Dauer entzündet sich die Oberfläche stärker. Es entstehen eiterige Absonderungen, oberflächliche Geschwüre, zuweilen brandige Zerstörungen. Diese können durch äussere Einwirkungen hervorgerufen oder verstärkt sein. So habe ich mehrmals lange falsche Wege in derartigen Polypen in Folge gewaltsamer Sondirung gesehen. Auch dringt bei weicheren Formen der Finger des Untersuchers leicht ein*). Ein sinuöser Bau (S. 169) des Polypen begünstigt eine derartige mechanische Verletzung. Jedenfalls kann später auch die Substanz des Polypen an der Entzündung Antheil nehmen**), wobei selbstverständlich hauptsächlich das interstitielle Gewebe Sitz der Erkrankung ist. Offenbar bezieht sich auf diese Zustände ein grosser Theil von dem, was Dupuytren***) als krebsige Entartung der Polypen beschrieben hat: die übelriechenden Absonderungen, die Fungositäten, Eiterdepots u. s. w., von denen er spricht, treffen gerade für diesen Fall zu.

Durch derartige ulceröse oder brandige Vorgänge kann der Polyp nicht unerheblich verkleinert, ja gänzlich zerstört werden†). Anderemal kommt es vor, dass die Entzündung in seinem Umfange so weit fortschreitet, dass er endlich aus seinem Zusammenhange frei wird und sich von selbst auslöst††). Eine solche spontane

*) F. W. Scanzoni. Beiträge zur Geburtskunde u. Gynäkologie. 1855. Bd. II. S. 99. Taf. III. *a*.

**) Bayle. Dict. des sc. méd. T. VII. p. 84. Chiari (Braun u. Späth). Klinik der Geburtsh. u. Gynäk. Erl. 1855. S. 410. Sangalli l. c. II. p. 210.

***) Dupuytren a. a. O. S. 187.

†) John Clarke. Transact. of a soc. for the improv. of med. and chir. knowledge. Lond. 1812. Vol. III. p. 303. H. Ziemssen. Mein Archiv. Bd. XVII. S. 340. F. Elkington. Lond. Obst. Transact. Vol. I. p. 118—122.

††) Dupuytren a. a. O. S. 172. Saff. Lee a. a. O. S. 47. Fr. Meissner. De naturae auxilio in sanandis uteri polypis. Diss. inaug. Vratisl. 1863. p. 15. Graily Hewitt. Lond. Path. Transact. Vol. XI. p. 173.

Auslösung ist von den Fleischpolypen schon seit langer Zeit beschrieben*), allein nicht alles, was unter dieser Bezeichnung beschrieben ist, dürfte sich auf Polypen beziehen. Ich habe Grund zu vermuthen, dass nicht wenige der angeführten Fälle vielmehr auf intraparietale Myome, welche nahe an der inneren Oberfläche lagen, zu deuten sind. Wo wirkliche Polypen sich lösen und geboren werden, da geschieht es meist unter deutlichen Contractionen des Uterus, zuweilen bald nach der Geburt**) eines Kindes, zuweilen ohne vorhergegangenes Puerperium einfach durch die Thätigkeit der hyperplastischen Uteruswände oder in Folge heftigen Erbrechens***). Wehenartige Contractionen des Uterus sind bei Polypen auch sonst keine Seltenheit, insbesondere geschieht die Eröffnung des Muttermundes und die Protrusion des (festsitzenden) Polypen gegen die Scheide öfters momentan, unter starken Empfindungen der Frau†).

Eine freiwillige Rückbildung ist an Fleischpolypen in keiner nennenswerthen Ausdehnung beobachtet worden. Obgleich Fälle vorkommen, in denen das Gewebe des Polypen einer fettigen Rückbildung††) unterliegt, so führt diese doch mehr zur Erweichung, als zur Resolution und Resorption. Nach meinen Beobachtungen ist es nicht blos das Muskel-, sondern auch das Bindegewebe, welches derartige Fettmetamorphosen eingeht; manchmal findet man ganze Abschnitte der Geschwulst voll von Körnchenkugeln.

Anderweitige Degenerationen sind freilich selten, doch muss ich namentlich betonen, dass in seltenen Fällen auch Fleischpolypen an krebsigen Erkrankungen der Nachbarschaft Antheil nehmen†††). Es ist mir kein Fall bekannt, wo eine primäre krebsige Erkrankung an einem Fleischpolypen eingetreten wäre*†),

*) Levret. Mém. de l'acad. de chir. Vol. III. p. 518. Bichat. Anat. pathol. p. 249. Kiwisch a. a. O. S 445. Sydney Jones. Transact. Path. Soc. Vol. VIII. p. 264. Barnes. Lond. Obstetr. Transact. Vol. VI. p. 101. Sangalli. Storia dei tumori. II. p. 205.

**) Cruveilhier. Traité d'anat. path. génér. T. III. p. 696. Barnes. Lond. Obstetr. Transact. Vol. VII. p. 113.

***) Ch. Mansfield Clarke l. c. Vol. I. p. 232. R. Lee. Med. chir. Transact. Vol. XIX. p. 125.

†) Wolder Andr. Nissen. Diss. inaug. de polypis uteri et vaginae, novoque ad eorum ligaturam instrumento. Gotting. 1789. p. 14.

††) Graily Hewitt. Lond. Path. Transact. Vol. XI. p. 173.

†††) Virchow. Gaz. méd. de Paris. 1855. p. 212.

*†) Die Beobachtung von Gläser (Mein Archiv Bd. XXV. S. 422), in welcher Förster eine derartige Degeneration annahm, ist nicht deutlich genug, um als beweisend angesehen werden zu können (vgl. Bd. II. S. 350 Anm.).

und es ist dies auch um so weniger wahrscheinlich, als gerade derjenige Theil des Uterus, welcher am meisten zu krebsiger Erkrankung disponirt, nehmlich das Collum, am seltensten Myome erzeugt, während umgekehrt der mehr muskulöse Körper des Uterus, der Lieblingssitz der Myome, sehr geringe Neigung zu krebsiger Degeneration zeigt. Aber die besten Beobachter*) haben doch zugestanden, dass gelegentlich eine solche Degeneration vorkommt, wenn namentlich ein primär am Collum gewachsener Krebs auf den Körper des Uterus fortschreitet.

Dass die Fleischpolypen durch ihre Grösse auf die Nachbartheile durch Druck sehr nachtheilig werden können, dass sie namentlich die Funktionen der Harnblase und des Mastdarms, der Nerven und Gefässe sehr beeinträchtigen, dass sie ferner durch die Absonderungen und Blutungen, welche sie herbeiführen, selbst das Leben der Kranken in Gefahr bringen können, ist bekannt genug, und ich will mich bei einer weiteren Auseinandersetzung darüber nicht aufhalten. Das Angeführte wird genügen, um dem Urtheil des beobachtenden Arztes Anhaltspunkte der Beurtheilung zu bieten. —

Die intraparietalen Myome stellen dasjenige dar, was man die fibrösen Körper oder Fibroide im engeren Sinne des Wortes genannt hat. Man hat dabei jedoch nicht blos an jene kleineren Formen zu denken, welche in der Wand des Uterus so eingeschlossen sind, dass dieselbe im Ganzen aufgetrieben erscheint, ohne dass jedoch die Geschwulst selbst eher sichtbar wird, als bis man die Wand anschneidet**), sondern es gehören dahin auch sehr grosse Geschwülste, welche bald nach der inneren, bald nach der äusseren Seite hin hervorragen und sich nur dadurch von den polypösen Formen unterscheiden, dass sie niemals ganz aus der Wand hervortreten, also keinen wirklich extramuskulären Sitz erlangen. Sie sind daher nicht blos allseitig von Muskelsubstanz umgeben und eingeschlossen, sondern sie erscheinen von vornherein als eigentliches Zubehör der Wand. Freilich ist es auch bei ihnen nicht ganz leicht, sich eine Ueberzeugung von der Continuität der Faserzüge der Geschwulst mit denen der Uteruswand zu verschaffen; sie liegen oft vielmehr so

*) Kiwisch a. a. O. S. 446, 452. Simpson. Obstetric memoirs. Vol. I. p. 114.

**) Titelkupfer Fig. 8.

lose, dass die meisten Beobachter auch sie als blosse Einlagerungen oder Einschachtelungen der Wand angesehen haben; nichtsdestoweniger gilt auch für sie jene ursprüngliche Continuität*) sowohl der Faserzüge und Muskelbalken, als auch der Gefässe, welche wir bei den anderen Formen besprochen haben. Ja, es erhält sich diese Continuität ungleich länger.

Daraus erklärt es sich wohl hauptsächlich, dass gerade die sogenannten interstitiellen Formen die beträchtlichste Grösse erreichen, und dass sie häufig den Uterus so erweitern, dass der Eindruck einer vollkommenen Schwangerschaft entsteht, ja, dass fast die ganze Bauchhöhle von ihnen eingenommen wird. Diese Aehnlichkeit mit den Zuständen der Schwangerschaft äussert sich anatomisch auch dadurch, dass nicht nur derjenige Theil der Wand, welcher die Geschwulst unmittelbar umgiebt, sondern auch die ganze übrige Wand sich gewöhnlich in einem ähnlichen Zustande befindet wie bei der Schwangerschaft; sie besitzt sehr weite Gefässe und eine sehr lose und reichliche Muskulatur, welche ihrer Entwickelung nach mit den gewöhnlichen Verhältnissen des Puerperiums übereinstimmt**). Indess ist dies keineswegs immer der Fall. Manchmal ist der Uterus in hohem Grade atrophisch***), so dass insbesondere seine Muskulatur fast ganz geschwunden und nur das Bindegewebe und die Gefässe mit schwachen Resten fettig entarteter Muskelfasern übrig geblieben sind. Freilich ist dann in der Regel auch die Grösse der Myome eine geringere; ja nicht selten findet man sie unter solchen Verhältnissen ihrerseits verkleinert, indurirt oder verkalkt. Es fehlen jedoch die Beispiele nicht, wo auch bei sehr grossen Myomen der Uterus stark atrophisch gefunden wurde†). Dieser Fall erinnert wiederum an die Geschichte der Lipome (Bd. I. S. 371); er dürfte sich auch ebenso erklären, dass nehmlich die Atrophie des Uterus erst secundär eingetreten ist, das Myom aber nachher selbständig fortbestanden hat.

---

*) Virchow. Wiener med. Wochenschr. 1856. No. 12. S. 183.

**) Carl Wenzel. Die Krankh. des Uterus. Mainz. 1816. Taf. XI. *A*, *B*. Hooper. Morbid anatomy of the human uterus. Pl. V. *A*, *H*. Rob. Lee. Med. chir. Transact. Vol. XIX. p. 122. Pl. II. Lebert. Traité d'anat. path. Atlas. Pl. CLVII. fig. 2.

***) Präparate No. 248 vom Jahre 1864, No. 44 u. 45 vom Jahre 1866.

†) Walter. Ueber fibröse Körper. S. 10. Abbildung.

Obwohl natürlich auch die intraparietalen Myome als ganz kleine Knoten beginnen, so findet man sie doch durchschnittlich von viel beträchtlicherer Grösse, als die extramuskulären, namentlich als die submucösen. Sehr häufig erreichen sie die Grösse eines Mannskopfes und darüber. Walter*) beschreibt eines von 71 Pfd. Schwere, 16½ Zoll Breite und 7 Zoll Dicke; ja es werden solche bis zu 82 und 100 Pfd. schwer aufgeführt. Diese ganz grossen sind entweder solitär, oder wenigstens erreichen die anderen, sei es gleichfalls intraparietalen, sei es submucösen oder subserösen, nur eine geringere Grösse. Es erklärt sich dies aus dem Druck der Masse, welche das Wachsthum der jüngeren Knoten hindert. Namentlich die submucösen werden geradezu platt gedrückt**). Bei kleineren Intraparietalgeschwülsten ist dagegen meist eine gewisse Multiplicität***) vorhanden, so jedoch, dass auch in diesem Falle bald nur mehrere intraparietale, bald innere oder äussere extramuskuläre Myome zugegen sind.

Selbst grosse Intraparietal-Myome sind nicht selten sehr gleichmässig, wie aus einem Stück, so dass ein regelmässiges Anwachsen aus einer grösseren Wandschicht angenommen werden muss. Diesen einfachen Formen stehen die zusammengesetzten gegenüber, wo gewöhnlich schon die äussere Oberfläche nicht glatt, sondern höckerig oder lappig erscheint, und wo die Schnittfläche einen Aufbau aus einer oft sehr beträchtlichen Zahl ursprünglich gesonderter Heerde oder Knoten zeigt†). Hier sieht man zuweilen beträchtliche und wohl erhaltene Züge von Muskelmasse zwischen den einzelnen Abtheilungen der Gesammtmasse hindurchziehen und dieselben von einander abgrenzen, bis endlich an einer gewissen Stelle auch diese Züge wieder in grössere oder kleinere Knoten oder Lappen übergehen (Fig. 222). An manchen Orten lockert sich auch der Zusammenhang zwischen den einzelnen Theilen: bald so, dass die hindurchziehenden Züge mit der Oberfläche der Knoten nur ganz lose zusammenhängen, bald so, dass auch innerhalb der Züge die einzelnen Lagen der Muskulatur blätterförmig an einander liegen und durch ein sehr

*) Walter. Ebendas. S. 10.
**) Titelkupfer Fig. 5, *b*.
***) Lebert. Traité d'anat. path. Atlas. T. II. Pl. CLVII. fig. 1—2.
†) Hooper l. c. Pl. V.

zartes und dehnbares Interstitialgewebe nur eben zusammengehalten werden.

Der Hauptsitz der Intraparietal-Myome ist die hintere Wand des Uterus, welche auch schon normal eine etwas grössere Stärke hat. Manchmal entwickeln sie sich fast durch die ganze Höhe dieser Wand, selbst das Collum mit eingeschlossen; sehr häufig sitzen sie mehr nach oben, dem Fundus näher, doch kann auch jeder andere Punkt des Uteruskörpers sie hervorbringen. Nächstdem ist der Fundus selbst zu erwähnen; in letzter Stelle erst kommt die vordere Wand*).

Selbst die sehr grossen Geschwülste sind überwiegend rund, manche geradezu kugelig. Nur bei zusammengesetzten Formen erscheint die Geschwulst lappig, zuweilen wie aus zwei oder mehreren Halbkugeln zusammengesetzt, seltener knollig. Die mehr diffusen Formen der hinteren Wand haben eine länglich runde, zuweilen eiförmige Gestalt, ja in einzelnen Fällen werden sie fast cylindrisch, walzenförmig. Auch die Myome des Fundus erheben sich manchmal als grosse Ovale über den Uteruskörper**).

Man muss sich aber daran erinnern, dass eine scharfe Grenze zwischen intraparietalen und extraparietalen Myomen nicht existirt, dass vielmehr die einen in die anderen übergehen. Nicht immer liegen die intraparietalen mitten in der Wand, obwohl solche Fälle unzweifelhaft oft vorkommen; sehr viel häufiger entstehen sie excentrisch und bei weiterem Wachsthum schieben sie sich bald mehr nach innen, bald mehr nach aussen vor. Im ersteren Falle geschieht es, dass sie, gleich den eigentlichen Polypen, nach und nach die Uterushöhle füllen und ausdehnen; im zweiten dagegen drängt sich die äussere Oberfläche mehr und mehr hervor und die Geschwulststelle erscheint als eine kugelige oder eiförmige Wölbung gegen die Bauchhöhle***).

Die Configuration der Uterushöhle, die Lage und Stellung des Uterus überhaupt, die Grösse und Gestalt desselben bieten je nach der Lage und Grösse der Geschwulst die grössten Mannichfaltigkeiten dar. Sehr selten bewahrt die Uterushöhle ihre gerade

*) Rud. Maier. Berichte der naturf. Ges. zu Freiburg i. Br. 1857. No. 21. S. 354. Taf. VI. Fig. 2.
**) Gluge. Atlas der path. Anat. Lief. IV. Taf. IV. Fig. 14.
***) Ed. Sandifort. Observ. path. anat. Tab. VII. fig. 1.

Richtung; meist wird sie verschoben und verzogen, so dass eine eingeführte Sonde die grössten Schwierigkeiten der Fortbewegung findet. Die Richtung, in welcher sie eingebracht werden kann, giebt daher wichtige diagnostische Anhaltspunkte für die Beurtheilung des Sitzes der Geschwulst, der durch die äussere Betastung oft gar nicht ermittelt werden kann. Am häufigsten wird die Uterushöhle gebogen, entweder auf der Fläche, oder nach einer Seite hin. Auf Durchschnitten stellt sie sich daher oft halbmondförmig*) dar; ja sie kann halbkreisförmig erscheinen, indem ein gegen sie vorragendes Myom die entgegenstehende Wand zurückschiebt und die Höhle in grösserer Erstreckung um das Myom herum verfolgt werden muss. Zuweilen macht die Höhle auch mehrfache Krümmungen in verschiedenen Richtungen z. B. so, dass sie zuerst einfach nach hinten oder vorn gelegen ist und dann erst seitlich, selbst horizontal verläuft**). Mehrfache Myome machen die Höhle ganz unregelmässig***). Natürlich ist damit in der Mehrzahl der Fälle eine sehr beträchtliche Verlängerung†), nicht selten auch eine Verbreiterung der Höhle verbunden; jedesmal ist die letztere aber erheblich verengert durch das dichte Aufeinanderliegen der Wandungen, wenn nicht Absonderungs- oder Wucherungsprodukte sie ausdehnen. In manchen Fällen ergiebt sich daraus selbst für die anatomische Untersuchung die äusserste Schwierigkeit, die Höhle in ihrem Verlaufe zu verfolgen; ja, man kann scheinbar eine Atresie gewisser Theile der Höhle antreffen, hinter welcher sich eine ebenso scheinbar abgeschlossene Erweiterung zeigt. Ich war mehrmals in der Lage, erst bei wiederholter Untersuchung die Continuität der Höhlentheile zu finden, wo selbst eine genauere Aufmerksamkeit dieselbe zunächst nicht hatte entdecken lassen.

---

*) Hooper. Morbid anatomy of the human uterus. Pl. IV. fig. 2. Pl. VII. fig. 1. Cruveilhier. Atlas d'anat. pathol. Livr. XIV. Pl. 1, 2. Mein Titelkupfer Fig. 2—3.

**) Präparat No. 130 vom Jahre 1865. Multiple Fibromyome des Uterus bei kankroidem Geschwür des Rectums und der Vagina; die Höhle des Uterus macht in ihrer Mitte eine plötzliche Aenderung ihres Verlaufes unter einem rechten Winkel.

***) Hooper l. c. Pl. V. Mein Titelkupfer Fig. 5.

†) Carl Wenzel. Ueber die Krankheiten des Uterus. Taf. VII.—VIII. Lebert. Traité d'anat. path. Atlas. T. II. Pl. CLVII. fig. 2—3. Simpson. Obstetric memoirs. Vol. I. p. 75.

Die auffälligste Veränderung, welche ich gesehen habe, findet sich in einem Präparat unserer Sammlung*), wo ein grosses, weiches, telangiektatisches Myom der hinteren Wand mit Prolapsus verbunden ist. Nach aussen vor dem Scheideneingang tritt eine grosse rundliche Masse hervor, hauptsächlich gebildet durch eine starke Cystocele und eine geringe Enterocele vaginalis; etwas nach hinten bemerkt man daran das ziemlich weite Orificium externum uteri. Eine hier eingeführte Sonde ergiebt die enorme Länge des dünnwandigen Cervikalkanals, welcher ganz das Aussehen einer erweiterten Urethra hat, von 15 Cent. Darauf folgt der am Orif. internum nach vorn geknickte, 8,5 Cent. in der Länge messende Uterus. Die Geschwulst, welche 22 Cent. hoch und oben 16, unten 10—11 Cent. dick ist, den Fundus nicht überragt, dagegen nach unten bis gegen das Perinaeum reicht, ist rings durch perimetritische Bänder festgehalten; sie hängt jedoch direkt nur mit dem oberhalb des Orif. internum gelegenen Theil der Uteruswand zusammen. — Diesem Fall zunächst kommt ein anderer**), wo ein grosses, vielfach verkalktes Fibromyom in der vorderen Wand des Uterus sitzt. Hier misst die Vagina 9, das Collum 5, das sehr auseinandergezerrte Orif. internum fast 3, der Uterus 5,5 Cent., während die 16 Cent. hohe und 9—12 Cent. dicke Geschwulst, welche in ihrer ganzen Ausdehnung mit dem Uterus zusammenhängt, nach oben ziemlich genau mit dem Fundus, nach unten in der Höhe der Portio vaginalis abschneidet. Da sie mehr nach links hin ihren Sitz hat, so ist der Uterus selbst nach rechts geschoben und etwas um seine Axe gedreht, so dass sich zu der Elongation noch eine Art von Torsion hinzugesellt.

Meist ist die vergrösserte Höhle mit einer etwas verdickten, aber glatten Schleimhaut überkleidet. Diese pflegt bei Lebzeiten stärker abzusondern (Fluor uterinus) und zu Blutungen, namentlich zu stärkerer Menstrualblutung geneigt zu sein. Manchmal gehen die Drüsen dabei cystoide Umwandlungen ein; zuweilen fand ich gerade hier die grössten Mollusken***) mit Cysteneinschluss (Bd. I. S. 241, Fig. 38). In seltneren Fällen bilden

*) Präparat No. 576.
**) Präparat No. 575.
***) Präparate No. 61 vom Jahre 1857, No. 132 vom Jahre 1865, No. 45 vom Jahre 1866.

sich einfach polypöse Auswüchse der Schleimhaut*), abgesehen von den etwa gleichzeitigen polypösen Myomen.

Allein es wird nicht allein die Uterushöhle verändert, sondern die Lage und Stellung des Uterus im Ganzen erfährt die grössten Abweichungen**). Am häufigsten sind Knickungen, welche gewöhnlich in der Gegend des Orif. internum erfolgen, so dass bei Myomen der hinteren Uteruswand Ante-, bei denen der vorderen Wand Retroflexionen erfolgen***), welche die Einbringung der Sonde geradezu unmöglich machen und durch Druck auf die Nachbarorgane, durch Einkeilung in das kleine Becken u. s. w. die grössten Beschwerden erzeugen. Myome der Seitenwände bedingen natürlich seitliche Verschiebungen und Verbiegungen. Grosse diffuse Myome verdrängen den Uterus im Ganzen nach vorn oder hinten, so dass die Erscheinungen der Ante- oder Retroversion eintreten. Dabei kann der Uterus so tief heruntergedrängt werden, dass er einen Prolapsus bildet; er kann andererseits, zumal bei grossen Intraparietal-Myomen des Fundus, sich der Art über das kleine Becken erheben und in die Bauchhöhle heraufreten, dass die Portio vaginalis beim Touchiren durch die Vagina kaum erreicht wird und dass die äusserste Elongation erfolgt†).

Die Gestalt des Uterus wird dadurch oft so sehr verändert, dass man selbst bei der Autopsie in Verlegenheit geräth, zu entscheiden, was vorn und hinten, was rechts und links ist. In vielen Fällen hilft hier nur die Feststellung der Insertionsstellen der Tuben und der Ligamente. Diese sitzen häufig nicht am oberen, sondern am unteren Umfange der Geschwulst††), die eine Tube hoch, die andere tief, ja zuweilen sieht es aus, als befänden sich beide auf derselben Seite. Am besten leitet die Insertion der Ligamenta rotunda und die Lage der Eierstöcke hinter den Tuben. Allein alle diese Theile erfahren zugleich sehr gewöhnlich die beträchtlichsten Veränderungen. Insbesondere verlängern sich die Tuben und Ligamente manchmal um das Zwei-

*) Präparat No. 249 vom Jahre 1864.
**) Ed. Sandifort. Observat. anat. path. Lugd. Bat. 1777. p. 107. Tab. VII.
***) Präparate No. 573, No. 223 vom Jahre 1857, No. 270 vom Jahre 1863.
†) Hooper l. c. Pl. VI.
††) Titelkupfer Fig. 5, d.

und Dreifache, selbst um noch mehr; die Ligamenta rotunda werden breiter und stärker, indem eine wirkliche Hyperplasie eintritt*); die Tuben werden manchmal zugleich hydropisch**) und bilden am Umfange der Geschwulst, mit der sie vielleicht verwachsen sind, cystische Säcke, oder letztere hängen auch wohl frei neben der Geschwulst.

Ganz besonders complicirt stellen sich jene Fälle dar, in welchen die intraparietale Geschwulst sich intraligamentös hervorwölbt***) und dadurch die ganze äussere Erscheinung des Uterus umgestaltet wird. In einem solchen Falle†) fand ich ein kolossales, weiches und viellappiges, telangiektatisches Myom von 30 Cent. Höhe und beiläufig 20 Cent. Dicke, welches von der linken Hälfte der hinteren Wand ausgegangen war, ganz in das linke Ligamentum latum eingedrungen; von da hatte es sich hinter der Vagina und in engem Zusammenhange mit derselben bis gegen den Damm hinabgeschoben, indem es im oberen Theile der Scheide eine flachrundliche Hervorragung bildete. Der Fundus, der von der Geschwulst beträchtlich überragt wurde, stand ganz schief, indem die linke Seite mit erhoben war, und die linke Tube lag weit nach oben hin ganz versteckt zwischen den Knollen der Geschwulst. In einem anderen Falle††), wo gleichfalls der linke Theil der hinteren Wand Ausgangspunkt war, hatte sich ein weit über Mannskopf grosses, 24 Cent. hohes und bis 18 Cent. dickes Fibromyom zwischen den Blättern des Lig. latum bis unmittelbar an den Eierstock geschoben und diesen weit von dem Uterus abgedrängt; gleichzeitig war der Uterus verlängert und anteflektirt. Die von Walter †††) beschriebene 71 Pfund schwere Geschwulst (S. 175), die sich bei einem Mädchen, das einmal geboren hatte, wahrscheinlich schon mit 20 Jahren entwickelt hatte, war von der linken hinteren Seite des Uterus ausgegangen und hatte sich weit in das linke Ligament geschoben, indem der Uterus stark verlängert war.

Geschwülste dieser Art erzeugen durch die Beeinträchtigung des Beckenraumes und durch den Druck, den sie auf die Ureteren,

*) Titelkupfer Fig. 1.
**) Präparat No. 223 vom Jahre 1857. Titelkupfer Fig. 5, *d.*
***) Titelkupfer Fig. 3. C. Hecker. Klinik der Geburtsk. Bd. II. S. 129.
†) Präparat No. 269 vom Jahre 1863.
††) Präparat No. 270 vom Jahre 1863.
†††) Walter. Ueber fibröse Körper der Gebärmutter. S. 10. Abbildung.

die Gefässe und Nerven, den Mastdarm ausüben, ungleich grössere Beschwerden, als die vielleicht grösseren Myome, welche sich mit dem Uterus gegen die Bauchhöhle heraufschieben. Ihnen zunächst stehen die retrouterinen *), bald mehr, bald weniger über die Uterusfläche erhobenen und daher den subserösen Formen sich anschliessenden Myome, welche gleichfalls gewöhnlich im kleinen Becken bleiben und sich in der Aushöhlung des Kreuzbeins fest einkeilen. In einem solchen Falle**) sitzt ein 12 Cent. hohes, 7—8 Cent. dickes, weiches Myom, welches äusserlich ein Gefühl von scheinbarer Fluktuation darbot, an der hinteren Wand des Uterus, mit der es von der Gegend des Orificium internum aufwärts in Verbindung steht. Der Uterus, welcher noch mehrere kleine Myome enthält, ist dadurch anteflektirt; zugleich erstreckt sich aber die Geschwulst abwärts in die Excavatio rectouterina so tief herab, dass das hintere Scheidengewölbe dadurch stark hervorgedrängt wird. Ringsum liegen zahlreiche perimetritische Adhäsionen, so dass jede Spur eines freien Raumes hinter dem Uterus verschwunden ist; auch die Mündungen der Tuben sind verwachsen und ihre Höhlungen hydropisch ausgedehnt.

Diese Fälle zeigen schon, dass manche solche retrouterinen Geschwülste schliesslich auch retrovaginal werden (S. 178) und mit primären Myomen der Vagina verwechselt werden können. Die Uteringeschwulst schiebt sich zuweilen subperitonäal herab, so dass sie in organischer Verbindung mit der Scheide bleibt***). Unsere Sammlung besitzt ein solches Präparat†), in welchem die 18 Cent. hohe, 12—14 Cent. dicke, übrigens weiche und lappige Geschwulst sich so tief hinter die Vagina herabgedrängt hat, dass die Hälfte ihrer Höhe auf die letztere fällt; trotzdem findet sich eine wirkliche Continuität der inneren Substanz nur oberhalb des Orificium internum.

Ganz andere diagnostische Schwierigkeiten machen die schon erwähnten (S. 165) Intraparietal-Myome, welche sich mehr nach innen gegen die Uterinhöhle entwickeln und schliesslich eine gewisse Aehnlichkeit mit Polypen erlangen. Bei einer mässigen Grösse bilden sie gegen die Uterinhöhle halbkugelige Hervor-

*) C. Wenzel a. a. O. Taf. VII.—VIII.
**) Präparat No. 223 vom Jahre 1857.
***) C. Wenzel a. a. O. Taf. X.—XI.
†) Präparat No. 574.

ragungen, welche die Gestalt der Höhle verändern*). Solche, die von dem Fundus ausgehen, können die Höhle so eindrücken, dass die gegen die Tuben hinlaufenden Abschnitte als besondere Kanäle erscheinen und der Anblick eines zweihörnigen Uterus entsteht**). Sitzen sie in der hinteren oder vorderen***) Wand, so füllen sie schnell die Uterushöhle, schieben sich, wie die Polypen, durch das Orif. internum, erweitern die Cervikalhöhle und dringen gegen das Orif. externum†). In einem solchen Falle††), wo das weiche, etwa 4 Pfd. schwere Myom 18 Cent. hoch und 14—16 Cent. dick ist, findet sich der Hals nebst der Portio vaginalis verstrichen, wie bei einer herannahenden Geburt; der äussere Muttermund ist kreisrund geöffnet und von ganz dünnen flachen Lippen umgeben Kleinere Theile der Geschwulst, welche in jauchigem Zerfall waren, hingen aus dem Muttermunde hervor, durch welchen man einen Finger einbringen und das Myom bis auf 1 Zoll Entfernung bequem umgehen konnte. Die Uterushöhle ist sehr erweitert, aber überall von der Geschwulst auf das Dichteste erfüllt; ein continuirlicher Zusammenhang mit der Muskelhaut besteht jedoch nur an der vorderen Wand des Uteruskörpers. Hier wäre eine Verwechselung mit Gravidität natürlich besonders leicht; das Verhalten der Vaginalportion und des Muttermundes hat die grösste Aehnlichkeit mit dem kurz vor der Geburt†††). — In einem anderen Falle*†) ist der Uterus durch die 22 Cent. hohe und 21 Cent. dicke, von der hinteren Wand ausgehende, gleichfalls weiche Geschwulst bis zur Grösse eines vollschwangeren Organs ausgedehnt; die Geschwulst hängt mit einer zottigen, unregelmässig zerfetzten Fläche in die sehr erweiterte Scheide herab. Collum und Portio vaginalis sind so erweitert und verdünnt, dass man kaum ihre Grenze gegen die Scheide erkennen kann. Alle diese Theile sind mit flachen Ulcerationen besetzt.

Viele solcher Fälle sind in der Literatur einfach als fibröse oder Fleischpolypen beschrieben worden. Aber gerade aus prakti-

*) Rob. Lee. Med. chir. Transact. Vol. XLIV. p. 112. Pl. IV.
**) Präparat No. 167 vom Jahre 1858, No. 248 vom Jahre 1864.
***) Justi. Mein Archiv. Bd. XXXII. S. 143.
†) Rob. Lee. Med. chir. Transact. Vol. XIX. p. 122. Pl. II. Scanzoni. Beiträge. II. S. 107.
††) Präparat No. 1011 (vom Jahre 1852).
†††) Gluge. Atlas der path. Anat. Lief. V. Taf. IV. Fig. 1.
*†) Präparat No. 46 vom Jahre 1866. Geschenk des Dr. Louis Mayer.

schen Gründen ist es wichtig, sie von denselben zu trennen. Sie haben gar keine Neigung, einen Stiel zu bilden; im Gegentheil, sie sitzen ganz breit auf, in vollem und weitem Zusammenhange mit der Muskelwand, von der sie reichliches Ernährungs- und Bildungsmaterial beziehen, so dass sie colossal wachsen. Dabei kann es freilich geschehen, dass an ihrer Oberfläche allerlei polypöse Auswüchse*) vorkommen, sei es, dass diese ihrerseits myomatös sind, oder dass sie nur Mollusken und Polypen der Schleimhaut darstellen. In operativer Beziehung sind sie ungleich wichtiger und gefährlicher, insbesondere kommen nach ihrer Abtragung heftigere Blutungen, nach dem Versuch der Unterbindung, ja selbst der Enucleation leicht maligne Entzündungen mit jauchiger Venenthrombose oder diffuser Lymphgefässentzündung vor, die in höchstem Maasse gefährlich werden. Ja, dieselben Entzündungen entstehen zuweilen spontan, compliciren sich mit Peritonitis**) und machen einen Verlauf, wie Puerperalentzündungen.

Gerade diese Formen sind es, auf welche sich manche Beobachtungen spontaner Expulsion beziehen (S. 172). Manchmal ist es die im Umfange des Myoms fortkriechende Verjauchung oder Vereiterung, welche nach Art der dissecirenden Entzündungen die Verbindungen mit dem Organ löst***), und sei es die freiwillige, durch Uteruscontraction geschehende Geburt der Geschwulst, oder ihre künstliche Extraction möglich macht. Anderemal dagegen usurirt die Geschwulst, vielleicht unterstützt durch wehenartige Zusammenziehungen des Organs, langsam die bedeckenden Muskel- und Schleimhautschichten und tritt zu Tage, ohne dass eine eigentliche Eiterung oder Jauchung zu Stande kommt. Ganz grosse Myome können auf diese Weise entfernt werden, worauf der Uterus sich allmählich zurückbildet.

Es erübrigt jetzt noch, die innere Geschichte der intraparietalen Myome genauer zu besprechen. Hier ist zunächst zu erwähnen, dass in diesen Geschwülsten zuweilen das Muskelgewebe in grosser Ausdehnung fettigen Veränderungen unterliegt und sich zurückbildet, ähnlich wie im schwangeren

*) Gluge. Atlas der path. Anat. Lief. VIII. Taf. IV. Fig. 2—3. Cruveilhier. Traité d'anat. path. gener. T. III. p. 653. Note.

**) Präparat No. 1011.

***) Rokitansky. Handbuch der path. Anat. Wien. 1842. Bd. II. S. 544. Cruveilhier l. c. p. 687.

Uterus nach dem Puerperium*). Dann treten an einzelnen Stellen Atrophien ein und es kann zu einer gewissen Verkleinerung der Geschwulst kommen. Dieser Fall ist therapeutisch der am meisten interessante und neuerlich am meisten discutirte, indem es sich fragt, ob eine solche Geschwulst gänzlich zurückgebildet werden kann? Es ist das in der letzten Zeit mehrfach behauptet worden; die Heilung soll namentlich durch die prolongirte Einwirkung gewisser Mineralwässer, z. B. der Kreuznacher, der Krankenheiler, zu Stande kommen**). Anatomisch hat man diese Fälle jedoch nicht genau constatirt. Ich muss sagen, dass ich es für sehr unwahrscheinlich halte, dass ein vollständiges Verschwinden stattfindet; dass aber eine erhebliche Verkleinerung erfolgen kann, das ist um so weniger in Abrede zu stellen, als fettige Degeneration der Muskulatur thatsächlich vorkommt und eine Rückbildung der Gefässe sehr wohl möglich ist. Von dem Bindegewebe wird wohl immer ein erheblicher Antheil zurückbleiben; dass es ganz und gar verschwindet, halte ich für unwahrscheinlich, und so lange es nicht direct dargethan ist, muss ich es bezweifeln. Immerhin ist sehr viel gewonnen, wenn durch die ganze Geschwulst hindurch die Muskulatur einer fettigen Metamorphose unterliegt und das eigentliche Motiv des Wachsthums entfernt wird, denn das liegt in der Muskulatur und nicht im Bindegewebe.

Schon John Clarke***) hat einen Fall beschrieben, wo beträchtliche Geschwülste, welche bei Lebzeiten genau durch die Bauchdecken gefühlt werden konnten, sich so verkleinert hatten, dass zwei Jahre später, nach dem Tode der Frau, nur noch ganz unbedeutende Reste gefunden wurden. Die eine dieser Geschwülste war mannsfaustgross gewesen, die andere noch einmal so gross; nach dem Tode zeigten sich nur zwei erbsengrosse, harte Knoten. Aehnliche Beobachtungen sind auch von anderen Gynäkologen und Aerzten†) gemacht worden, namentlich nach dem Gebrauche

---

*) Virchow. Wiener med. Wochenschr. 1856. S. 101.

**) O. Prieger. Monatschr. f. Geburtsk. u. Frauenkrankh. 1853. Heft 3. Bartels. Verhandl. der Gesellsch. f. Geburtsh. in Berlin. 1852. Heft VI. S. 1.

***) John Clarke. Transact. of a Soc. for the improvement of med. and chir. knowledge. 1812. Vol. III. p. 303.

†) Simpson. Obstetric memoirs. Vol. I. p. 115. Ashwell a. a. O. S. 341. Edw. Rigby. On the constitutional treatment of female diseases. Lond. 1857. p. 189. Cruveilhier. Traité d'anat. path. génér. T. III. p. 672.

von Jod und Brom, aber im Allgemeinen kann man wohl nur sagen, dass die weitere Ausbildung der Geschwulst dadurch gehemmt*) oder eine Verkleinerung hervorgebracht wird, aber nicht, dass sie gänzlich zur Resolution kommt. Selbst Kreuznacher und andere Badeärzte**) haben dies anerkannt. Unzweifelhaft verbindet sich diese Verkleinerung, wie schon der Fall von Clarke lehrt, mit Induration, und diese wieder ist abhängig von einer Vermehrung und Verdichtung des interstitiellen Bindegewebes, also von einer entzündlichen Affection. Die sehr harten Intraparietal-Myome, welche eine ganz sehnige (desmoide) oder

Fig. 220.

Fig. 220. Die Durchschnittsfläche eines grossen, getrockneten, verkalkten Fibromyoms, an welcher man die vielfach gewundenen und verschlungenen Züge der verkalkten Balken sieht. Die Hälfte der Geschwulst, welche abgebildet ist, wiegt trocken 185,5 Grmms. Präparat No. 10*a* vom Jahre 1863. Natürl. Grösse.

*) Th. Safford Lee a. a. O. S. 35.

**) Prieger. Erfahrungen über die Heilkräfte der Jod- u. Bromhaltigen Elisabeth-Quelle zu Kreuznach. Mainz. 1845 S. 63. C. Engelmann. Kreuznach, seine Heilquellen und deren Anwendung. Kreuzn. 1857. S. 88. Bemerkungen über das Bad Kreuznach. (Aus der Balneologischen Zeitung) S. 37. Faupel. Die jod- und bromhaltige Kochsalzwasser-Quelle von Königsdorff-Jastrzemb. Breslau. 1866. S. 57. G. Scholz. Klinische Studien über die Wirkung der Stahlbäder in der Gynäkologie. Berlin. 1862. S. 52.

knorpelähnliche Beschaffenheit zeigen, sind stets solche, welche zur Ruhe gekommen sind; ich finde dabei die sehr charakteristische Thatsache, dass mit den Myomen in vielen Fällen zugleich die Muskelwand des Uterus eine allgemeine Atrophie und Verdünnung erfährt. Eine solche Atrophie des Uterus, welche auch klinisch von grosser Bedeutung ist, kommt jedoch hauptsächlich dem höheren Lebensalter zu, und man darf wohl annehmen, dass sie sich zuweilen auf die Myome fortsetzt.

Auf die Induration folgt sehr häufig die Verkalkung, welche auch bei den intraparietalen Myomen in grosser Ausdehnung vorkommt. Sie tritt mitten in der Geschwulst gewöhnlich in einer Reihe von einzelnen Zügen auf, welche sich vielfach verschlingen, zwischen sich aber noch Fasermasse haben; später bilden sich stellenweise mehr zusammenhängende, knochenähnliche Massen von solcher Dichtigkeit, dass man sie nur mit Mühe durchsägen kann und dass sie nach dem Schleifen so dicht wie Elfenbein oder Marmor erscheinen*). Zuweilen wird der grösste Theil

Fig. 221.

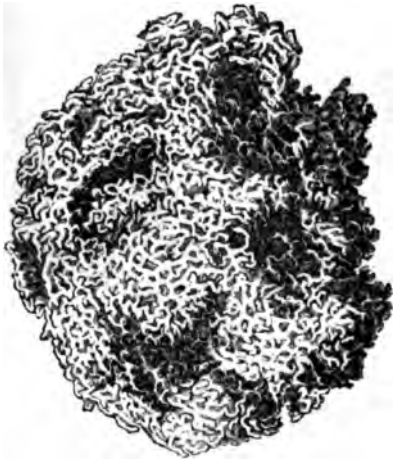

Fig. 221. Skelet der anderen, macerirten Hälfte der in Fig. 220 abgebildeten Geschwulst. Die Weichtheile sind vollständig entfernt. Das Vorliegende entspricht der äusseren Oberfläche der Geschwulst. Präparat No. 10*b* vom Jahre 1863. Natürl. Grösse.

*) Rob. Lee. Med. chir. Transact. Vol. XIX. p. 96. Hooper. Morbid anat. of the human uterus. Pl. VII. fig. 2. Walter. Ueber fibröse Körper der Gebärmutter. S. 40. Lebert. Physiol. path. T. II. p. 187.

eines Myoms in einer solchen Weise verändert, und es entstehen pfundschwere Klumpen, in denen nur noch ganz wenig Substanz enthalten ist, die nicht mit verkalkt ist. Löst man solche Knoten aus und lässt man sie trocknen, so gewinnt man rundliche Körper von grobhöckeriger Oberfläche, überaus hart und schwer, wie aus Felsgestein gebildet. Macerirt man sie jedoch, so entsteht eine lose Masse, vergleichbar einem Korallen- oder Madreporenstock, dessen einzelne Theile leicht aus einander brechen oder fallen und für sich eine sehr dichte, gelblich graue Substanz darstellen. Wie schon früher (S. 115) erwähnt, haben diese Massen gewöhnlich keine eigentlich knöcherne Beschaffenheit; es sind amorphe Versteinerungen (Petrifikationen).

Die Vorstellung der Alten von den sogenannten Uterussteinen (Calculi uterini) bezieht sich, wie schon Baillie*) wenigstens für die „Knochen“ richtig hervorhob, offenbar auf solche Geschwülste. Allerdings dachte man sich früher, dass die Steine in der Höhle des Uterus lose lägen und dort gebildet würden. Eine solche Vorstellung war an sich sehr natürlich, wenn man die einzelnen Fälle in Erwägung zieht**). Schon Hippocrates***) erzählt einen sehr charakteristischen Fall von einer 60jährigen thessalischen Magd, die in ihrer Jugend bei jedem Beischlaf starke Schmerzen empfunden hatte, jedoch nie schwanger geworden war, dass sie eines Tages, nachdem sie viel Lauch (Zwiebeln? πράσα) gegessen hatte, von den heftigsten wehenartigen Schmerzen befallen wurde und beim Aufstehen etwas Rauhes im Muttermunde fühlte. Ein anderes Frauenzimmer habe der schon Ohnmächtigen einen rauhen Stein, ähnlich dem Wirtel auf der Spindel, hervorgezogen. Andere unter den Alten berichten ähnliche Fälle, welche scheinbar sämmtlich für eine freie Entstehung der Uterussteine sprechen. Erst seit dem Beginn der anatomischen Untersuchungen†) überzeugte man sich allmählich, dass derartige Steine in der Uterussubstanz vorkommen. Allein Viele unterschieden nun, wie auch noch Baillie thut, Steine und Knochen (Osteo-

*) Baillie. Anat. des krankh. Baues. S. 219.
**) Lieutaud. Hist. anat. med. Goth. et Amst. 1796. Vol. I p. 420.
***) Hippocrates. Epidem. Lib. V. Ed. Kühn. Vol. III. p. 559.
†) J. Schenk a Grafenberg. Observ. med. rar. Francof. 1665. p. 649. Lib. IV. Lapides in utero nati.

steatome, Osteosarkome) im Uterus. Meckel*) war wohl der erste, welcher beides vereinigte und die Ansicht aufstellte, dass die Steine ursprünglich mit dem Uterus zusammenhingen und erst später frei würden. Rob. Lee**) hat dann, indem er die ganze Gruppe unter dem Namen der fibrocalcären Geschwülste zusammenfasste, in genauerer Darstellung den Zusammenhang festgestellt.

Es mag nun wohl sein, dass einzelne der in der Literatur verzeichneten Beobachtungen anders zu deuten sind. Wenn Brugnatelli***) in der Mitte eines aus Kalkphosphat bestehenden Uterussteines die Tibia eines Hühnchens fand, so kann man allerdings mit Lee den Zweifel aufwerfen, ob hier nicht eine Verwechselung mit einem Harnstein vorlag, indess kann ein solcher Knochen leichter in die Vagina, als in die Harnblase gelangen, und die Inkrustationen von Pessarien, welche lange in der Scheide verweilen, lehren uns, dass hier eine Ablagerung von Erden in grosser Menge vorkommen kann. Im Ganzen wird man aber wohl nicht fehl gehen, wenn man annimmt, dass die Uterussteine verkalkte Myome sind. Schon früher (S. 167) habe ich erwähnt, dass mir kein ganz sicherer Fall bekannt ist, wo eigentliche Fleischpolypen verkalkt seien. Hooper†) liefert allerdings die Abbildung eines scheinbar gestielten, bei Lebzeiten abgegangenen Uterussteines, aber der Uterus, zu dem er gehörte, ist nicht untersucht worden.

Dagegen ist es durchaus nicht ungewöhnlich, intraparietale Myome in mehr oder weniger grosser Ausdehnung verkalkt zu finden, welche, zumal in einem atrophischen Uterus, der inneren Oberfläche sehr nahe liegen oder gegen die Uterushöhle prominiren††). Findet in ihrem Umfange eine fortschreitende Usur des Gewebes statt, bildet sich namentlich eine dissecirende Eiterung, so werden sie leicht frei werden können. Solche Entzündungen sind schon früh beobachtet worden. Salius†††) erzählt von einer alten Nonne, dass sie Monate lang von anhaltenden Schmerzen im Uterus geplagt gewesen sei und dann freiwillig einen unebenen

*) Joh. Fr. Meckel. Handb. der path. Anat. Leipz. 1818. Bd. II. 2. S. 248.

**) Rob. Lee. Med. chir. Transact. 1835. Vol. XIX. p. 96.

***) R. Lee l. c. p. 97.

†) Hooper. Morbid anatomy of the human uterus. Pl. VII. fig. 3.

††) Hooper l. c. Pl. VII. fig. 1.

†††) S-lius ad cap. 113 pract. Altomari citirt von Schenk l. c. p. 649.

Stein von der Grösse und Gestalt eines Enteneies geboren habe, worauf die Schmerzen aufhörten; indess habe ein fauliger Ausfluss aus dem Uterus fortbestanden, so dass sie schliesslich an Erschöpfung zu Grunde gegangen sei. Rob. Lee*) beobachtete einen ähnlichen Fall bei einer 62jährigen verheiratheten, aber kinderlosen Frau, welche lange an Beschwerden im Unterleibe mit eiteriger und blutiger Absonderung gelitten hatte. Zuerst gingen ihr kleinere unregelmässige Stücke, später eine kalkige Concretion mit temporärer Erleichterung ab; bald nachher starb sie an Peritonitis, und es fand sich eine „maligne Ulceration" des Uterus, die sich bis zu einer grossen fibrocalcären Geschwulst erstreckte, welche in der hinteren Wand des Uterus sass und die Höhlung des Kreuzbeins füllte. Simpson**) entfernte bei einer 69jährigen Frau, die mehrere Kinder geboren und Jahre lang an leichten Blutungen gelitten hatte, und die später heftige wehenartige Schmerzanfälle hatte, aus dem Muttermund eine haselnussgrosse, unregelmässige, kalkige Masse. Es trat sofort Ruhe ein. Allein einige Zeit später kehrten die Anfälle noch heftiger wieder, und als nun der Muttermund künstlich erweitert wurde, fand sich eine noch grössere, jedoch adhärente fibrocalcäre Masse im Uterus, welche stückweise gewaltsam entfernt wurde. Die Stücke passten zusammen und stellten eine orangengrosse Geschwulst dar. Jetzt trat dauernde Besserung ein, obwohl noch mehrere fibrocalcäre Knoten im Uterus gefühlt werden konnten. — Möglicherweise kann auch auf diese Auslösungen das Puerperium einen entscheidenden Einfluss ausüben. Schenk***) berichtet aus dem Chronicon Antonini circa annum 1070 von einer Person, die drei Wochen am Kreisen war und die endlich, nachdem sie ein feierliches Gelübde gethan, drei Steine gebar, einen gänseei-, einen hühnerei- und einen nussgross, worauf schliesslich das Kind folgte.

Diese Art der freiwilligen Auslösung, welche auf Usur und Zerstörung der bedeckenden Gebilde beruht, wird besonders erläutert durch die Art, wie ausnahmsweise eine solche Usur und Zerstörung sich nach aussen richtet. Loir†) sah eine manns-

*) R. Lee. Med. chir. Transact. Vol. XIX. p. 100.
**) Simpson. Obstetric memoirs. Vol. I. p. 135.
***) Schenk l. c. p. 649.
†) Loir. Mém. de la soc. de chir. 1851. T. II. (citirt bei Aran, Mal. de l'utérus p. 835).

faustgrosse Geschwulst, welche nicht blos die vordere Fläche des Uterus, sondern auch die Bauchwand in der Gegend der Linea alba durchbohrt hatte, so dass sie als eine schwärzliche und fungöse Masse durch die gangränöse Haut hervortrat.

Doch ist dies nicht die einzige Art der Auslösung. In der Abtheilung von Velpeau*) wurde ein Fall beobachtet, wo bei einer 60jährigen Frau scheinbar zwei Orificien des Uterus vorhanden waren: vor dem eigentlichen Muttermund lag eine Oeffnung, welche zu einer mit kalkigen Massen gefüllten Höhle führte. Bei der Autopsie fand man eine fibröse Geschwulst, welche eine mit Kalkmassen erfüllte Höhle enthielt, die gegen die Scheide aufgebrochen war. Hier scheint also eine innere Eiterung vorangegangen zu sein.

Unter solchen Verhältnissen erregen die verkalkten Myome sehr verschiedenartige und langwierige, zuweilen sehr schwere Zufälle. Die früheren Schriftsteller**) haben denselben grössere Aufmerksamkeit zugewendet, als es Seitens der neueren geschehen ist. Anhaltende eiterige, jauchige oder blutige Absonderungen mit Schmerzhaftigkeit im Unterleibe, im Kreuz, in den Schenkeln, ausgedehnte Neuralgien, Harn- und Kothbeschwerden, Uebelkeit und Erbrechen, Ascites oder Peritonitis, hektisches Fieber mit Marasmus sind vielfach beobachtet worden, und der Tod ist dadurch öfters herbeigeführt worden, selbst wenn durch spontane oder künstliche Entfernung der Steine ein vorübergehender Nachlass erlangt worden war.

Meist sind es kleinere, hasel- oder wallnuss-, seltener hühnerei- oder faustgrosse Intraparietal-Myome, welche in dieser Art verkalken. Die grossen Geschwülste innerhalb der Wand bleiben meist weich und frei von Verkalkung. Freilich ist dies nicht immer der Fall: Bartholin***) will im Uterus einer alten Frau einen 4 Pfund schweren, mit vielen Rauhigkeiten besetzten, bräunlichen Stein gefunden haben. Allein dann pflegen die Geschwülste, ähnlich wie die peritonäalen Myome, nur lose Verbindungen mit der Uterussubstanz zu haben. Das nächst grosse Präparat†) dieser Art, welches unsere Sammlung besitzt, misst in der Breite 16 Cent.,

*) Lebert. Traité d'anat. path. T. I. p. 166.
**) A. Portal. Cours d'anat. médicale. Paris. 1803. T. V. p. 533.
***) Lieutaud l. c. p. 421. Obs. 1450.
†) Präparat No. 107 vom Jahre 1859.

in der Höhe stellenweis 11 und in der Dicke 6,5 Cent. Es ist eine sehr höckerige, zum Theil groblappige, ganz harte Geschwulst des Fundus uteri einer alten Frau, welche sich zum grossen Theil über das Niveau des Uterus erhebt, eine sehr dichte, faserig-filzige Zusammensetzung besitzt und an zahlreichen Stellen grosse, gelbe, durchscheinende Verkalkungen, an der Oberfläche dagegen flachrundliche, dünnwandige Cysten zeigt. Ringsumher perimetritische Adhärenzen; die Vagina sehr verlängert, das Orif. internum obliterirt, Hydrometra. Der Uteruskörper atrophisch, und nach oben hin die Wand so dünn und mit der Geschwulst so lose verbunden, dass man glauben könnte, das Myom liege frei in der Bauchhöhle und sei nur äusserlich an den Uterus angewachsen. Allein der Fundus uteri fehlt gänzlich; das Myom selbst bildet die obere Wand der stark dilatirten Uterushöhle. Offenbar erklärt sich hier die Verkalkung aus dem Umstande, dass die Atrophie des fast membranös gewordenen Uterus der Geschwulst fast alle Zufuhr geraubt hat. — Das grösste Präparat*) unserer Sammlung, welches zugleich in sehr grosser Ausdehnung verkalkt ist, habe ich schon früher (S. 178) erwähnt; es ist ein retrouterines Myom, welches das kleine Becken ganz füllte.

Meist beginnt die Verkalkung in den mittleren oder inneren Theilen der Geschwulst**), nur in sehr grossen Myomen sitzen die kalkigen Theile mehr in den äusseren Partien. Sehr selten kommt eine peripherische Verkalkung in Form einer Schalenbildung vor***). In dem einzigen Falle dieser Art, den unsere Sammlung besitzt†), ist die Geschwulst 4 Cent. hoch und 3 Cent. dick, die Schale 0,5 Millim. stark, fast continuirlich, das Innere des Knotens welk, blassröthlich und mit schwacher Kalkeinsprengung. Der Uterus, welcher einer alten Jungfrau angehörte, ist etwas atrophisch; seine Höhle stark dilatirt und mit cystischen Mollusken besetzt; gleichzeitig fibröse Oophoritis. In

*) Präparat No. 575.

**) Ein sehr sonderbares Präparat von innerer Verkalkung bei äusserer concentrischer Schichtung der Theile bildet Lebert (Traité d'anat. path. Atlas. Pl. CLVII. fig. 7) aus dem Musée Dupuytren ab.

***) Loire bei Dupuytren a. a. O. S. 188. Joh. Fr. Meckel. Handb. der path. Anat. Bd. II. 2. S. 244. Chowne citirt von Lee. Med. chir. Transact. Vol. XIX. p. 112. Dusseau a. a. O. Bl. 152.

†) Präparat No. 45 vom Jahre 1866. Geschenk des Dr. Richard Ruge.

einem Falle von des Gaux de Faubert*) soll sogar an der fast 9 Pfd. schweren Geschwulst einer 63jährigen Jungfrau Rinde und Diploe zu unterscheiden gewesen sein.

Ganz verschieden von diesen harten (fibrösen), indurirenden und verkalkenden Formen sind die weichen Myome der Uteruswand, bei denen sich jedoch gleichfalls verschiedene Arten unterscheiden lassen. In manchen Fällen beruht die Weichheit der Geschwülste wesentlich auf dem Verhalten des Interstitialgewebes. Cruveilhier**) hat dasselbe als Oedem beschrieben und damit eine gewisse Form der Erweichung in Verbindung gebracht. So richtig seine Bemerkungen in vieler Beziehung sind, so muss doch meiner Meinung nach zweierlei unterschieden werden. Zunächst findet sich in manchen Myomen ein sehr reichliches und dehnbares Interstitialgewebe***), welches bald blos zwischen den einzelnen Knoten einer zusammengesetzten Geschwulst (Fig. 222), bald zwischen den einzelnen Faserzügen eines Knotens gelegen ist, und welches durch seinen reichen Gehalt an Flüssigkeit allerdings den ödematösen Zuständen am nächsten steht. Indess handelt es sich nicht blos um Infiltration mit Flüssigkeit, denn wenn man das weiche Gewebe mikroskopisch untersucht, so findet man darin bald mehr, bald weniger kernhaltige Rundzellen von der Grösse und Gestalt der Schleimkörperchen oder grosser Lymphkörperchen. Es bestehen also Proliferations-Vorgänge. Auch enthält die Flüssigkeit häufig Mucin, so dass genau genommen ein Myxomyoma (Myoma mucosum) vorliegt. Die Rundzellen gehen später die Fettmetamorphose ein, verwandeln sich in Körnchenzellen und es beginnt damit ein Zerfall, der zur Erweichung führen kann.

Davon zu trennen ist eine Art von ödematöser Erweichung, welche ohne alle nachweisbare Proliferation geschieht. Ich habe früher (S. 115) davon gesprochen. Dabei atrophiren die Muskelfasern, während sie in dem Myxomyom oft sehr reichlich vorhanden sind; das Bindegewebe geht langsame Metamorphosen ein, welche die Faserzüge in lose, überaus dehnbare, krause und verworrene Zaddermassen überführen. Diese Massen

*) van der Monde. Recueil périod. T. XI. p. 337 (citirt bei Joh. Fr. Meckel a. a. O. S. 250 und Krull, De natura et caus. tum. fibr. p. 17).
**) Cruveilhier. Traité d'anat. path. génér. T. III. p. 680.
***) Gillespie. Edinb. med. Journ. 1866. July. p. 35.

lösen sich allmählich auf, und es bilden sich einzelne kleinere Lücken, die mit klarer, gelblicher, lymphatischer Flüssigkeit gefüllt, aber nicht von glatten Wandungen begrenzt sind.

Sowohl die erste, als die zweite dieser Formen kann das Gefühl einer deutlichen Fluktuation darbieten und den Eindruck einer mit Flüssigkeit gefüllten Höhle oder Cyste hervorbringen. Sie unterscheiden sich von einer solchen zunächst dadurch, dass bei einer Punktion keine oder höchstens einzelne Tropfen von Flüssigkeit sich entleeren. Nur bei der Erweichung kann der Zerfall so weit fortschreiten, dass grössere Mengen von Flüssigkeit sich anhäufen. Ich werde darauf alsbald bei den sogenannten fibrocystischen Geschwülsten zurückkommen.

Eine dritte Art der weichen Intraparietal-Myome sind die beinahe rein muskulösen Formen, das, was schon die älteren Beobachter als Fleischgeschwulst oder Sarkom im engeren Sinne des Wortes unterschieden. Hier ist oft sehr wenig Interstitialgewebe überhaupt vorhanden, und das vorhandene ist weich und leicht zerreisslich. Dagegen bildet die Muskulatur dicke, leicht bewegliche, streifige Züge, Balken oder Blätter, welche sich weit weniger verschlingen, als es bei den harten Formen der Fall ist. Auch hat der Durchschnitt der Geschwulst nicht das weisse, sehnige Aussehen des Fibromyoms, sondern vielmehr ein röthliches, zuweilen geradezu fleischiges, ähnlich dem des schwangeren oder puerperalen Uterus. Gerade diese Form scheint auch am meisten von der Schwangerschaft beeinflusst zu werden, so dass die Vergrösserung der Geschwulst mit der fortschreitenden Schwangerschaft und mit der physiologischen Hyperplasie der Uteruswand parallel geht.

Das Verhältniss der Uterusmyome zur Schwangerschaft ist häufig Gegenstand der Untersuchung gewesen*). Dass umfangreiche Myome oder solche, welche durch ihren Sitz bedeutende Lage- und Gestaltveränderungen des Uterus, Verengerungen oder Verschliessungen der Geschlechtswege hervorbringen, die Conception hindern, liegt auf der Hand und ist oft genug thatsächlich festgestellt. Dass aber die Anwesenheit von Myomen an sich

*) Walter. Ueber fibröse Körper der Gebärmutter. S. 50. R. Lee. Med. chir. Transact. Vol. XIX. p. 107. Ashwell a. a. O. S. 135. C. Hecker a. a. O. S. 124.

die Befruchtung nicht ausschliesst, wenn die eben genannten Verhältnisse nicht stattfinden, ist ebenso klar und bewiesen. Tritt aber eine Schwangerschaft ein, ohne dass die vorhandenen Myome sich vergrössern, so kann möglicherweise nicht blos diese Schwangerschaft zu ihrem regelmässigen Ende verlaufen, sondern auch der Uterus sich wieder zurückbilden auf den Zustand, in dem er vor der Schwangerschaft sich befand.

Nun ist es aber eine leider oft genug beobachtete Thatsache, dass bei Personen, die vor der Schwangerschaft über keine besonderen Zufälle zu klagen hatten, bei der Geburt durch die Anwesenheit grosser Myome schwere Hindernisse eintreten*), oder dass, wenn auch die Geburt ohne solche Hindernisse vor sich gegangen ist, nach derselben der Uterus sich nicht regelmässig zusammenziehen kann, weil ein in seinen Wandungen vorhandenes grösseres Myom dies hindert. Die Gefahr schwerer Blutungen, thrombotischer und entzündlicher Prozesse tritt damit heran. Soll man nun hier annehmen, dass diese Geschwülste sich erst während der Schwangerschaft gebildet haben? Ich denke nicht. Diese Fälle erklären sich vielmehr meiner Meinung nach aus dem starken Wachsthum von Myomen, die vor der Schwangerschaft wohl vorhanden, aber noch klein waren, und die während der Schwangerschaft sehr schnell gross geworden sind. Dies sind stets weiche und muskelreiche Myome und sie sind zugleich diejenigen, welche verhältnissmässig schon in früheren Lebensaltern sich bemerkbar machen.

Diese Form vergesellschaftet sich weiterhin häufig mit einer sehr starken Gefässentwickelung, die zuweilen eine solche Ausdehnung erreicht, dass an einzelnen Stellen ein Charakter der Geschwulst eintritt, dass man sie kaum von erectilen oder cavernösen Geschwülsten zu unterscheiden vermag. Die ganze Entwickelung steht hier parallel jener Vergrösserung der Uteruswand, wie sie im Laufe der Schwangerschaft und zwar namentlich an der Placentarstelle stattfindet, wo bis in die Muskelwand hinein sich ein wirklich cavernöser Bau entwickelt.

---

*) Chaussier. Bullet. de l'Ecole de méd. de Paris. 1818. p. [illegible]
M. Barschall. De uteri fibroideo rotundo. Diss. inaug. Berol. 1858.
Klaproth. Monatsschrift für Geburtskunde u. Frauenkrank
Bd. XI. S. 85. Priestley. Obstetr. Transact. Vol. I. p. 217.
St. Bartholomew's Hosp. Rep. Vol. I. p. 78.

Es ist dies die schon früher von mir erwähnte (S. 112) Form des Myoma telangiectodes s. cavernosum, welche gerade in grossen Intraparietal-Geschwülsten in ihrer grössten Vollendung

Fig. 222.

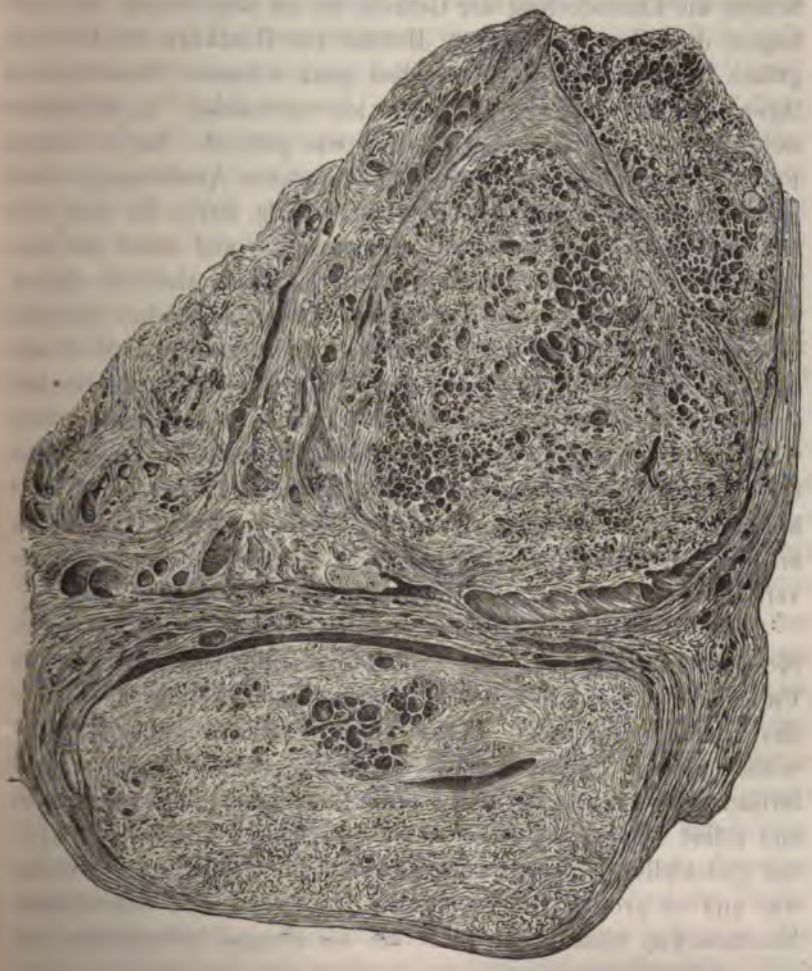

Fig. 222. Myoma telangiectodes uteri compositum intraparietale. Präparat No. 129 vom Jahre 1865. Natürl. Grösse. Ein Theil des Durchschnittes der Geschwulst, welche weit über Mannskopfgrösse hat und von der hinteren Wand des Uterus ausgeht. Um die einzelnen grösseren Knoten oder Lappen, aus denen sich die G ammensetzt, liegt sehr lose Bindegewebe, das lerziehen den Eindruck Das hyperplasti ssen Gefässen durchz geht continuirli ulstlappen über. Unt

vorkommt. In dem ersten Falle dieser Art, den ich beschrieben habe*), betraf dieser Zustand nur einen Theil eines sehr grossen Myoms, war aber hier so ausgebildet, dass einzelne Stellen wie ein feinstes Sieb erschienen; von da konnte man Schritt für Schritt die Entwickelung der Gefässe bis zu dem Grade hin verfolgen, dass ihre Querschnitte Höhlen von Hanfkorn- bis Erbsengrösse öffneten, zwischen welchen ganz schmale Muskelbalken lagen. Mehrere spätere Fälle, die ich untersuchte**), verhielten sich ähnlich; die cavernöse Bildung war partiell. Nur in einem Falle erstreckte sie sich fast durch die ganze Ausdehnung einer mehr als mannskopfgrossen Geschwulst (Fig. 222). Es war dies eine aus mehreren Heerden zusammengesetzte und daher auf dem Durchschnitt viellappig erscheinende, stellenweis ziemlich dichte, jedoch im Ganzen sehr muskelreiche Bildung, in welcher einzelne grössere Knoten ganz, andere zum grösseren, andere endlich nur zum kleineren Theil den cavernösen Bau zeigten. An manchen Orten sah man auf dem Durchschnitt nichts als ein fein poröses Gewebe, ähnlich dem der Corpora cavernosa penis; an anderen erreichten die Gefässlumina viel grössere Durchmesser, und man konnte den Verlauf der meist gewundenen und rosenkranzförmig erweiterten Gefässe, meist venöser, bequem vom blossen Auge verfolgen.

Die meisten Schriftsteller erwähnen diese Form gar nicht. Sie sprechen nur von grossen venösen Ektasien, die sich im Umfange der Geschwülste und in dem hyperplastischen Gewebe des Uterus entwickeln. Indess gedenkt Cruveilhier***) gewisser fibröser Körper des Uterus, welche eine so starke Vascularisation besitzen, dass man sie als Tumeurs fibreuses sanguines und selbst als erectile Geschwülste bezeichnen könne. Krull†) hat gleichfalls eine Geschwulst beschrieben, welche innen weicher war und so grosse Gefässe enthielt, dass man eine Schreibfeder hineinstecken konnte; er führt sie als Fungus haematodes auf.

---

nur an einer Stelle Gefässektasien enthält, darüber andere, welche fast ganz in cavernöses Gewebe verwandelt sind. Ganz oben sieht man deutlich rosenkranzförmig erweiterte Gefässe.

*) Virchow. Archiv. 1854. Bd. VI. S. 553.

**) Virchow. Gesammelte Abhandlungen S. 362. Präparat No. 576 (vgl. oben S. 178).

***) Cruveilhier. Traité d'anat. path. génér. T. III. p. 685.

†) Krull. De natura et causis tumorum fibrosorum uteri p. 28. Fig. II.

Rob. Lee*) spricht beiläufig von einer Uteringeschwulst aus erectilem Gewebe, und Klob**) sah bei multiplen Fibroiden im Centrum einzelner Knollen bis kirschengrosse cavernöse Ektasien.

In dieser Kategorie ist es namentlich, wo die sehr sonderbare und auffallende Erscheinung eintritt, welche die Aufmerksamkeit der Gynäkologen vielfach beschäftigt hat, dass nehmlich die Geschwulst in verschiedenen, und zwar manchmal in sehr kurzen Zeiträumen, Schwankungen in der Grösse und Consistenz zeigt: Zustände, wo die Geschwulst auf Stunden, Tage und Wochen sehr gross wird und sich beträchtlich ausdehnt, um nachher wieder in kurzen Zeiträumen zurückzugehen, kleiner zu werden, wobei sie sich zugleich wesentlich anders anfühlt, nicht eine so harte, pralle Masse darstellt. Kiwisch***) erzählt, er habe zur Zeit der Menstruation oder vor dem Eintritt einer Hämorrhagie nicht selten eine so bedeutende Zunahme des Volumens der Gebärmutter beobachtet, dass sich der Umfang derselben innerhalb weniger Stunden fast um die Hälfte vergrösserte und bald darnach wieder abnahm. Ich habe einen solchen Fall klinisch und anatomisch genauer beschrieben†).

Ueber die Entstehung dieser An- und Abschwellungen hat Kiwisch die Ansicht aufgestellt, dass gewisse „zellige Zwischenräume“ in der Geschwulst sich mit exsudirender Flüssigkeit füllten, wodurch die Geschwulst sich vergrössere; umgekehrt müssten natürlich, wenn die Füllung abnimmt, die Räume leer werden und die Geschwulst collabiren. Nun ist es richtig, dass Räume in diesen Geschwülsten nicht selten zu beobachten sind, und zwar zweierlei, sowohl leere, als gefüllte Räume. Die gefüllten können sich wie wirkliche Cysten darstellen und haben manchmal eine nicht unerhebliche Grösse. Die anderen dagegen stellen sich gewöhnlich blos wie kleine Spalten dar, welche entweder die ganze Geschwulst, oder einzelne Lappen derselben umgrenzen und welche, wenn man die Geschwulsttheile auseinanderzieht, klaffen. Namentlich um diese Spalten würde es sich bei der Frage von den wechselnden Schwellungen handeln. Denn man kann sich vorstellen, dass sie einmal voll, andermal leer

*) R. Lee. Med. chir. Transact. Vol. XIX. p. 130.
**) Klob. Wochenbl. der Zeitschr. der Gesellsch. Wiener Aerzte. 1863. No. 37. S. 292.
***) Kiwisch a. a. O. S. 4
†) Virchow. Gesamm 58.

seien, und dass darnach die Grösse der Geschwulst wechsele. Vergleicht man aber die vollen und die leeren Räume mit einander, so ergiebt sich, dass sie wesentlich verschieden sind. Gefüllte Räume sind selten, und sie sind entweder Erweichungsräume (S. 193) oder wahre Cysten; von beiden können wir aber wohl annehmen, dass ihr Inhalt einem sehr schnellen Wechsel nicht zugänglich ist. Die leeren Spalten dagegen entstehen im Allgemeinen in ähnlicher Weise, wie die pathologischen Schleimbeutel (Bd. I. S. 198): durch die Verschiebung der einzelnen Knoten gegen einander oder der ganzen Geschwulst gegen ihre Umgebung entsteht eine partielle Atrophie des interstitiellen Bindegewebes, eine Auflösung, und dadurch ein Raum. Mit Recht stellt daher Cruveilhier*) diese Zustände mit denen der multiloculären Schleimsäcke der Unterhaut zusammen. Dass ein solcher Raum mitunter durch Flüssigkeit gefüllt werden kann, will ich nicht bestreiten; aber wenn das geschieht, dann, glaube ich, bleibt er es auch verhältnissmässig lange.

Meiner Meinung nach haben daher die acuten An- und Abschwellungen der Myome mit den interstitiellen Höhlen nichts zu thun, sondern sie erklären sich aus zwei ganz anderen Umständen. Zunächst durch die variable Füllung der Gefässe. An diesen wird ähnlich wie bei der Schwellung des Penis oder der Corpora cavernosa clitoridis eine Anschwellung eintreten müssen, wenn das Blut stärker andringt. Dies wird natürlich um so mehr der Fall sein, je mehr und je grössere Gefässe die Geschwulst enthält, also gerade bei den telangiektatischen Myomen. Sodann durch die Contraction des Gewebes. Zu einer Zusammenziehung gehört ein wesentlicher Antheil von Muskulatur, und da wir diese in den Myomen haben und sie überdies in einem lockeren Gewebe liegt, wo sie vollkommen functionsfähig ist, so steht der Annahme nichts entgegen, dass sie unter Umständen Contractionen erleidet, wie bei der Wehenthätigkeit die Muskelwand des Uterus. Ich würde also die fragliche Grössenverschiedenheit auf diese zwei Momente beziehen: Contraction oder Relaxation der Muskulatur, stärkere oder geringere Füllung der Gefässe**).

*) Cruveilhier l. c. T. III. p. 670.

**) Virchow. Wiener med. Wochenschr. 1856. No. 7. S. 101. Gesammelte Abhandl. S. 366.

In der Regel besteht, wo solche Verhältnisse bemerklich werden, auch sonst grosse Neigung zu nervösen Congestionen, zu fluxionären Zuständen, zu sogenannten Wallungszuständen, in denen das Blut bald hierhin, bald dorthin strömt, namentlich bald Congestionen zum Kopfe, bald Auftreibungen des Unterleibes zu Stande kommen. —

Wir haben nun noch die besondere und zugleich seltene Modalität der Myome zu betrachten, wo ein gewisser Theil der Geschwulst in Cystenbildung aufgeht*), wo also aus dem Myom eine Cyste der Uteruswand entsteht: Myoma cysticum. Diese Form, welche von englischen Schriftstellern öfters als fibro-cystische Geschwulst bezeichnet wird, ist am häufigsten mit Ovarial-Geschwülsten verwechselt worden, und in einer ganzen Reihe von Fällen hat man, selbst nachdem man diese Geschwülste punktirt und ihren Inhalt entleert hatte, geglaubt, man habe es mit Ovarial-Geschwülsten zu thun. In der That kommen Fälle vor, wo Flüssigkeit quartweise in den Säcken enthalten ist, die sich in der Uteruswand finden. Diese Säcke charakterisiren sich dadurch, dass Theile der Uteruswand über sie hinweglaufen. Innen findet sich zuweilen eine ganz grosse, anderemal viele kleine Höhlen, aber diese haben keine besondere Membran, sondern sie werden umgrenzt durch Balkenzüge des vergrösserten Muskelgewebes, welche öfters ein loses Strickwerk bilden. Die Wand sieht dann aus, wie schon Dupuytren bemerkte, wie die der Herzhöhlen; sie ist mit Trabekeln besetzt, welche manchmal ganz frei durch die Höhle hindurchziehen. Im letzteren Falle können die

---

*) G. Fleischmann. Leichenöffnungen. Erlangen. 1815. S. 180. Dupuytren a. a. O. S. 188, 235. R Lee. Med. chir. Transact. Vol. XIX. p. 96. Kiwisch a. a. O. S. 425. Th. Safford Lee a. a. O. S. 15. Paget l. c. p. 138. Cruveilhier l. c. p. 660, 690. Schuh. Pathologie u. Therapie der Pseudoplasmen. Wien. 1854. S. 222. Chiari (Braun u. Späth). Klinik der Geburtshülfe u. Gynäkologie. Erlangen. 1855. S. 404. Will. Adams. Transact. of the Path. Soc. Lond. Vol. I. p. 136. Spencer Wells ibid. Vol. XIV. p. 204. Diseases of the ovaries. Lond. 1865. p. 354. Nunn and Baker Brown. Transact. Path. Soc. Vol. XIV. p. 198. Pl. IX. Ashwell a. a. O. S. 348. C. Mayer. Verhandl. der Berliner Geburtshülfl. Gesellschaft. 1851. IV. S. 97. Groethuysen. Ebendas. 1864. Heft XVI. S. 3. (Abbild.) C. Hecker. Klinik der Geburtskunde. Leipz. 1864. Bd. II. S. 126. Tanner. Transact. of the Obstetrical Soc. Lond. Vol. III. p. 14. Pl I. West. Lect. on diseases of women. Lond. 1858. p. 268. Storer. Successful removal of the uterus. Boston. 1866. p. 13. Die ältere Literatur bei Walter, Ueber fibröse Körper. S. 34.

spindelförmigen Anschwellungen der Muskelzüge überaus bequem beobachtet werden.

Schon aus diesem Umstande kann man schliessen, dass es sich hier nicht um Cystenbildung im strengen Sinne des Wortes, sondern vielmehr um cystoide Metamorphosen einer vorher soliden Geschwulst handelt. Was man findet, sind mehr Cavernen (Höhlen), als Cysten (Bälge). Die Cavernen aber entstehen zunächst durch Lockerung und Erweichung des Gewebes, von der ich wenigstens nicht sagen kann, dass sie nothwendig an Hyperämien oder Congestionen des Myomgewebes gebunden wäre. Häufig und namentlich in kleineren Geschwülsten ist die Erweichungs-Flüssigkeit fast immer farblos oder schwach gelblich, wässerig oder fadenziehend, am meisten der Synovia ähnlich. Später dagegen und namentlich in grossen Intraparietal-Geschwülsten findet sich allerdings zuweilen sehr starke Erweiterung und Füllung der Gefässe, es geschehen wirkliche Extravasate von Blut, und die Flüssigkeit zeigt eine rothe, rothbraune, gelbbraune oder schwarzbraune Färbung, je nachdem das ausgetretene Blut frischer oder älter, im Verhältniss zu der übrigen Flüssigkeit reichlicher oder spärlicher ist. Denn die Blutkörperchen bilden sich zurück, das Hämatin löst sich und bildet allerlei Derivatkörper, auch Hämatoidin.

Auf die Entstehung dieser Zustände scheint die Schwangerschaft und Geburt einen sehr starken Einfluss auszuüben. Ein Paar besonders charakteristische Fälle hat Hecker beschrieben. Ich erwähne nur den ersten. Eine 33jährige, seit 14 Jahren verheirathete Frau, die aber niemals früher concipirt, dagegen stets regelmässig, aber unter heftigen krampfhaften Schmerzen menstruirt hatte, war auch im Anfange ihrer Gravidität von grossen Schmerzen geplagt worden. Später verlief die Schwangerschaft normal und die Geburt wurde ohne grosse Schwierigkeit wegen mangelhafter Wehenthätigkeit durch die Zange beendigt. Der Uterus zog sich anfangs gut zusammen, erweiterte sich jedoch unter einer starken Blutung wieder, es traten Erscheinungen einer mässigen Peritonitis und heftigen Fiebers ein und der Tod erfolgte am 6. Tage nach der Geburt. Man fand geringe peritonitische Exsudate; der Uterus wog 1140 Grmms. und enthielt mehrere Fibroide, darunter eines an der hinteren Fläche von 12 Cent. Länge und 9 Cent. Breite, welches eine Höhle von 5 Cent. Länge

und 3,5 Cent. Breite, gefüllt mit rothbrauner, mässig consistenter, aus sanguinolentem Gewebsdetritus bestehender Flüssigkeit, enthielt. Der Erweichungsheerd war rings von normaler Fibroidsubstanz umgeben, die sich auch in Form von Fetzen und Balken in das Innere des Erweichungsheerdes fortsetzte.

Dieses hämatocystische Myom, von dem wir schon bei der Betrachtung der myomatösen Polypen gewisse Andeutungen zu besprechen hatten (S. 168), hat die grösste Aehnlichkeit mit dem früher beschriebenen äusseren Myom des Magens (S. 130). Auch am Uterus sind es ganz überwiegend die mehr der äusseren Partie der Muskelwand angehörigen, wenngleich intraparietalen Myome, welche sich über die Oberfläche des Organs erheben, und an ihnen wiederum betrifft die cystoide Metamorphose nicht selten gerade den peripherischen Theil. Wenn daher ein solches Myom von dem Uteruskörper ausgeht und sich gegen die Bauchhöhle hervorwölbt, so macht es leicht den Eindruck, als sitze eine Cyste dem Uterus äusserlich auf, und es erklärt sich daraus, dass die Mehrzahl der bekannten Fälle für Ovarialcysten gehalten und punktirt, einzelne auch excidirt sind. Leider ist der Erfolg, selbst bei der Punktion, fast immer ein ungünstiger gewesen, hauptsächlich deshalb, weil die dicken Wände des cystischen Sackes ein Zusammenfallen der Höhle hindern, dagegen den Eintritt von Luft und dadurch jauchige Processe begünstigen.

Auch darin finde ich eine Uebereinstimmung mit den Myomen des Magens, dass eine Metaplasie zu Sarkom vorkommt, und die Geschwulst in ein Myosarcoma, eine wahre Mischgeschwulst übergeht. Diese Degeneration erfolgt, soweit ich gesehen habe, in der Art, dass an gewissen Stellen die Intercellularsubstanz, gewöhnlich zunächst in der früher (S. 192) erwähnten Form des Myxomyoma, zu wuchern beginnt. Ihre Zellen vermehren sich durch Theilung, es entstehen mehr und mehr Rundzellen, anfangs kleinere, später grössere mit beträchtlichen Kernen, wie grosse Schleimkörperchen, während die Intercellularsubstanz loser und lockerer wird. Während die Interstitien sich verbreitern, schwindet die Muskulatur an vielen Stellen gänzlich; an anderen erhält sie sich, wird auch wohl noch reichlicher. So bereitet sich ein trabekulärer Bau vor. Inzwischen wachsen die Zellen, viele von ihnen werden eckig, bekommen leichte Fortsätze und Ausläufer, und ihre Kerne erreichen [illegible] von Epithelialkernen. Meist

bleiben sie aber reihen- oder gruppenweise angeordnet. Mit dieser Zunahme des zelligen Elements wird die Intercellularsubstanz verzehrt, so zwar, dass stellenweise kaum noch eine Spur davon übrig bleibt. Diese Abschnitte werden weich, brüchig und bekommen ein mehr weissliches oder gelbliches Aussehen. Ziemlich starke Gefässe durchziehen jedoch auch die weichen Abschnitte und geben das Material zu hämorrhagischen Infiltrationen ab. Auf diese Weise bildet sich ein Theil der scheinbar cystischen Räume. Neben ihnen finden sich aber auch nicht selten grössere und kleinere, mehr glattwandige, rundliche oder platte, linsenförmige Räume, welche eine wirklich cystische Bedeutung zu haben scheinen.

Diese Art des Myosarkoms ist von der streifzelligen Varietät, die ich zuerst unter diesem Namen beschrieben habe (S. 106), dadurch verschieden, dass es aus einem glattzelligen Myom hervorgeht und, wo es muskulöse Elemente enthält, auch nur glatte Muskelzellen führt. Dagegen gehört hierher Manches von dem, was Rokitansky*) als Cystosarcoma uterinum, auch wohl als Cystosarcoma adenoides beschreibt, und was nach seiner Darstellung hauptsächlich an Polypen, jedoch auch an subserösen Geschwülsten vorkommt. Man muss jedoch die blos hyperplastische Entwickelung der Utriculardrüsen der Schleimhaut, welche ganz für sich besteht, von der heteroplastischen Entwickelung des Interstitialgewebes der Muskelwand trennen, noch weniger gewisse drüsenartige Krankroide heranziehen. Eine heteroplastische Drüsenbildung ist nach meiner Auffassung mit dem Begriffe des Sarkoms unverträglich; heteroplastische Adenoid-Formen gehören entweder dem Krebs, oder dem Kystom zu. Wie weit derartige Bildungen in dem Myom entstehen und besondere Mischgeschwülste erzeugen können, wage ich für den Uterus nicht zu entscheiden. Die relative Seltenheit der cystischen Myome hat mir kein ausreichendes Material eines sicheren Urtheils geboten, und auch in der Literatur finde ich keine genügenden Anhaltspunkte.

Auch bei den cystischen Myomen ist es überwiegend die hintere Wand, in welcher die Bildung derselben vor sich geht, doch sind auch mehrere sehr grosse Fälle von der vorderen

*) Rokitansky. Lehrbuch der path. Anat. 1861. Bd. III. S. 485, 487, 488. Fig. 48—49.

Wand*) bekannt. Zuweilen schieben sie sich retrovaginal herab**); anderemal treten sie in die breiten Mutterbänder. Gerade von diesen letzteren intraligamentösen Formen ist es am schwierigsten, aus der Literatur genau festzustellen, ob sie ursprünglich Myome waren oder nicht. Ich citire nur den Fall von Tanner, wo bei einer 34jährigen verheiratheten Frau, die zweimal abortirt, jedoch nie geboren haben wollte, eine 9 Zoll breite Cyste am Fundus uteri sass, welche 1½ Pinten Flüssigkeit enthielt; neben ihr fand sich eine kleinere Cyste mit 2 Drachmen Inhalt. Diese Cysten hatten das linke breite Mutterband auseinandergeschoben und in die Höhe gedrängt. In der Wand des Uterus lag, scheinbar ohne Zusammenhang mit den Cysten, ein gegen die Höhle desselben vorspringendes Myom von der Grösse einer halben Orange.

Auch mir sind wiederholt Fälle vorgekommen, wo im Umfange grösserer Myome allerlei kleinere Cysten sassen, die im subperitonäalen Gewebe entstanden zu sein schienen. Diese Cysten waren dünn- und ziemlich glattwandig, enthielten klare Flüssigkeit, erreichten eine Grösse bis zu der einer kleinen Wallnuss, und schienen mir nichts anderes als eine Form des blasigen Oedems zu sein. Besonders zahlreich waren sie an dem früher erwähnten verkalkten Myom des atrophischen Fundus (S. 191). Vielleicht gehört hierher ein Fall von Emmert***), der bei einem Kaiserschnitt einen ganz dünnen, mit einer bedeutenden Menge strohgelber Flüssigkeit gefüllten Sack fand, der mit dem unteren Theile der rechten Seitenhälfte des Uterus zusammenhing, ohne dass sonst etwas Krankhaftes an dieser Stelle vorhanden gewesen zu sein scheint; nur etwas höher hinauf zeigte sich über einer Strictur des Uterus ein zweiter kleinerer Sack. — An diese Fälle schliessen sich die für eine vergleichende Diagnostik nicht zu übersehenden Echinococcen des Beckens†) an, welche sich ganz tief in den Rectouterin-Raum schieben und eine grosse Aehnlichkeit mit Uterin- und Ovarial-Cysten haben können.

---

*) Hecker a. a. O. S. 129. Schuh a. a. O. S. 223.
**) C. Mayer. Berliner geburtsh. Verhandl. IV. S. 97.
***) C. Emmert. Beiträge zur Pathe Therapie mit besonderer Berücksichtigung der Chirurgie. Bern. 1 9.
†) Charcot. Mém. de la Soc. de ' V. p. 181. Leudet. Gaz. méd. de Paris. 1856. p. 421. / 11.

Manche der cystischen Myome werden ausserordentlich gross. In dem Falle von Kiwisch reichte die Geschwulst, die von dem mittleren Theile der hinteren Gebärmutterwand ausging, bis auf den Boden des Beckens, welches sie ganz erfüllte, und bis zum Schwertfortsatz; sie wog gegen 40 Pfund. In einem Falle von Schuh enthielt ein derartiger Sack 30 Maass einer braunen Flüssigkeit und war 15 Zoll hoch, 19 Zoll breit. Spencer Wells exstirpirte eine gestielte Geschwulst von der rechten Seite des Fundus uteri, deren solider Theil 16 Pfund 9 Unzen wog und deren Cyste 26 Pinten flüssiger und 4 Pfund klumpiger Masse von zersetztem Fibrin enthielt. Diese Formen gehören zu den grössten Abdominal-Geschwülsten, welche überhaupt vorkommen, und wenn ein so erfahrener Chirurg, wie Schuh, ausdrücklich angiebt, dass der erwähnte Fall die grösste Ausdehnung des Unterleibes darbot, die er je gesehen, so kann ich von einem anderen, den ich zu beobachten Gelegenheit hatte*), das Gleiche sagen. Eine verheirathete Frau aus den Mittelständen wandte sich an mich wegen einer Geschwulst des Unterleibes, welche sich langsam ausgebildet hatte, damals aber schon die ganze Bauchhöhle füllte und die Bauchdecken prall ausdehnte. Die arme Kranke litt entsetzlich durch den Druck der Geschwulst, sie war fast ganz an das Bett gefesselt, machte aber im Uebrigen den Eindruck einer gesunden Frau. Die Geschwulst war indolent, unbeweglich, hart, und nur bei der Vaginal-Untersuchung stiess ich hinten auf scheinbar fluktuirende Stellen. Ich rieth zur Punktion dieser Stelle, die jedoch nicht ausgeführt wurde. Mehrere Monate später starb die Frau. Es fand sich eine grosse, fast überall adhärente Geschwulst von durchschnittlich 30 Cent. Durchmesser, welche nur mit Mühe aus dem Leibe entfernt werden konnte; sie hatte alle Baucheingeweide verdrängt und gegen die Brust heraufgeschoben. Frische peritonitische Pseudomembranen bedeckten die noch freie Fläche der Bauchorgane. Das Verhältniss der Geschwulst zu den einzelnen Theilen des Sexualapparates war so schwierig zu erkennen, dass ich, in Betracht des inneren Baues der Geschwulst, längere Zeit der Meinung war, es sei ein theils solider, theils cystischer Ovarial-Tumor, und dass ich erst bei wiederholter Untersuchung die Continuität derselben mit dem

*) Präparat No. 72 vom Jahre 1861.

Uterus feststellen konnte. Die Stelle der Continuität lag an der linken Seite des Uterus, dessen Fundus ganz nach rechts hinübergedrängt, übrigens nicht erheblich verändert war. Die Höhle desselben zeigte sich etwas erweitert, hatte jedoch ihre dreieckige Gestalt nicht geändert. Von dem linken oberen Winkel ging ein wenig verlängertes Lig. ovarii ab, an dessen Ende sich der etwas platt gedrückte und leicht indurirte Eierstock dieser Seite fand. Offenbar hatte sich die Geschwulst von der Ausgangsstelle aus intraligamentös entwickelt, sich unter dem Ovarium und seinem Ligament fortgeschoben und mit der Zeit das ganze Lig. latum bis zu seinen äusseren Ansätzen hin gefüllt. Ihr Ansatz war ganz breit, erstreckte sich längs der ganzen Seite des Corpus et collum uteri und bestand aus einer stark hyperplastischen und telangiektatischen Partie der Muscularis: die Venen bildeten weite, klaffende Sinus. Eine scharfe Grenze der Geschwulst gegen dieses hyperplastische Gewebe liess sich nicht wahrnehmen. Nach unten hin wurde das Gefüge ziemlich schnell dichter, und erlangte bald ein vollständig faserknorpeliges Aussehen, indem ein dichtes, weisses, filzig verflochtenes Faserwerk auftrat. Nach oben dagegen begann schon dicht am Uterus am oberen Umfange der Geschwulst eine 8 Cent. breite und 5 Cent. hohe, weiche Masse, welche ein grossmaschiges Höhlenwerk darzustellen schien. Indess war dieser Anschein nur täuschend, indem keine wahre Höhle vorhanden war, sondern das Gewebe, welches von grossen Gefässen durchzogen war, nur eine solche Weichheit angenommen hatte, dass es stellenweise fast flüssig war und sich leicht auseinanderlöste. Die mikroskopische Untersuchung erwies die Masse als ein von hämorrhagischen Bestandtheilen vielfach durchsetztes Myxosarkom mit zahlreichen, wenig umfangreichen, runden oder leicht spindelförmigen Zellen, welche an vielen Stellen die Fettmetamorphose erlitten hatten. Etwas tiefer, etwa in der Höhe des Orif. internum und gleichfalls nahe am Uterus, lag eine andere, etwa 3—5 Cent. im Durchmesser haltende Stelle von grob-areolärer Beschaffenheit: ziemlich glattwandige, im Centrum grössere, nach aussen kleinere Höhlen von unregelmässiger Gestalt und wechselnder Grösse bis zu dem Umfange von Kirschen, mit einer visciden Flüssigkeit gefüllt, waren durch muskulöse Balken und Scheidewände, zum Theil von grosser Feinheit, zum Theil derber und breiter, geschieden. Die Ob dieser Höhlen

war von einer weichen, fast schleimhautähnlichen Lage überzogen, welche denselben Habitus des Myxosarcoma, wie die obere, an sich trug. Nach aussen schloss sich an diese Theile in zusammenhängender Masse und über Mannskopf grosser Ausdehnung überaus hartes, theils sehniges, theils faserknorpelig aussehendes, ganz weisses Gewebe, dessen Schnittfläche bald glatt, bald hügelig-knotig war; an zahlreichen Stellen sah man gelbliche, durch Fettmetamorphose bedingte Färbungen, an wenigen Verkalkung, zerstreut auch Gruppen von Cysten. Gegen die Peripherie ordnete sich die Fasermasse mehr radiär und nahm fleckweise an Festigkeit ab, hie und da trat wieder ein scheinbar cystischer Bau ein, indem umgrenzte Stellen in eine weichere Masse umgewandelt waren. Aber überall bestand diese aus schleimigem Spindelzellensarkom. Nach unten hin, wo die Geschwulst sich bis gegen die Scheide herab erstreckte, kam eine ganz grobcystoide Partie von grösstem Umfange; hier war die Aehnlichkeit mit Ovarialcystoid überaus auffallend. Einzelne der Säcke hatten bis zu 10 Cent. Durchmesser, manche maassen 5—8 Cent., andere waren ganz klein und gedrängt, wie im Eierstock. Alle Uebergänge von einzelnen zu confluirenden lagen vor, und an der Wand der grösseren sah man wieder flache und rundliche, kleinere und grössere Anschwellungen, welche durch und durch cystische Einrichtung besassen. Die Septa der kleineren Cysten waren ganz fein, die Wände der grossen derb, von bläulich weissem, etwas durchscheinendem Aussehen; sie zeigten mikroskopisch überall eine dichte Zusammensetzung aus kurzen Spindelzellen mit wenig Intercellularsubstanz. Daneben grosse sinuöse Venen bis zu Gänsekielstärke, hie und da mit Thromben gefüllt. Rings um die ganze Masse muskulöse Züge des Uterus; nur um die grossen, zuletzt erwähnten Säcke eine derbe, scheinbar rein fibröse Membran, welche jedoch aussen stellenweise mit grossen, flachrundlichen Knoten, Wucherungen der Sarkommasse, besetzt war.

Die cystischen Myome enthalten gewöhnlich viele kleinere und grössere Höhlen; sie sind, wie die Ovarial-Cysten, multiloculär. Später confluiren die einzelnen Höhlen mehr und mehr, indem die Scheidewände sich verdünnen und sich endlich auflösen; es bleiben dann noch einzelne Balken oder Fetzen als letzte Ueberreste des Gewebes bestehen. In den Höhlen findet sich bei rapidem Zerfall ausser der einfach synovialen oder hämorrha-

gischen Flüssigkeit noch eine bald kleinere, bald grössere Masse von Klumpen weicher, zerreiblicher Art, zum Theil zerfallendes Blutgerinnsel, zum Theil Fetzen des Gewebes.

In der grossen Mehrzahl der Fälle leiden die Kranken am meisten durch die Grösse und Schwere der Geschwulst, welche die mannichfaltigsten Druckerscheinungen hervorbringt. Wächst dieselbe schnell unter interstitiellen Blutungen, so werden die Kranken anämisch und marantisch. Ueberaus selten erfolgt, wenigstens soweit bis jetzt Beobachtungen vorliegen, ein ulceröser Aufbruch. Ich habe dies nur einmal und zwar bei einem Myosarkom gesehen. Es war dies*) eine sehr grosse, 17 Cent. hohe und 10 Cent. dicke, fast gänzlich erweichte Intraparietal-Geschwulst, welche ganz in der hinteren Wand des Uterus eingeschlossen war, so dass der letztere das Aussehen eines schwangeren Organs darbot und sich bis in die hypochondrische Gegend erhob. Die Geschwulst überragte den Fundus beträchtlich, hing aber mit der ganzen hinteren Wand des Corpus und Collum uteri innig zusammen; ein muskulöses Lager umhüllte ringsum die grosse Cyste. Dieselbe füllte demnach den ganzen Retrouterinraum, und da sie überdies nach allen Seiten, namentlich auch nach hinten mit dem sehr gekrümmten Rectum und der Flexura sigmoides auf das Dichteste verwachsen war, so war sie vollkommen fest gestellt. Ihre Oberfläche war im Ganzen eben; nur an einer Stelle fand sich ein flachrundlicher, etwa wallnussgrosser Knoten an der Oberfläche. Die mit fetzigen Sarkomlagen ausgekleidete Höhle des Uterus war nach vorn gedrängt und sehr erweitert. Der sarkomatöse Zustand hörte am Orif. internum plötzlich auf. Die Cervikalhöhle war normal, nur nach unten sehr verlängert und verschmälert, so dass ihre Verbindung mit der Vagina selbst an dem herausgeschnittenen Präparat überaus schwer zu verfolgen war. Unmittelbar hinter dem Orif. externum hing in die Vagina ein dickes, zerfetztes Geschwulstende hinein, gleichsam ein zweites Orificium bildend; durch das letztere gelangte man in die colossale, fast die ganze Geschwulst einnehmende Höhle, welche grosse Klumpen erweichten Gewebes und hämorrhagische Thromben enthielt und deren Wandungen aus einem derben, fibromuskulären Gewebe gebildet waren, um

*) Präparat No. 131 vom Jahr

welches herum noch Uteruswand lag. Diese, gleichsam eine Kapsel darstellende Schicht hatte eine Dicke von 4—5 Cent. Nachdem die weicheren Inhaltsmassen entleert waren, blieb eine mit allerlei Fetzen und Lappen besetzte Wand ührig, welche noch grossentheils mit Sarkommasse bekleidet war. Auf Durchschnitten derselben fanden sich zahlreiche platte und rundliche Hohlräume, meist nicht viel über Erbsen- oder Linsengrösse, theils in der Sarkommasse eingeschlossen, theils zwischen muskulösen Balken und Blättern liegend. Die Sarkommasse hatte überall den Habitus des Myxosarkoms (Bd. II. S. 350); es war eine überaus zellenreiche Masse, deren Elemente zum Theil ziemlich beträchtliche Grössenverhältnisse erreichten. Zwischen der Geschwulst und der sarkomatösen Uterinschleimhaut bestand kein nachweisbarer Zusammenhang. Auch der erwähnte subperitonäale Knoten, der fast ganz sarkomatös war, erschien als eine ganz selbständige Bildung neben der Hauptgeschwulst.

Diese Beobachtung zeigt, dass in Beziehung auf die äussere Erscheinung keine so scharfe Grenze besteht zwischen den sogenannten fibrocystischen Geschwülsten und den früher (S. 181) erwähnten Intraparietal-Myomen, welche sich polypenartig nach innen vordrängen und schliesslich der regressiven Metamorphose, der Verschwärung und Verjauchung unterliegen. Die Hauptverschiedenheit liegt darin, dass bei den cystischen Myomen die Erweichung in grösstem Maassstabe erfolgt ist, bevor der Aufbruch eintritt, während in der Regel die gewöhnliche Erweichung an den am meisten exponirten, peripherischen Theilen geschieht und die erweichende Masse dann alsbald abbröckelt oder zerfliesst.

Selbst die anatomische Erkennung dieser Geschwülste hat die äussersten Schwierigkeiten und es gehört eine sehr methodische Untersuchung des einzelnen Falles dazu, um zu einer richtigen Diagnose zu kommen. Dir Häufigkeit perimetritischer, namentlich adhäsiver Prozesse, die Complikation mit Geschwülsten der Nachbartheile, besonders des Eierstocks, die nicht seltene Dislokation dieser Nachbartheile auf ungewöhnliche Plätze verwirren das Urtheil des Beobachters in hohem Maasse. Ich führe als Beispiel folgenden Fall an: In der Leiche einer verheiratheten Frau*) fand sich die ganze Masse der inneren Sexualorgane mit

*) Präparat No. 136 vom Jahre 1865.

den Nachbartheilen adhärent: vordere Bauchwand, Blase, Mastdarm, Coecum, Dünndarm und Netz waren in grosser Ausdehnung damit verwachsen. So entstand eine ihrem eigentlichen Sitze nach höchst undeutliche Massengeschwulst, welche das kleine Becken füllte und bis über den unteren Rippenrand in die Höhe reichte. Der obere Theil dieser Geschwulst schien aus abgekapselten eiterigen Massen (von Peritonitis chron.) zu bestehen; es waren unregelmässige, grosse Höhlen mit unebenen Wandungen, gefüllt mit stinkender Jauche. Dicht darunter und zwar vorn, etwas nach rechts lag zwischen Uterus und Harnblase, jedoch mit beiden im Zusammenhange, eine länglich-ovale, fast nierenförmige Geschwulst von 13 Cent. Breite, 6,5 Cent. Höhe und 7 Cent. Dicke, welche auf dem Durchschnitt eine solide, aber mehr weiche Gewebsmasse von sehr regelmässig radiärem Bau zeigte. An einigen Stellen fanden sich darin härtere, fast knorpelartige Streifen, gegen welche die Fasermassen convergirten. Von Cysten keine Spur; ringsumher eine ziemlich derbe Haut, welche nur an der Verwachsungsstelle mit dem Uterus etwas undeutlich wurde. Die mikroskopische Untersuchung zeigte ein sehr regelmässiges Spindelzellensarkom mit beginnender Fettmetamorphose. Ein Uebergang der Geschwulst in den Uterus oder ein Hervorgehen derselben aus dem Uterus war nicht zu constatiren; vielmehr konnte man an der Verwachsungsstelle eine bestimmte Grenze zwischen Geschwulst- und Uterusgewebe bestimmen. Ich trage daher um so weniger Bedenken, die Geschwulst als ein Sarkom (Bd. II. S. 369) des vor den Uterus dislocirten Eierstocks zu betrachten, als sonst ein Eierstock rechts nicht gefunden wurde und als der Uterus da, wo seine vordere Fläche nicht durch Verwachsungen bedeckt war, ein kleines, etwa kirschkerngrosses, subperitonäales Fibromyom trug, das von der grossen Geschwulst ganz verschieden war. Der Uterus selbst war 8,5 Cent. lang, wovon 5,5 Cent. auf den Körper kamen; er zeigte in seiner Struktur nichts Besonderes. Dagegen lag hinter ihm und zwar mehr nach links eine über Faust grosse, zwischen Uterus und Rectum eingeschobene, und sowohl mit ihnen, als mit dem Dünndarm und dem Netz verwachsene, vielkammerige Cysten-Geschwulst, welche sich bis gegen die Vagina herab erstreckte und welche eine trübe rothe Flüssigkeit enthielt. [illegible] enthaltenen Cysten zeigten

alle Uebergänge von den feinsten, kaum sichtbaren Bläschen bis zu stark apfelgrossen Säcken; letztere hatten derbe, fibröse, mit weichen röthlichen Bröckeln überzogene, zum Theil glatte, zum Theil höckerige und knotige Wände. Diese Stellen zeigten auf Durchschnitten wieder eine fein-cystoide Zusammensetzung. Noch mehr als dies sprach für den ovarialen Ursprung auch dieser Geschwulst, dass sich von dem Ligam. ovarii aus ein wirklicher Zusammenhang eines noch erhaltenen Stückes des Eierstocks mit der Cystenmasse verfolgen liess. Andererseits zeigte sich jedoch auch am unteren Umfange der Geschwulst ein sehr inniger Zusammenhang mit dem Uterus: insbesondere lief von der Portio vaginalis her ein derber Zug von Muskelsubstanz aussen um eine grössere Höhle herum, welche den Eindruck einer Uterincyste machte. Eine volle Entscheidung ist hier kaum möglich. —

Wir sind damit an die letzte der noch zu erwähnenden inneren Veränderungen der Myome gekommen, an die eigentliche Ulceration, deren wir bei den Polypen schon gedacht haben (S. 171). Diese Ulceration erfolgt am seltensten auf dem Wege der Eiterung, obwohl allerdings in einzelnen Fällen Abscesse, eiterige Infiltration und Periphlebitis in Myomen beobachtet werden*). Zuweilen geschieht die Eiterung, wie es scheint, in cystischen Myomen**), wo sie eine ungeheure Menge von Flüssigkeit erzeugen kann. Im Ganzen besitzt jedoch die Myomsubstanz trotz ihres Gehaltes an Bindegewebe eine ebenso geringe Neigung zur Eiterung, wie die normale Uteruswand; selbst directe Verletzungen, Durchbohrung mit Sonden, Anschneiden der Geschwülste geben selten eine wirkliche, „freie“ Eiterung.

Der Vorgang ist gemeiniglich ein gemischter. Neben schwacher Eiterung tritt in grosser Ausdehnung ein fettiger Zerfall ein, der jedoch unter der Mitwirkung fauliger Prozesse eigenthümliche Producte setzt. Insbesondere kommt in der stinkenden Masse leicht eine Bildung nadelförmiger Fettkrystalle vor, wie ich sie bei Gangrän anderer Orte vielfach beobachtet habe***). In einem Falle, wo diese Krystalle in besonders grosser Menge vorhanden

*) Kiwisch a. a. O. S. 425. Cruveilhier. Traité d'anat. path. génér. T. III. p. 660, 686.

**) Hecker a. a. O. S. 133. Groethuysen a. a. O. S. 5. Nunn a. Baker Brown l. c. p. 200.

***) Virchow. Archiv. Bd. I. S. 334. Gesammelte Abhandl. S. 4 Note. S. 728.

waren, schloss Busch*), der den sehr zweifelhaften Namen des Inostearins für das Fett wählte, dass eine ganz besondere Geschwulstform vorläge; er wollte sie Inosteatom nennen. Seine Beschreibung ergiebt, dass es sich um ein zerfallendes Myom des Uteruskörpers handelte, von dem bei der 50jährigen Kranken, die schon seit 8 Jahren an starkem Fluor albus litt, früher unter wehenartigen Schmerzen ein faustgrosses Stück spontan entleert war. — Meist überwiegen jedoch die fauligen Vorgänge, und es besteht gewöhnlich längere Zeit hindurch eine sehr übelriechende Absonderung, welche unter Umständen die volle Zerstörung der Geschwulst herbeiführt und endlich die Heilung bringt**), welche jedoch häufig unter entzündlichen und fieberhaften Zufällen, zuweilen unter Perforation gegen die Bauchhöhle tödtet***). Besonders interessant ist ein Fall von Chiari. Die 52jährige Person, welche 9 Kinder geboren hatte, bemerkte seit 3 Jahren eine Geschwulst; es folgten Blutungen mit Ausstossung grösserer Klumpen und sehr übelriechendem Ausfluss, Fieber und Auftreibung des Leibes. Nach dem Tode fand man den Uterus so ausgedehnt, wie in den ersten Tagen des Puerperiums; seine Innenfläche in braunrothen Brei gangränös zerfallend; an mehreren Stellen buchtige Vertiefungen, wo die Uteruswand bis nahe an das Peritonäum fehlte; in einzelnen Venen Eiter.

Dass gerade diese Form den Eindruck einer bösartigen Bildung machen und als Krebs aufgefasst werden kann, habe ich schon früher (S. 171) angedeutet. Indess beruht die Lehre von dem Uebergange der fibrösen Geschwülste in Krebs noch auf einer anderen Verwechselung. Wenzel†) insbesondere, welcher das Carcinom regelmässig aus der Induration (Scirrhositas, Scirrhus) hervorgehen liess, warf die Myome und Carcinome des Uterus einfach zusammen und machte daraus Stadien derselben Krankheit. Davon kann gegenwärtig überhaupt nicht mehr die Rede sein; es fragt sich nur, ob ausnahmsweise ein Myom carcinomatös werden kann. Allein in der gesammten neueren Literatur

*) W. Busch. Müller's Archiv. 1851. S. 358. Taf. XV.
**) Chiari a. a. O. S. 403. Baker Brown. Obstetrical Transact. Vol. I. p. 330.
***) Chiari a. a. O. S. 402. Braxton Hicks. Lond. Obstetrical Transact. VII. p. 110. Cruveilhier l. c. p. 687. Hecker a. a. O. S. 134. Kiesel a. a. O. S. 118.

finde ich nur eine einzige Angabe, die von Klob*), wo ein Myom direkt in Krebs übergegangen sein soll, ohne dass im übrigen Körper irgend ein Krebs zu finden gewesen wäre. Seiner, leider nicht weiter ausgeführten Mittheilung nach hatte sich in einem kindskopfgrossen Fibroid der hinteren Wand ganz entschieden Medullarkrebs entwickelt. Sonst findet man entweder nur gleichzeitig Krebs und Myom unabhängig neben einander, was nicht selten ist, oder es dringt in ein schon bestehendes Myom von der Nachbarschaft aus Krebs ein. Im letzteren Falle ist jedoch die Combination von keiner praktischen Wichtigkeit.

Die Degeneration in Sarkom habe ich schon erörtert. Wie häufig sie ist, kann ich nicht entscheiden, doch ist wahrscheinlich ein grosser Theil der sogenannten fibrocystischen Formen auf sie zu beziehen. Mir ist kein Fall vorgekommen, wo in Folge davon weitere Erkrankungen, namentlich Metastasen eingetreten wären. Was die früher (Bd. I. S. 362, Bd. III. S. 119) erwähnte metastasirende Geschwulst betrifft, so gehört sie wohl kaum ursprünglich dem Uterus an**). Immerhin wird bei der allgemeinen Fähigkeit des Sarkoms zur Generalisation die Möglichkeit weiterer Infektion nicht abzuweisen sein.

---

*) Klob. Path. Anat. der weiblichen Sexualorgane. S. 163.

**) Es ist dies eine von Heinr. Meckel der Sammlung einverleibte Geschwulst von 20 Pfd. Schwere, die bei einer 43jährigen Dienstmagd gefunden wurde. Der Angabe nach sollte sie binnen 2 Jahren sehr stark gewachsen, vom Uterus ausgegangen und auf Peritonäum und Pleura übergegangen sein. Meckel hatte sie als Fibroid bestimmt. Meiner Meinung nach ist es ein Fibrosarkom des Omentum majus, welches secundär mit dem Uterus verwachsen ist. Es ist eine zusammenhängende, aus grossen und kleinen Lappen zusammengesetzte und daher an der Oberfläche stark höckerige Masse von 31 Cent. Höhe bei 22—25 Cent. Dicke. Die einzelnen Lappen und Knoten haben äusserlich eine glatte Fläche und mässig derbe Consistenz. Auf einem Durchschnitt zeigt sich der innere und hintere Theil ungleich derber; äusserst dichte und weisse, sehnige Züge durchkreuzen sich in grossen Bogen, vielfach unterbrochen durch grosse venöse Gefässe und kleinere und grössere Hohlräume. Nach aussen umschreiben die Faserzüge grössere Abschnitte, den Lappen der Peripherie entsprechend, die aus weicheren radiären Fasermassen bestehen. Die mikroskopische Untersuchung zeigt überall sehr lange und dicke Spindelzellen, auch in den sehnigen Zügen; nur ist hier mehr fibrilläre Zwischensubstanz, als in den weicheren Stellen, wo die Zellen ganz dicht an einander liegen. In einem grossen Theil des Umfanges finden sich unveränderte Theile des Netzes. An einer kleinen Stelle ist die Geschwulst durch einen kleinfingerdicken, aber kaum 2 Cent. langen Stiel an die hintere Fläche des Uterus und zwar des Collum, dicht unter der Gegend des Orif. internum befestigt; gerade an der Insertionsstelle sieht man in der Geschwulst keine alten und harten, sondern weiche und frischere Bestandtheile. Auch der Uterus selbst ist wenig verändert,

Die blos zerstörenden Einwirkungen auf die Nachbarschaft geschehen, wie es scheint, einfach durch Druck und Reibung. Freilich können sie ein sehr hohes Maass erreichen. Lisfranc*) hat Uterus-Polypen gesehen, welche bis in die Blase eingedrungen waren; eine am Uterus festsitzende Geschwulst war zum After herausgetreten. Thomson**) hat Aehnliches von der Blase beschrieben. Nicht selten bilden sich Abscesse im Umfange der Geschwülste, namentlich um den Uterus, im Becken, in den Fossae iliacae, aber sie haben keine specifische Bedeutung.

Nach Allem ist vielmehr daran festzuhalten, dass das Myom eine an sich gutartige, durchaus locale Bildung ist, welche keine andere Gefahr für den Körper bringt, als diejenige, welche durch ihre örtlichen Wirkungen und Veränderungen bedingt wird. Diese sind aber, wie wir gesehen haben, gross genug, um das Eingreifen des Arztes in hohem Maasse wünschenswerth, ja zuweilen nöthig zu machen, und da von therapeutischer Anwendung innerer Mittel im Ganzen kein entscheidender Erfolg zu erwarten ist, so bleibt wesentlich nur die chirurgische Hülfe.

Diese ist für die polypösen Formen, wie wir sahen, in günstigster Weise möglich und daher bei den verbesserten Methoden der neueren Zeit auch mehr und mehr gebräuchlich geworden. Freilich hat man früher die möglichen Recidive gefürchtet. Allein diese können nur dann vorkommen, wenn mehrere Myome neben einander bestehen und nach der Entfernung des einen ein anderes zu wachsen beginnt. Dieser Fall ist erfahrungsgemäss äusserst selten. Man hat die Gefahr früher überschätzt, weil man krebsige oder sarkomatöse Formen als „Polypen" mit den Myomen zusammenwarf, oder weil man intraparietale Formen, die gegen die Uterushöhle vordringen (S. 181), mit den extraparietalen Polypen verwechselte. In letzterem Falle schieben sich einzelne Theile grösserer Intraparietal-Geschwülste durch das Orificium externum in die Scheide und werden dem operativen Eingreifen

nur etwas länger und schmaler als normal. Die Vagina ist sehr stark verlängert, die Ovarien normal, die linke Tuba enthält an ihrem Abdominalende eine dicke, der Geschwulstmasse ganz ähnliche Wucherung der Wand. Das Rectum ist in grösserer Erstreckung dem hinteren Umfange der Geschwulst adhärent

*) Th. Safford Lee a. a. O. S. 67.

**) T. Thomson. The Lancet. 1839. March (citirt bei [illegible]nsky a. a. O. S. 484).

zugänglich, aber bei weiterem Wachsthum der Geschwulst werden sie durch neue Massen ersetzt, welche von oben herabdrängen*).

Die Besorgniss gefährlicher Blutungen in Folge der Operation hat in früherer Zeit, namentlich seit Levret, ganz überwiegend die Ligatur zur Beseitigung der Polypen in Anwendung bringen lassen. Allein die Gefahr der Ligatur ist keine geringe. Der durch die Strangulation seines Halses ertödtete Polyp fängt bald an zu faulen und es entstehen in Folge davon öfters faulige und brandige Entzündungen des Uterus und der Scheide, Peritonitis, septische Infektion, und, wenn grössere Venen in den Polypen eintreten, Thrombosen mit folgender Phlebitis und Embolie**). Elias v. Siebold und Dupuytren***) gingen daher auf die schon im Alterthum geübte Excision zurück, welche um so mehr Anklang fand, als in ihrer Zeit die Ansicht von der entweder ganz gefässlosen, oder doch wenigstens sehr gefässarmen Beschaffenheit der fibrösen Körper (S. 111) viele Vertheidiger fand. In der letzten Zeit hat Rob. Lee†) dem gegenüber wieder die Ligatur in den Vordergrund gebracht, freilich mit der Modification, dass der Polyp jedesmal schon vor dem Beginn seines jauchigen Zerfalls, sei es auch mittelst der Excision, aus dem Körper entfernt werde. In der That hat er, seitdem er diese Vorsicht anwendet, unter 65 durch die Ligatur behandelten Fällen keinen tödtlichen gehabt. Wenn daher auch bei einem zweckmässigen Abbindungs-Verfahren die Vorwürfe nicht ganz Platz greifen, welche früher so vielfach erhoben sind, so bleibt doch die Excision nach dem Urtheile der erfahrensten Gynäkologen nicht blos die schnellste, sondern auch die sicherste Methode der Entfernung von Uterin-Polypen, und es ist allgemein zugestanden, dass die Besorgniss grosser Blutungen bei derselben durch die Praxis nicht bestätigt wird. Es erklärt sich dies aus dem Umstande, dass der Stiel der Polypen in der Regel nur grössere und muskelreiche Arterien enthält, welche sich nach der Durch-

*) John Clarke l. c. p. 299. Carl Wenzel a. a. O. S. 83.

**) Carl Wenzel a. a. O. S. 82 Simpson. Obstetric memoirs. Vol. I. p. 160. Kiwisch a. a. O. Bd. I. S. 460. Chiari a. a. O. S. 411. Scanzoni. Beiträge zur Geburtskunde u. Gynäkologie. Bd. II. S. 122. Ferrier. Des fongosités utérines, des kystes de la muqueuse de la matrice et des polypes fibreux de l'utérus. These de Paris. 1854. p. 58.

***) C. Mayer. De polypis uteri. p. 46. Dupuytren a. a. O. S. 227.

†) R. Lee. Med. chir. Transact. Vol. XLIV. p. 78. Vol. XLVIII. p. 187.

schneidung schnell und kräftig zusammenziehen. Dies ist namentlich bei der Anwendung des Ecraseurs, noch mehr bei der Galvanokaustik*) der Fall. Vorgängige Erweiterung des Muttermundes durch mechanische Mittel ist häufig nothwendig, zumal wenn die Polypen hoch befestigt und noch nicht aus dem Muttermunde hervorgetreten sind.

Seit Levret und der Mad. Boivin hat man vielfach von Adhäsionen gesprochen, welche die Polypen, sei es im Uterus, sei es in der Scheide, eingingen. Ich habe etwas der Art in grösserer Ausdehnung nie gesehen, und möchte glauben, dass man hier Intraparietal-Geschwülste, welche zum Theil über die Oberfläche der Wand hervorgetreten sind, im Uebrigen aber noch lose mit der Wand in Verbindung stehen (S. 182), mit eigentlichen Polypen verwechselt hat**). Jedenfalls gestehen auch die Anhänger der ersteren Ansicht zu, dass die sogenannten Adhäsionen sehr leicht mit dem Finger zu trennen sind***).

Für die extraparietalen subserösen Formen, sowie für die eigentlich intraparietalen hat erst die kühner gewordene Chirurgie der neuesten Zeit es versucht, operative Hülfe zu bringen. Noch Charles Clarke†) wusste nur den einen positiven Rath zu geben, der freilich in manchen Fällen, selbst bei gleichzeitiger Schwangerschaft††), sehr gute Resultate giebt, dass man bei solchen Geschwülsten, welche in das Becken eingekeilt sind, versuchen soll, sie durch einen in das Rectum eingeführten Finger in die Bauchhöhle hinaufzuschieben. Freilich ist dies oft unmöglich und manchmal nutzlos.

Was die Intraparietal-Myome betrifft, so hat man vielfach, ausgehend von der relativ losen Lage der Geschwülste in dem Uterusparenchym, die Enucleation derselben, namentlich nachdem man durch oberflächliche Einschnitte bis auf den Geschwulstkörper vorgedrungen war, geübt†††). Allein diese Operation ist im Allgemeinen nur bei kleineren*†) Knoten und bei solchen,

*) Middeldorpf. Die Galvanokaustik. Breslau. 1854. S. 237.
**) Scanzoni. Beiträge. Bd. II. S. 107.
***) Th. Safford Lee a. a. O. S. 67.
†) Ch. Mansfield Clarke l. c. p. 252.
††) C. Mayer. Verhandl. der Berliner geburtsh. Gesellsch. 1846. Bd. I. S. 106.
†††) Dupuytren a. a. O. Simon. Monatsschr. f. Geburtsk. a. Frauenkrankh. 1[illegible]
*†) Eine recht [illegible] enucleirt wurde, be-

welche mehr der inneren Schicht der Uteruswand angehören, ausführbar, und sie setzt oft schwere Verletzungen mit gefährlicher Blutung und secundärer Verjauchung. Man hat daher versucht, die Auslösung durch langsamere Prozesse einzuleiten, wozu der natürliche Hergang der Verjauchung mit Zerstörung oder spontaner Expulsion der Geschwulst den Anhalt gab. In dem Verlaufe des Wochenbettes, wo grössere Intraparietal-Myome sich langsam auslösen, diese Langsamkeit aber die operative Nachhülfe des Arztes, wenngleich vielleicht nur die Enucleation*) nöthig macht, findet sich gewissermaassen der Uebergang zu den gewaltsameren Methoden. Atlee**) sucht durch Einschnitte die bedeckenden Schichten zu durchdringen und das Myom blosszulegen, um dann, namentlich nach Erweiterung des Muttermundes durch Secale, die Auslösung der Geschwulst gewaltsam oder allmählich im natürlichen Wege der dissecirenden Verjauchung herbeizuführen. Baker Brown***) hat das Verfahren bei einer grösseren Zahl von Fällen ausgebildet und nachgewiesen, dass schon die Incision und Erweiterung des Cervix die gefährlichen Blutungen mindert oder beendet, und dass bei tiefen Einschnitten in die Geschwulst, sei es mit partieller Abtragung oder auch ohne dieselbe, ein Zerfall der Geschwulst und damit eine dauernde Heilung erzielt werden kann.

Allein es liegt auf der Hand, dass dieses Verfahren nicht anwendbar ist bei intraparietalen Geschwülsten, welche den äusseren Lagen der Muskelwand angehören oder welche sich weit gegen das Peritonäum entwickelt haben. Der erste Versuch, ein subseröses Fibroid durch die Operation zu entfernen, scheint nach einer Notiz von Dupuytren†) im Hôpital Beaujon zu Paris gemacht zu sein; er fiel unglücklich aus und schreckte lange von der Nachfolge ab. Erst die glücklicheren Erfolge der Ovariotomie führten auf die Frage von der Möglichkeit einer Heilung der Fibroide durch Laparotomie zurück, und zwar um so mehr, als wiederholt diagnostische Irrthümer vorfielen und

schreibt J. Hall Davis (Lond. Obst. Transact. Vol. II. p. 17. Fig. A—C). Dahin gehört wahrscheinlich auch der Fall von Riedel (Berliner geburtsh. Verhandl. 1865. Heft XVII. S. 81).

*) W. O. Priestley. Lond. Obst. Transact. Vol. I. p. 222.

**) Atlee. American Journ. of med. sciences. 1845. April. 1856. Oct.

***) Baker Brown. Obst. Transact. 1860. Vol. I. p. 331. 1862. Vol. III. p. 67. 1865. Vol. VI. p. 21.

†) Dupuytren a. a. O. S. 226.

die Operateure, welche die Bauchhöhle eröffnet hatten, um eine Eierstocks-Geschwulst zu entfernen, statt dessen eine Uterin-Geschwulst fanden. Clay*) führte unter solchen Umständen die Exstirpation des ganzen Uterus zuerst mit unglücklichem (1844), später mit glücklichem Erfolge aus (1863). Letzteres ist nach der Angabe von Storer**) schon 1853 durch zwei amerikanische Aerzte, Burnham und Kimball geschehen; daran haben sich seitdem noch vier spätere Fälle von Koeberle***), Burnham und Storer angeschlossen. Letzterer hat 24 Fälle von abdominaler Exstirpation des Uterus zusammengestellt, von denen 18 unglücklich ausfielen†). Es lässt sich daher nicht länger in Abrede stellen, dass die Exstirpation des Uterus vom Bauche her unter die Zahl der möglichen und in verzweifelten Fällen anwendbaren Operationen gehört; indess wird man sich immer zu erinnern haben, dass die Gefahr des tödtlichen Ausganges eine so grosse ist, dass diese Operation nur in Ausnahmefällen gerechtfertigt erscheinen kann. —

Betrachten wir nun noch kurz die Myome der übrigen Abschnitte des weiblichen Sexualapparates. Hier bieten sich uns zunächst diejenigen des Collum uteri††) dar. Sie sind verhältnissmässig selten und geben sehr selten zur Bildung innerer Polypen des Cervikalkanals Veranlassung. Kommt es zur Polypenbildung, so pflegen diese durch eine Verlängerung der einen oder anderen Lippe direct in die Vagina herabzutreten, wo sie dann wohl von den einfachen Hyperplasien der Lippen (S. 145) und den tonsillenartigen Polypen (S. 142) zu unterscheiden sind. Nach und nach senkt sich der Polyp herab, indem er den Uterus mit sich zieht, und in einem Falle von Barnes†††) wurde die ganze Geschwulst ausserhalb der Scheide prolabirt gefunden, so dass man zuerst an eine Inversio uteri dachte. Auch Chiari*†) be-

*) Charles Clay. Lond. Obstetrical Transact. Vol. V. p. 66. Pl. I.
**) H. R. Storer. Successful removal of the uterus and both ovaries. Boston. 1866. p 7 (American Journal of the med. sciences. 1866. Jan.).
***) E. Koeberle. Gaz. hebdom. 1863. p. 742. Operations d'ovariotomie. Paris. 1865. (Med. Times and Gaz. 1865. Febr. p. 207.)
†) Vgl. Spencer Wells. Diseases of the ovaries. Vol. I. p. 350. Baker Brown. Obstetr. Transact. Vol. VI. p. 249. Pl. IX. Gillespie. Edinb. med. Journ. 1866. July. p. 30.
††) Th. Safford Lee a. a. O. S. 21, 70.
†††) Rob. Barnes. Lond. Obstetrical Transact. 1862. Vol. III. p. 211. Holzschnitt.
*†) Chiari a. a. O. S. 401.

schrieb einen Fall, wo bei einer 35jährigen Jungfrau ein faustgrosses kugeliges Fibroid nach aussen vorgefallen war; es sass durch einen fingerdicken Stiel, die verlängerte vordere Lippe, an dem Uterus fest. In der Regel bleibt der Uterus in situ und es bildet sich nur eine zunehmende Anschwellung, häufig eine Verlängerung des Collum. Zuweilen bleibt das Myom auch hier rund, ohne dass jedoch die äussere Form des Collum dies erkennen lässt, die mehr gleichmässig und scheinbar länglich auftreibt*). Hier wird der Cervikalkanal fast völlig verschlossen**). Anderemal ist das Myom selbst mehr länglich oder eiförmig. So liegt in einem unserer Präparate***) ein hühnereigrosses, länglich-ovales Fibromyom in der vorderen Wand des Collum, welche es fast ganz erfüllt, so dass sie sogar noch etwas über das Orif. internum hinaufreicht. Die Portio vaginalis ist normal, der Cervikalkanal sehr verlängert, von der Geschwulst durch eine Muskellage getrennt. Nach links findet sich eine grosse, glattwandige Cyste, welche den grösseren Theil der hinteren Wand des Uterus verdeckt und damit adhärent ist; sie scheint dem linken Ovarium anzugehören, von dem sonst keine Spur bemerkt wird. Nach unten hängt sie durch eine kleinfingerdicke Oeffnung mit der Höhle des Rectum zusammen. — Im Collum kommen aber auch grosse und dann weichere Myome vor, welche umfangreiche Vergrösserungen des Theils von scheinbar gleichmässig-walzenförmiger Gestalt hervorbringen†). Sie verlängern den Cervikalkanal beträchtlich, schieben dadurch den Körper des Uterus, namentlich den Fundus stark in die Höhe, können aber auch zugleich beträchtlich gegen die Scheide herabsteigen, wo sie dann leicht mit Polypen des Uteruskörpers oder mit retrovaginalen Myomen desselben (S. 181) verwechselt werden. Unsere Sammlung besitzt ein weiches Myom der hinteren Cervikalwand (Fig. 223), welches in seiner grössten Höhe 18, in der Dicke 12 Cent. misst. Der ganz unveränderte Körper des Uterus ist dadurch weit in die Höhe gedrängt und zugleich stark ante-

*) Gust. C. P. Murray. Lond. Obstetrical Transact. 1862. Vol. VI. p. 184. Pl. VII.

**) J. Fr. Meckel a. a. O. II. 2 [illegible] Th. Safford Lee a. a. O. S. 16.

***) Präparat No. 122 vom Jah

†) C. Wenzel. Die Krankhe Taf. VII.—VIII. Gabriel Fürth. Iconographia ingentis t utero feminae parturientis. Diss. inaug. Bonn. 1854. p. 20.

Fig. 223.

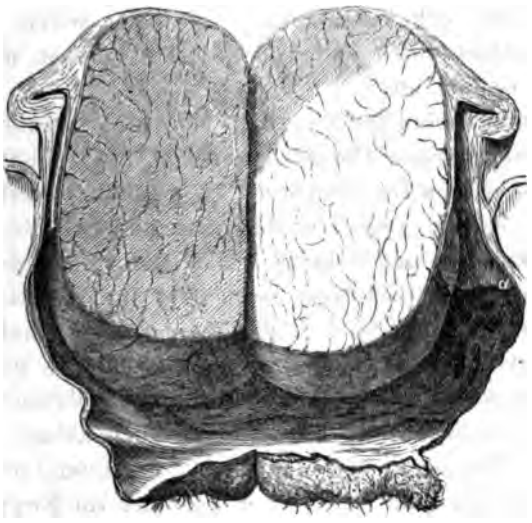

flektirt; die Höhle des Collum ist 9 Cent. lang und nach unten hin weit trichterförmig geöffnet. Zugleich sind aber die Wandungen des Collum nach unten so verdünnt und die Lippen so sehr unter der grossen Ausdehnung verstrichen, dass die Grenze der Cervikalschleimhaut (Fig. 223, *a*) gegen die Vaginalschleimhaut nur bei sehr genauer Betrachtung zu erkennen ist. Die Geschwulst schiebt sich mit ihrer vorderen Fläche gegen die Cervikalhöhle vor und dringt nach Art eines Polypen durch den äusseren Muttermund in die gleichfalls sehr stark erweiterte und vielfach geschwürige Scheide. Noch in der Scheide misst die vorgeschobene Partie der Geschwulst 12 Cent. im Durchmesser.

Die meisten Cervikal-Myome liegen ziemlich lose in der Wand und lassen sich daher nach Spaltung der bedeckenden Schichten leicht enucleiren. Insbesondere gilt dies von den harten Formen, die freilich an sich meist als stationär geworden angesehen werden können. Bei den tiefsitzenden ist die Operation schwierig und bedenklich*). Immerhin ist aber die Neigung zu fortschreitendem Wachsthum hier nicht gross; der geringere Gehalt des Collum

Fig 223. Auseinandergeklappter Durchschnitt eines grossen polypenförmigen Intraparietal-Myoms des Collum uteri. Präparat No. 573. Stark verkleinert.

*) Dupuytren a. a. O. S. 229.

an Muskulatur giebt wenigstens theilweise eine Erklärung dafür. Trotzdem findet sich Verkalkung*) an ihnen selten. Thomas Lee**) berichtet einen Fall von fibrösem Polypen mit Cystenbildung am Collum uteri.

Noch seltener sind die Vaginal-Myome, vorausgesetzt dass man die retrovaginalen Uterus-Myome (S. 181) damit nicht zusammenwirft. Schon Dupuytren***) erwähnt wiederholt fibröse Geschwülste sowohl zwischen Mastdarm und Scheide, als auch zwischen Harnblase und Scheide. Kiwisch†) hat ihnen zuerst eine grössere Aufmerksamkeit geschenkt. Leider lässt sich aus der Literatur selten mit Sicherheit erkennen, ob ein wahres Myom oder Fibromyom vorlag oder nur ein Fibrom. Es gilt dies sowohl für gewisse grössere Vaginal-Polypen††), als auch für intraparietale Geschwülste†††). Ich erinnere mich keines Falles von myomatösem Polypen der Scheide, und in der Literatur findet sich nur ein einziger genauer untersuchter Fall, der von Scanzoni*†), wo ein hühnereigrosser, dünngestielter, aus Bindegewebe und Muskelfasern bestehender Polyp sich in der Scheide befunden haben soll. Die eigentlichen Myome sind gewöhnlich intraparietal, und wenn sie sich aus ihrem Mutterboden herausschieben, so geschieht es ziemlich regelmässig nach aussen hin. So finde ich ein haselnussgrosses Fibromyom mit ganz dichter, verfilzter Schnittfläche links vom Fundus dicht neben der vorderen Muttermundslippe, diese etwas vordrängend**†); möglicherweise könnte es freilich aus dem Collum hervorgegangen und abgeschnürt sein. Dasselbe Präparat zeigt zugleich Fibromyome des Uterus und des Eierstocks. — Meist sind die Vaginal-Myome ziemlich grosse, relativ weiche Geschwülste, die sehr beträchtliche Grösse erreichen

*) Bayle. Dict. des sc. méd. T. VII. p. 82.
**) Th. Safford Lee a. a. O. S. 49.
***) Dupuytren a. a. O. S 210—211.
†) Kiwisch a. a. O. Bd. II. S. 558.
††) Palletta. Exercit. pathol. Mediol. 1826. Vol. II. p. 85. Gremler. Med. Zeitung des preuss. Vereins für Heilk. 1843. No. 33. Eine knöcherne Excrescenz der Scheide von 3 Drachmen Schwere in der Nähe der Schamlippen wird in einem Falle von verkalkter Uterus-Geschwulst von Faubert (bei Meckel a. a. O. II. 2. S. 256) beschrieben.
†††) Hecker. Verhandl. der Berliner geburtsh. Gesellsch. 1857. Heft IX. S. 52. Catalogue of Guy's Hosp. Museum No. 2281[85].
*†) Scanzoni. Krankh. der weibl. Sexualorgane. S. 471.
**†) Präparat No. 182 vom Jahre 1864.

können. Ein von Ulrich exstirpirtes Myom*) ist über faustgross. Lebert**) bildet aus dem Züricher Museum ein Präparat ab, wo die Geschwulst die Vagina in grosser Ausdehnung verengert. Curling***) beschreibt eines, welches im vorderen Theile der Scheide sass und sich bis zum Uterus erstreckte. Demarquay †) enucleirte eines bei einer 40jährigen Frau, das in Verbindung mit der hinteren Wand der Urethra stand. In unserer Sammlung befindet sich ein fast zwei Fäuste grosses, länglich ovales, retrovaginal gelegenes††), welches die Geburt gehindert hatte; die gewaltsamen Versuche, das Kind zu Tage zu fördern, hatten eine Ruptur der Vagina und einen Bruch des absteigenden Astes vom Schambein zu Stande gebracht, und die Person war 4 Wochen nachher an Nekrose und Vereiterung der Theile gestorben.

Bei den Myomen der Ligamente des Uterus ist wohl der grösste Theil der angeführten Fälle auf dislocirte, intraligamentös gewordene, jedoch ursprünglich subseröse oder intraparietale Myome (S. 158, 180) zu beziehen. Indess kommen doch Fälle vor, wo die Geschwülste so weit vom Uterus entfernt sind, dass man sie in keine Beziehung zu ihm bringen kann. In einem Falle fand ich†††) ein bohnengrosses Fibromyom von sehr charakteristischem Bau in der Ala vespertilionis dicht über dem Ligamentum ovarii, weit vom Uterus und weit vom Eierstock entfernt. Es war zugleich indurative Endometritis und Oophoritis zugegen. Freilich kann dieser Sitz leicht eine andere Vorstellung erwecken. Grohe und Klebs*†) haben Fälle mitgetheilt, wo auf einer Seite ein doppeltes, auf der anderen ein einfaches Ovarium vorhanden war, — Fälle, wo wahrscheinlich ein ursprünglich einfaches Ovarium durch pathologische Ereignisse der Fötalzeit in zwei Theile getrennt worden ist. Da nun auch Myome des Eierstocks vorkommen, so liesse sich leicht denken, dass gelegentlich ein abgetrennter Theil eines Eierstocks myomatös erkranken

*) Präparat No. 41 vom Jahre 1865.
**) Lebert. Traité d'anat. path. Atlas. Pl. CLV. fig. 3.
***) Curling. Transact. Path. Soc. London. Vol. I. p. 301.
†) Parmentier. Bullet. de la soc. anat. 1860. p. 245.
††) Präparat No. 1257 (vom Jahre 1855).
†††) Präparat No. 346*a* vom Jahre 1865.
*†) Grohe. Amtlicher Bericht der [illegible] amml. zu Stettin. 1864. S. 172. Klebs. Verhandl. der Berliner [illegible] h. 1865. Heft XVII. S. 20.

könne. Indess lassen sich nicht alle Fälle so erklären, da es auch an Stellen, die von den Eierstöcken und dem Ligamentum ovarii hinreichend entfernt sind, zuweilen, wenngleich meist kleinere Geschwülste giebt*). Walter**) beschreibt sogar einen ovalen weisslichgelben Stein aus dem rechten Ligamentum rotundum einer 36jährigen Frau, der 1″ 9‴ lang, 1″ 2‴ dick und 5 Drachmen 2¼ Skrupel schwer war, und den man nicht wohl für einen Venenstein halten kann, wie dies freilich für die Mehrzahl der sonstigen, aus den Uterusligamenten angeführten kleineren Steine angenommen werden kann.

An der Muskelwand der Tuben***) sind Myome überaus selten und fast immer so klein, dass sie kaum eine besondere Erwähnung verdienen. Nur Meckel†) erwähnt einen dreieckigen, länglichen, 2″ langen, an der Grundfläche 1½″ breiten, ungefähr 1″ dicken fibrösen Körper, der innen eine knirschende, körnige, zerreibliche Masse enthielt.

Dagegen kommt an den Eierstöcken eine verwandte Geschwulstart in nicht unbeträchtlicher Grösse vor. Bei den älteren Schriftstellern††) geht sie gewöhnlich unter dem Namen des Skirrhs oder des Steatoms, wobei freilich nachträglich kaum zu unterscheiden ist, was etwa als fibröses Carcinom oder Sarkom anzusehen ist. Selbst Baillie†††), der eine unzweifelhaft hierher gehörige Abbildung liefert, hat doch weder die Analogie mit den fibrösen Geschwülsten des Uterus, noch die Trennung von eigentlichem (krebsigem) Skirrh versucht. Erst Dupuytren*†) und Meckel**†) haben die fibröse Geschwulst des Eierstocks in eine bestimmte Beziehung zu der des Uterus gebracht. Seitdem haben die neueren Schriftsteller***†) immer mehr Fälle von Fibroid oder

*) Kiwisch a. a. O. Bd. II. S. 232.
**) J. G. Walter. Museum anatom. Berol. 1805. p. 422. No. 2160 (324).
***) Ashwell a. a. O. S. 128. Saff. Lee a. a. O. S. 278.
†) Joh. Fr. Meckel a. a. O II. 2. S. 256.
††) Voigtel. Handb. der pathol. Anat. Bd. III. S. 537. A. Portal. Cours d'anat. méd. T. V. p. 547. G. Fleischmann. Leichenöffnungen. Erlangen. 1815. S. 182–192.
†††) Baillie. Anatomie des krankh. Baues. S. 227. Engravings Fasc. IX. Pl. VII. fig. 2.
*†) Pinson. Bullet. de l'école de méd. de Paris. 1806. No. III. p. 29. Houel. Manuel d'anat. path. p. 823. No. 435.
**†) Joh. Fr. Meckel. Handb. der pathol. Anat. Leipz. 1818. Bd. II. 2. S. 253.
***†) Kiwisch a. a. O. Bd. II. S. 188. Rokitansky. Lehrb. der pathol. Anat. 1861. Bd. III. S. 423. Förster. Handb. der pathol. Anat. 1863. Bd. II.

fibröser Geschwulst aufgeführt, dieselbe aber fast durchgehend als eine blosse Bindegewebs-Neubildung betrachtet. Nur bei Sangalli*) finde ich die Zusammensetzung aus organischen Muskelfasern erwähnt; er nennt die betreffende Geschwulst Sarkom. Eine Commission der pathologischen Gesellschaft in London erklärte sich noch 1857 gegen die ovariale Natur einer von Nunn**) vorgelegten, äusserlich verkalkten, 6–7 Pfd. schweren Geschwulst der rechten Fossa iliaca, weil sie Muskelfasern enthielt und den Habitus einer Uterin-Geschwulst darbot. Erst im Jahre darauf, als wieder ein ähnlicher Fall vorlag, erkannte man an, dass es sich um eine Eierstocks-Geschwulst handle, welche den Uterus-Fibroiden sehr ähnlich sei, obwohl man in diesem Falle keine Muskelfasern, sondern nur eine „eigenthümliche Form von fibroidem Gewebe" mit zahlreichen Kernen fand***).

In der That sind die fibrösen Geschwülste des Eierstocks nicht einfach denen des Uterus und der anderen Muskelhäute parallel zu setzen. So überaus ähnlich sie ihnen in ihrer gröberen Erscheinung, in dem Aussehen der Schnittfläche, in Consistenz und in späteren Metamorphosen sind, so unterscheiden sie sich doch in ihrer histologischen Zusammensetzung ganz erheblich, indem sie deutliche, ausgebildete Muskelfasern häufig gar nicht, zuweilen nur in sehr geringer Menge enthalten. Es ist dabei freilich nicht zu übersehen, dass wir ganz kleine, wenig entwickelte oder atrophische Muskelzellen von Bindegewebskörperchen schwer unterscheiden können, und dass möglicherweise gerade solche Zustände hier öfters vorliegen. Nichtsdestoweniger ist es Thatsache, dass ein reines Myom von keinem Beobachter gesehen ist, als von Sangalli, der eine kleinhühnereigrosse, weiche und gefässreiche Eierstocks-Geschwulst grossentheils aus Muskelfasern, zwischen denen rundliche Zellen vorkamen, zusammengesetzt fand.

Im Ganzen stehen diese Geschwülste dem Fibrom näher. Bei der Darstellung des letzteren habe ich schon auf gewisse Zustände des Eierstocks hingewiesen (Bd. I. S. 332), welche mehr der

S. 386. Klob a. a. O. S. 340. Safford Lee a. a. O. S. 259. Cruveilhier. Traité d'anat. path. génér. T. III. p. 702. Wilks. Transact. Path. Soc. Lond. Vo. IX. p. 299.

*) Sangalli. Storia dei tumo — n 220. Tav. II. fig. XXII.

**) Nunn. Transact. Path. S — n. 270.

***) Bristowe and Hutchi — Vol. IX. p. 302.

chronischen Oophoritis angehören. Wenn ich die Geschwülste, von denen ich hier handle, damals nicht erwähnt habe, so geschah es, weil sie sich den Fibromyomen des Uterus in ihrer ganzen Geschichte anschliessen, und weil erst durch weitere genetische Untersuchungen festzustellen ist, ob sie nicht im Anfange ihrer Bildung häufiger muskulöse Elemente enthalten, als in späterer Zeit der Fall ist. Für jetzt würden sie ihrer Zusammensetzung nach theils als Myofibrome, theils als reine Fibrome, theils, wie wir noch sehen werden, als Fibrosarkome zu classificiren sein.

In stärker entwickelten Fällen bildet die fibröse Ovarial-Geschwulst harte, rundliche, glatte oder höckerige Knoten, welche freilich öfters scharf abgegrenzt sind, jedoch fast niemals lose in dem Eierstocksgewebe liegen, sondern continuirlich in dasselbe übergehen. Zuweilen ist der Eierstock gänzlich in die Geschwulstbildung aufgegangen und man erkennt den ovarialen Charakter der letzteren nur daraus, dass sie genau an der Stelle des Eierstocks am Ende des Ligamentum latum*) liegt. Dadurch unterscheidet sie sich von den grossen intraligamentösen Myomen des Uterus, von denen ich schon erwähnte (S. 180), dass sie zuweilen bis zu der Basis des Eierstocks reichen und diesen so weit von dem Uterus abdrängen, dass sie bis an die Stelle des Eierstocks vorrücken. Anderemal**) ist die Geschwulstbildung nur partiell und es bleibt ein mehr oder weniger grosser Theil des Eierstocks noch in seiner Struktur kenntlich. Letzteres ist nach meiner Erfahrung das häufigere.

In diesem Falle finde ich überwiegend oft den äusseren, vom Uterus abgewendeten Theil, das freie Ende des Eierstocks, ergriffen (Fig. 224.), wie denn überhaupt die peripherischen Theile der Erkrankung mehr ausgesetzt scheinen, als die centralen und basilaren. Bei den höckerigen Formen (Fig. 225.) entstehen von mehreren Punkten der Peripherie, zuweilen scheinbar aus der Kapsel (Albuginea) des Organs, die ersten Wucherungen. Wachsen diese stark an, so drängen sie sich nach aussen, schieben sich über das Organ hervor und entfalten sich, ähnlich den subserösen Uterus-Myomen, indem sie zuletzt fast gestielt werden.

*) Baillie. Engravings. Fasc. IX. Pl. VII. fig. 2.
**) C. Hecker. Klinik der Geburtskunde. Bd. II. S. 11

Fig. 224.

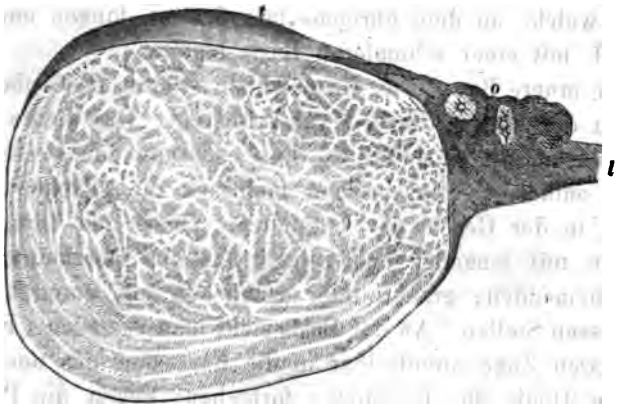

In einem Falle*) fand ich am äusseren Ende des rechten Ovariums eine plattrundliche, nach aussen flach-convexe, gegen den Eierstock schwach concave, fast einer Placenta in der Gestalt ähnliche Geschwulst von ganz dichter, filzig-verflochtener Zusam-

---

Fig. 224. Fibröse Geschwulst des rechten Eierstocks einer alten Frau, von dem freien Ende desselben ausgehend. Senkrechter Durchschnitt. *l* das Ligam. ovarii; *o* der noch intacte Theil des etwas hügeligen, mit verdickter Albuginea und mehreren Corpora fibrosa versehenen Eierstocks; *t* die Geschwulst selbst, welche 5,5 Cent. in der Länge und grössten Höhe, 4 Cent. in der Dicke misst. Die Oberfläche derselben ist ganz glatt, die Schnittfläche zeigt innen das Geflecht der Faserzüge, im Umfange mehr concentrische Schichten. Die mikroskopische Untersuchung ergab keine deutlichen Muskelfasern, sondern nur dichtes Bindegewebe mit sehr schmalen Spindel- und Netzzellen, die hie und da durch Fettmetamorphose zu Grunde gingen. Am besten erhalten waren die Zellen in dem Theile der Geschwulst, welcher unmittelbar an den noch unversehrten Theil des Eierstocks grenzte. Präparat No. 961 vom Jahre 1853. Der Uterus war normal, nur der Cervix etwas verdickt. Das linke Ovarium zeigt gleichfalls Corpora fibrosa und eine verdickte Kapsel; aus letzterer geht am freien Ende eine kaum linsengrosse fibröse Geschwulst hervor, die jedoch schon voller Körnchenzellen ist.

*) Präparat No. 227 vom Jahre 1861. Das linke Ovarium war gross und höckerig, seine äusseren Theile indurirt und sehnig. Der Uterus nicht vergrössert, jedoch mit 4 äusseren, bis Kirschen grossen Fibromyomen des Körpers und mit einem dicken cystischen Polypen des Collum besetzt. Der äussere Theil der Geschwulst enthielt eine Gruppe dicht gedrängter, meist abgeplatteter, mässig glattwandiger, kleiner Cysten mit schmalen Scheidewänden. Das Gewebe der Geschwulst enthielt Züge von schmalen Faserzellen, die atrophischen Muskelzellen glichen, jedoch zu wenig deutlich waren, um sicher bestimmt werden zu können. Sie waren am zahlreichsten gegen den cystischen Theil hin, während der harte Theil ein dichtes Bindegewebe mit Fettkörnchenkugeln führte. Das Präparat wurde zufällig bei einer an [illegible]em Bruch gestorbenen, verheiratheten Frau gefunden.

mensetzung und von 5—5,5 Cent. Flächendurchmesser bei 2,2 Cent. Dicke, welche an dem übrigens fast 5 Cent. langen und harten Eierstock mit einer schmaleren Basis haftete.

Der innere Bau dieser Geschwülste stimmt im Groben völlig mit dem der harten Uterin-Myome überein. Das dichte Geflecht der Faserzüge ist so auffällig, dass es schon den älteren Beobachtern auffiel; sie beschreiben mehrfach die „Fächer", welche dadurch in der Geschwulst entstehen. Quer- und Längsschnitte wechseln mit einander und zeigen dasselbe Durcheinander von durchscheinenden, grauen oder gelblichen mit undurchsichtigen und weissen Stellen. An der Basis sieht man zuweilen (Fig. 225.) die weissen Züge unmittelbar in die Faserzüge des noch unveränderten Theils des Eierstocks fortgehen; gegen die Peripherie werden die Durchkreuzungen häufiger und nur im äussersten Umfange zeigen die Züge bei grösseren Geschwülsten eine mehr concentrische Anordnung (Fig. 224.). Die Grenze gegen die Albuginea verschwindet meist vollständig. Gefässe sind sehr spärlich zu bemerken, doch kommen auch hier Fälle vor, wo ektatische Venen von ausserordentlich starker Entwickelung mitten in der Geschwulst liegen*).

Der nicht an der Geschwulstbildung betheiligte Abschnitt des Eierstocks zeigt sehr häufig die Veränderungen der chronischen Oophoritis in allen ihren Formen**). Meist ist nicht nur das Stroma indurirt, sondern noch mehr die Albuginea verdickt und sklerotisch, und die Follikel in Corpora fibrosa (Fig. 224., *o*) verwandelt. Es beweist dies wohl am besten den irritativen Charakter des ganzen Herganges, der auch durch die gleichzeitigen Veränderungen des Uterus angezeigt wird. Anderemal findet man Cysten von verschiedener Grösse und Beschaffenheit, und zwar nicht blos cystoide Erweichungen und Schmelzungen des Gewebes, sondern wirkliche, mit besonderer, glatter Wand ausgekleidete Höhlen***). Wahrscheinlich sind dies hydropische Follikel (Bd. I. S. 258), welche sich neben der fibrösen Wucherung erhalten haben, während freilich für gewöhnlich alle Follikularbildungen spurlos zu Grunde gehen. Die Cysten wechseln von der Grösse von Hanf-

*) Cruveilhier l. c. p. 706
**) Virchow. Wiener Med. Wochenschrift. 1856. No. 12. S. 182.
***) Meckel a. a. O. II. 2. S. 254. Cruveilhier l. c. p. 707 Förster a. a. O. Wilks l. c. p. 300.

Fig. 225.

körnern bis zu der von Wallnüssen und darüber; sie liegen einzeln oder zu mehreren neben einander; im letzteren Falle können sie später zusammenfliessen, indem ihre Scheidewände einschmelzen. Ihr Inhalt ist bald eine klare Flüssigkeit, bald ein trüber, gelblicher oder grauer Brei, bald eine blutige, geronnene oder flüssige Masse.

Dies sind also Mischgeschwülste, in denen jedes der constituirenden Elemente seine besondere Entwickelung macht*). Sie

---

Fig. 225. Lappiges Cystofibrom des linken Eierstocks einer ungemein fetten, 38jährigen, verheiratheten Person; senkrechter Längsdurchschnitt. Die Veränderung betrifft den ganzen Eierstock; nur die Gegend des Hilus und ein Theil des Stroma sind noch erhalten. Von da gehen die Faserzüge continuirlich in die peripherisch gelegenen Geschwulsttheile über, welche mehrere, unabhängig von einander entstandene Knoten bilden und aus einem filzig-sehnigen, überaus dichten Gewebe bestehen. Deutliche Muskelfasern sind darin nicht zu erkennen; ja selbst die Bindegewebselemente sind äusserst spärlich und fein, fast ganz in elastische Fasern verwandelt. Das Gewebe gleicht mikroskopisch dem der Cartilagines semilunares genu. An mehreren Stellen, namentlich in dem uterinen Ende finden sich glattwandige, aber unregelmässig gestaltete Cysten, jedoch nicht in den indurirten Theilen. Die ganze Geschwulst misst 7 Cent. in der Länge, 2—3 in der Höhe, bis 2 in der Dicke. Präparat No. 182 vom Jahre 1863. Gleichzeitig bestand indurative Hyperplasie des Uterus mit Myombildung im Fundus, Acne der Portio vaginalis und Cystenbildung im Collum; am Fundus vaginae ein haselnussgrosses Fibromyom (S. 220). Perimetritische Adhäsionen. Der rechte Eierstock etwas vergrössert, mit schwieliger Kapsel und wenig entwickelten Corpora fibrosa.

*) In einem von Baker Brown (Transact. Path. Soc. Vol. XII. p. 154) durch Ovariotomie geheilten Falle scheint an dem einen Eierstock eine einfache „fibröse" Geschwulst von Hühnereigrösse bestanden zu haben, während an dem anderen eine Reihe von Cysten zugegen war. Da keine Autopsie stattfand, so ist es zweifelhaft, ob die erstere Geschwulst nicht ein gestieltes Fibromyom des Uterus war.

sind streng zu scheiden von einer anderen Form, welche man oft genug damit verwechselt hat, nehmlich von den Fibrokystomen, einer Form, die sich dem sogenannten Hydrops ovarii multilocularis anschliesst und auf die wir später zurückkommen werden.

Soweit meine Erinnerung reicht, ist die fibröse Geschwulst des Eierstocks meist einseitig. Indess haben andere Beobachter*) doppelseitige Affektionen gesehen, und zwar solche von sehr bedeutendem Umfange. Der Zweifel von Rokitansky, ob dies nicht Faserkrebse gewesen seien, ist freilich durch keine directe Untersuchung der Gewebselemente gehoben. Dasselbe gilt in Beziehung auf die Grösse dieser Geschwülste. Wenn Cruveilhier einen fibrösen Körper des Eierstocks von 46 Pfd., Simpson**) sogar einen von 56 Pfd. gesehen hat, so kann ich freilich auch nur sagen, dass alle Geschwülste von solcher Grösse, die mir am Eierstock vorkamen, entweder Fibrokystome, oder harte Carcinome, oder Mischgeschwülste von Myom und Carcinom waren; indess genügt dies nicht, um meine Beobachtungen als die maassgebenden hinzustellen. Immerhin ist es richtig, dass die Mehrzahl der beglaubigten Fälle von fibröser Geschwulst kleinere, hühnereibis kindskopfgrosse Tumoren darstellten.

Es kommt jedoch am Eierstock eine Form vor, welche verhältnissmässig grosse Tumoren bildet und genau parallel einer der früher am Uterus besprochenen ist, nehmlich eine in Sarkom übergehende. Da dieselbe auch darin mit den uterinen Myosarkomen übereinstimmt, dass sie cystoid wird, so stellt sich uns eine Bildung dar, auf welche häufig der alte Name des Cystosarkoms mit vollem Rechte anwendbar ist. Indess ist dieser Name von Anderen auf das gewöhnliche Cystoid des Eierstocks (den Hydrops multilocularis) angewendet worden, der in eine ganz andere Kategorie gehört (Bd. II. S. 369), und es ist daher eine doppelte Vorsicht nöthig, da in der Literatur wahrscheinlich mancher Fall von dem hier in Frage stehenden wahren Cystosarkom als gewöhnliches Cystoid aufgeführt ist.

*) Cruveilhier l. c. p. 704. Förster a. a. O. Wilks l. c. p. 300.
**) Safford Lee a. a. O. S. 259. Ashwell a a. O. S. 119.

Zum genaueren Verständniss beschreibe ich kurz einen derartigen Fall*). Bei einer 52jährigen Frau, deren Autopsie mein Assistent, Hr. Dr. Cohnheim, im hiesigen jüdischen Krankenhause machte, fand sich eine grosse, kugelige Geschwulst im Unterleibe, welche einerseits in beträchtlicher Ausdehnung mit dem Omentum verwachsen war und daher leicht für eine Omental-Geschwulst angesehen werden konnte, andererseits jedoch an der Stelle des im Uebrigen fehlenden rechten Ovariums lag und dem sehr verdickten und verlängerten Ligamentum ovarii sich unmittelbar anschloss. Sie maass etwa 15 Cent. in jedem Durchmesser und bestand aus einer soliden und einer cystischen Abtheilung. Die erstere entsprach der Insertionsstelle des Ligam. ovarii. Sie enthielt im Allgemeinen ein sehr festes, stellenweis fast faserknorpeliges, gefässarmes Gewebe, in dem man schon vom blossen Auge sich kreuzende Faserzüge unterschied. In der Gegend des Stiels hatte dasselbe ein mehr durchscheinend weisses Aussehen; nach innen ging dies jedoch in ein undurchsichtiges, gelblichweisses, grobfleckiges über, welches sich über den grössten Theil des soliden Abschnittes der Geschwulst erstreckte und welches, wie sogleich bemerkt werden kann, einer ausgedehnten Fettmetamorphose entsprach. Nur in der Nähe des Stiels fand sich gut erhaltenes Gewebe von dem Habitus des Fibrosarkoms: zahlreiche, relativ grosse Kernzellen, vielfach spindelförmig und dann muskelähnlich, vielfach jedoch auch rundlich und sternförmig und daher wohl im Allgemeinen mehr bindegewebig. Nur im Umfange der Geschwulst erstreckte sich vom Stiele aus eine schon für das blosse Auge bemerkbare, aus mehreren parallelen Lagen zusammengesetzte, dicke Kapselschicht, in welcher die Aehnlichkeit mit fibromuskulären Theilen sowohl grobanatomisch, als histologisch sehr stark wurde. Zwischen der Kapsel und dem fettig-veränderten inneren Gewebe lag stellenweis eine geringe Schicht eines mehr durchscheinenden Gewebes, welches fast nur aus schwachstreifiger Grundsubstanz mit spärlichen runden Fettkörnchenzellen bestand. Der cystische Abschnitt nahm die äussere, dem freien Ende des Eierstocks entsprechende Hälfte der Geschwulst ein. Hier fand sich zunächst, dicht unter der Oberfläche, eine grosse Höhle, deren Durchschnitt halbmondförmig auf den soliden Antheil der Geschwulst aufgesetzt war und einen Radius von 6 Cent. bei einem Sektor von 11 Cent. hatte. Die äussere Kapsel war hier auf eine Haut von 1—2 Millim. Dicke reducirt, welche nach innen theils glatt, theils mit fetzigen Anhängen besetzt erschien; andererseits war die Grenze des soliden Abschnittes ebenfalls fetzig, durch allerlei Vorsprünge und Vertiefungen unregelmässig, und es zeigte sich, dass aus dem fettig-veränderten Gewebe heraus sich successive eine Reihe von cystischen Einschmelzungen und Höhlenbildungen gestaltete, welche durch fortschreitende Confluenz zu der grossen Höhle sich erweitert hatten. Die Höhle selbst war mit Flüssigkeit gefüllt gewesen. — Von besonderem Interesse ist es, den Uterus dieser Person zu sehen. Derselbe ist beträchtlich vergrössert, 8 Cent. lang, und sowohl aussen, als innen gegen die

*) Präparat No. 48 vom Jahre 1866.

Höhle hin gänzlich missstaltet durch zahlreiche, bis wallnussgrosse Fibromyome, welche sämmtlich intraparietal sind, jedoch bald nach innen, bald nach aussen Vorsprünge bilden. Ein grösseres sitzt in der Wand gerade am Abgange der rechten Tuba. Im Gegensatz zu der Ovarial-Geschwulst sind in ihnen die Muskelbündel ungemein deutlich. Aussen ist der Uterus mit starken perimetritischen Fäden besetzt; insbesondere ist die linke Tuba ganz in solche eingewickelt und unter mehrfachen, sehr kurzen Windungen der hinteren Fläche des Uterus angelöthet. Der linke Eierstock ist in diesen Adhäsionen verborgen, übrigens nur etwas härter, als normal.

Die verhältnissmässig lose Befestigung dieser Geschwülste an den Ligamenta ovariorum und lata gestattet eine grosse Beweglichkeit derselben, so dass sie nicht blos durch den Untersucher in der Bauchhöhle hin und her bewegt werden können, sondern auch von selbst bei den verschiedenen Stellungen des Körpers sehr verschiedene Lagen annehmen. Zuweilen sinken sie in das Becken herab, fallen bis in den Douglas'schen Raum, und verhalten sich, wie die retrouterinen Myome (S. 159, 181); anderemal erheben sie sich in die Fossae iliacae und in die Bauchhöhle, und zerren den Uterus in die Höhe, wie die subserösen, polypösen Myome des Uterus (S. 160). An lebenden Frauen sind sie von beiden oft gar nicht zu unterscheiden, und selbst an Leichen bietet ihre Diagnose eines der schwierigsten anatomischen Probleme dar. Wie die zuletzt erwähnten Uterus-Myome rufen sie öfters entzündliche Zufälle hervor. Erreichen diese nur einen geringeren Grad, so entstehen allerlei Adhäsionen mit der Bauchwand, dem Netz, den Därmen; werden sie heftiger, so entstehen Eiterungen im Umfange dieser Theile. Im letzteren Falle kann das Gewebe der Geschwulst selbst an der Eiterung Theil nehmen und der Prozess zuletzt mit fistulösen Eröffnungen nach den verschiedensten Richtungen endigen. Safford Lee*) sah eine Frau an fistulösen Abscessen der Bauchwand sterben, bei welcher ein grosser Becken-Abscess um ein halbfaustgrosses Fibroid des Eierstocks bestand; letzteres war weich, breiig und enthielt fast zwischen allen sehnigen Bändern Eiter. Rokitansky**) fand bei einer 38jährigen Puerpera ausser einem Leber-Abscess und eiteriger Peritonitis in dem von Pseudomembranen durchzogenen

*) Th. Safford Lee a. a. O. S. 261.
**) Rokitansky a. a. O. S. 423.

Douglas'schen Raum einen gänseeigrossen, plattrundlichen Eierstocks-Tumor, der ringsum von der Verjauchung angefressen war und eine scheinbar verjauchte Cyste enthielt; derselbe hatte im Scheidengewölbe ein fingerweites Loch erzeugt und einen durch die Incisura ischiadica bis zum Trochanter minor reichenden Abscess bedingt. Auch Kiwisch erwähnt die theilweise Verjauchung eines Ovarium-Fibroids mit tödtlichem Ausgange.

Ob auch der zuweilen beobachtete Ascites einen irritativen Ursprung hat, ist nicht ausgemacht. Kilgour*) hat einen Fall angeführt, wo 43mal die Punktion des Unterleibes gemacht wurde.

Kleinere Geschwülste dagegen können viele Jahre lang bestehen, ohne andere Erscheinungen als die eines mässigen Druckes oder einer geringen Zerrung hervorzubringen. Der harte Bau derselben macht es nicht unwahrscheinlich, dass auch an ihnen ähnliche regressive Metamorphosen vorkommen, wie an Uterus-Myomen. Jedoch sind Verkalkungen**) sehr selten in neuerer Zeit beobachtet; von den älteren Beobachtungen***) ist es zweifelhaft, ob sie hierher gehören. Sandras†) hat ohne weitere Beschreibung eine kleinwallnussgrosse Concretion aus dem Eierstock einer 72jährigen Frau erwähnt, die aus Magnesiaphosphat bestanden haben soll.

Bemerkenswerth ist, dass die Eierstocks-Fibrome verhältnissmässig oft bei Frauen in den jüngeren, zum Theil schon in den zwanziger Jahren beobachtet sind, und es scheint, dass auch auf ihr Wachsthum die Gravidität einen sehr starken Einfluss ausübt. —

Schliesslich ist noch anzuführen, dass auch bei Thieren an den weiblichen Geschlechtstheilen, namentlich am Uterus und an den Eierstöcken mancherlei feste Geschwülste beobachtet werden, welche gewöhnlich als Fibroide oder Sarkome bezeichnet sind. Eine genauere Untersuchung derselben ist mir nicht bekannt, doch

---

*) Safford Lee a. a. O. S. 262.

**) Meckel a. a. O. Bd. II. 2. S. 254. Rokitansky a. a O. S. 424. Swete and Spencer Wells. Transact. Path. Soc. Vol. X. p. 199. Tüngel. Klinische Mittheil. von der medic. Abtheilung des Allgem. Krankenhauses in Hamburg. 1862—1863. S. 91.

***) Voigtel a. a. O. S. 539.

†) Sandras. Bullet. de la soc. an

sprechen die Angaben für eine grosse Uebereinstimmung mit den bei Menschen vorkommenden Formen. Von der Gebärmutter erwähnt Gurlt sowohl Fleischgeschwülste „zwischen den Häuten derselben, besonders zwischen Muskel- und Schleimhaut", von der Stute, der Sau und der Hündin*), sondern auch grosse Polypen bei der Kuh und Stute**). Mehrere andere Angaben hat Förster***) zusammengestellt. Leisering †) fand eine Anzahl grösserer und kleinerer Fibroide im submucösen Gewebe der Scheide einer Hündin; das grösste, an der oberen Scheidenwand, war wallnussgross, 3 waren haselnuss- und 16—18 etwa erbsengross. Auch berichtet er über Uterus-Fibroide bei Kühen††); darunter ist namentlich ein Fall von Interesse, wo sich unter heftigem Pressen die Gebärmutter umstülpte und schliesslich einen Einriss bekam; es fand sich ein zwei starke Mannsfäuste grosses Fibroid an der oberen Wand des Gebärmutterkörpers, das beim Einschneiden eine Menge klarer, seröser Flüssigkeit entleerte. Auch vom Eierstock, sowohl von der Kuh, als Stute werden gleiche Fleischgeschwülste (bis zu 57 Pfd. schwer) erwähnt†††). Die feineren Strukturverhältnisse müssen durch weitere Untersuchungen erst genauer festgestellt werden.

---

*) E. F. Gurlt. Nachträge zum Lehrb. der path. Anat. der Haus-Säugethiere. S. 102.

**) Gurlt. Lehrb. der path Anat. der Haus-Säugeth. S. 241. Nachtrag S. 102. Röll. Lehrb. der Path. u. Ther. der nutzbaren Hausthiere. Wien. 1856. S. 620.

***) Förster. Handb. der path. Anat. 1863. Bd. II. S. 429.

†) Bericht über das Veterinärwesen im Königr. Sachsen für das Jahr 1859. Dresden. S. 25.

††) Bericht für 1860. S. 27.

†††) Gurlt. Lehrbuch. Bd. I. S. 226. Nachtrag S. 96. Förster a. a. O. S. 388.

Vierundzwanzigste Vorlesung.

7. März 1863.

Neurome.

Bedeutung des Namens. Verschiedene Arten von Neuromen (Nervenknoten, Tubercula nervorum, Ganglia): krebsige (medulläre, encephaloide) Formen; Neuroscirrhoid Falsche und wahre Neurome.

Tubercula dolorosa (Neuromatia): neuralgische und spasmodische Zufälle Verschiedene Arten schmerzhafter Geschwülste. Neuromatöse Natur einer gewissen Kategorie. Verhalten zu den Hautnerven und den Pacini'schen Körperchen. Sitz und Ursachen.

Eintheilung der wahren Neurome: 1) hyperplastische: peripherische, terminale und centrale, fibrilläre (fasciculäre) und cellulăre (medulläre, gangliöse), reine und zusammengesetzte oder gemischte (fibröse, gliöse, mucöse), telangiectatische, markhaltige (myelinische) oder weisse und marklose (amyelinische) oder graue; 2) heteroplastische: teratoide Formen.

Bildung und Ursachen. Verhältniss zur Nerven-Regeneration: die Knoten (Scirrhi) an durchschnittenen und regenerirten Nerven. Amputations-Neurome. Ligatur. Traumatische Neurome: Unterschied von partieller Neuritis interstitialis Entzündliche Neurome; Elephantiasis und Pachydermatocele: plexiformes Neurom. Syphilis und Lepra. Multiple Neurome: congenitale und hereditäre Formen; Beziehung zu Idiotie und Cretinismus; allgemeine Hypertrophie der Nerven. Centrale Neurome: teratologische Bildung grauer und weisser Nervensubstanz am Gehirn: Encephalocele (partielle Exencephalie) ohne und mit Knochenschale. Hollenhöhner. Congenitale Sacral- und Coccygeal-Geschwulst.

Gangliöse Umbildung von Nerven (Neuroplasie): Vorkommen von Ganglienzellen in Neuromen. Wandelbare oder supernumeräre Ganglien. Markhernien. — Spontane Neurome. Prädisposition. Skrofulose und Phthise.

Das gewöhnliche Neurom der peripherischen Nerven (Skirrh, Steatom, Neurosteatom). Bau. Verwechselung mit fibrösen und fibronucleären Geschwülsten. Das marklose und markhaltige Stadium. Entwickelung der Nervenfasern. Verhältniss der Bündel.

Recurrirende, scheinbar maligne Neurome. Allgemeine Gutartigkeit. Das Neurom als bleibende Geschwulst. Veränderungen derselben: Entzündung, Induration und Verkalkung, fettige Degeneration, cystoide Erweichung, Ulceration. — Multiple Neurome: örtliche und allgemeine Multiplicität. Natur dieser Formen.

Neurome der höheren Sinnesnerven: Acusticus, Opticus: Zunge, Highmore'shöhle.

Symptome: Verschiedenheit derselben nach dem Sitze der Geschwulst. Totale und partielle (centrische, excentrische oder laterale, peripherische). Geringer Einfluss der Grösse auf die Symptome. Druckwirkungen: Neurome des Wirbelkanals und der Schädelhöhle.

Behandlung: Cauterisation, Amputation, Exstirpation, Enucleation.

Neurome bei Thieren.

Wir haben jetzt diejenigen Geschwülste zu besprechen, welche zu einem wesentlichen Antheil nervöser Zusammensetzung sind und daher im engsten Sinne des Wortes den Namen der Neurome oder nervösen Geschwülste verdienen. Es ist aus früheren Vorlesungen (Bd. I. S. 424, Bd. II. S. 151) erinnerlich, dass dieser Name in sehr viel grösserer Ausdehnung in Anwendung gebracht zu werden pflegt, als in dem verhältnissmässig engen Gebiet, auf welches wir ihn hier beschränken. Als derselbe zuerst im Anfang dieses Jahrhunderts durch Odier*) eingeführt wurde, sollte damit eine Geschwulst bezeichnet werden, welche aus der Substanz eines Nerven hervorgeht. Odier selbst beschrieb sie als eine Art von Aneurysma des Nerven, dessen Fasern durch eine in seinem Innern entwickelte, weissliche, stellenweis gelbliche und von zahlreichen Gefässen durchsetzte Materie in der Gestalt eines Regenschirms oder einer Melone auseinandergedrängt seien. Es kann wohl kein Zweifel sein, dass dies in meinem Sinne ein Myxom war. Sehr bald überzeugte man sich, dass in ähnlicher äusserer Form verschiedene Arten von Geschwülsten vorkommen können. Schon vor Odier hatte man daran gedacht, den Ausgangspunkt der Nerven-Geschwülste in den einzelnen, den Nerven zusammensetzenden Theilen zu erforschen, und Alexander**) spricht davon, dass wenngleich jede solche Geschwulst aus einer krankhaften oder abnormen organischen Struktur bestehe, dieser Fehler doch entweder in dem Neurilem, oder in dem Nervenmark, in den Arterien, Venen oder Lymphgefässen der Scheide oder der einzelnen Stränge, oder in der Nervensubstanz selbst liegen könne. Oppert***) unterschied daher bestimmt drei Arten, die allerdings etwas willkürlich gegriffen waren: abnorme Ganglien, Anschwellungen der Nerven selbst und Anschwellungen ihrer Scheiden. Aronssohn†) blieb bei zwei Arten stehen: je nachdem nehmlich die Geschwulst wesentlich aus dem eigentlichen nervösen Mark, wie er sagte,

*) Odier. Manuel de médecine pratique. Génève. 1803. p. 278.

**) F. S. Alexander. De tumoribus nervorum. Diss. inaug. Lugd. Bat. 1800. (Neue Sammlung auserlesener Abhandl. für prakt. Aerzte. 1815. Bd. I. St. 1. S. 78).

***) Oppert. De vitiis nervorum organicis. Diss. inaug. Berol. 1815. p. 12.

†) J. L. Aronssohn. Observations sur les tumeurs developpées dans les nerfs. Strasb. 1822.

hervorgegangen, oder mehr aus dem interstitiellen Gewebe gebildet wäre. In späterer Zeit ist man noch viel weniger wählerisch gewesen, und es kann wohl nicht bezweifelt werden, dass eine mindestens ebenso grosse Reihe sehr differenter Geschwülste in einer einzigen Gruppe selbst von den sorgfältigeren Autoren, die wir über diesen Gegenstand besitzen, zusammengefasst ist, wie es früher unter der Bezeichnung von Nervenknoten (Tubercula nervorum, auch wohl Ganglia, vgl. Bd. I. S. 194) geschehen war.

Ich will hier nicht davon sprechen, dass zuweilen ganz heterologe Entwickelungen der allerextremsten Art, z. B. krebsige oder kankroide Formen in Nerven in der Art vorkommen, dass der Nerv dadurch zu einer Geschwulst aufgetrieben wird, die mit dem Eindruck einer gewissen Selbständigkeit und in der Form eines wahren Neuroms besteht. Einerseits ist ja gerade in der neueren Zeit die Aufmerksamkeit vielfach auf jene Form hingelenkt worden, welche secundär bei krebsigen Geschwülsten an den Nerven entsteht, indem der Krebs sich innerhalb des Nerven fortpflanzt, weit über die Zone der unmittelbaren Erkrankung in demselben fortkriecht und bald gleichmässige, bald knotige Auftreibungen desselben erzeugt. Es ist ein grosses Verdienst von Schröder van der Kolk (Bd. I. S. 47) gewesen, auf diese Propagation als eine der Hauptquellen der Recidive hinzuweisen, indem die Nervenenden, welche nach der Operation übrig bleiben, der Ausgangspunkt neuer Geschwulstbildung werden. Andererseits giebt es aber auch, wie wir später sehen werden, ganz selbständige Krebse der Nerven, welche in der äusseren Form mit dem eigentlichen Neurom die grösste Aehnlichkeit darbieten. Diese Nervenkrebse sind jedoch nicht zu verwechseln mit den Geschwulstbildungen, welche man von einem ganz anderen Gesichtspunkte aus von Burns, Wardrop und Maunoir bis auf Ehrenberg als medulläre oder nach Laënnec als encephaloide bezeichnet hat (Bd. II. S. 123, 152). Wenn einzelne Beobachter auch daran festhielten, dass diese letzteren aus Nerven hervorgingen und aus einer nervösen Substanz beständen, so ist diese Meinung doch nie allgemein angenommen worden, und noch weniger hat man sie auf jene meist festeren Geschwülste in der Continuität der Nerven angewendet, welche im engeren Sinne Neurome hiessen und eher den skirrhösen, als den medullären Geschwülsten

zugerechnet wurden. Ruhbaum*) gebraucht für Neurom geradezu den Namen des Neuroscirrhoids.

Aber auch wenn wir die malignen Erkrankungen abrechnen, so bleibt doch immer noch ein wesentlicher Bestandtheil von falschen Neuromen (Bd. I. S. 424) übrig. Ich habe bei Gelegenheit der Myxome die verhältnissmässig grosse Häufigkeit angeführt, in welcher dieselben in Nerven vorkommen; ganz sicher ist eine erhebliche Anzahl der Fälle, welche von den besten Beobachtern in die Neuromgruppe gerechnet wurden, myxomatöser Natur**). Auch bei Gelegenheit des Glioms (Bd. II. S. 151) haben wir gesehen, dass Geschwülste dieser Art in gewissen Nerven vorkommen können. Alle diese Bildungen haben das Gemeinschaftliche, dass sie ihren Ausgang vom Perineurium oder vom Neurilem nehmen. Als wahres Neurom***) sollte aber vielmehr diejenige Art von Geschwulst bezeichnet werden, welche der Hauptmasse nach aus einer nervösen Substanz besteht, oder in deren Zusammensetzung diese wenigstens als wesentlicher Bestandtheil eingeht. Wir werden also auch nicht durch die blosse Anwesenheit von Nerven in einer Geschwulst berechtigt sein, das Ding ein Neurom zu nennen.

Vielfach hat man geglaubt, aus dem Umstand, dass eine Geschwulst ihrer physiologischen Erscheinung nach den Eindruck machte, als sei sie wesentlich nervös, folgern zu müssen, dass sie auch ein Neurom sei, zumal wenn man irgend einen kleinen Nerven in sie hinein verfolgen konnte. Namentlich giebt es eine Gruppe von Geschwülsten, über deren Bedeutung sehr viel gestritten worden ist; man hat sie seit William Wood unter dem Namen der Tubercula dolorosa (painful tubercle) bezeichnet†). Es sind dies Geschwülste, die gewöhnlich subcutan

*) Ruhbaum. Casper's Wochenschr. 1840. No. 40. S. 618.

**) Auch der so oft citirte Fall von Cheselden (The anatomy of the human body. Lond. 1741. p. 256. Pl. XXVIII. fig. 7) betrifft offenbar ein Myxom.

***) Virchow. Archiv. 1858. Bd. XIII. S. 256.

†) Will. Wood. Edinb. med. and surg. Journ. 1812. Vol. VIII. p. 283, 429. Edinb. med. chir. Transact. 1829. Vol. III. p. 317, 640. Pl. V. Vgl. die weitere Literatur bei J. Fr. Meckel, Handb. der path. Anat. Bd. II. 2. S. 261. Otto. Lehrb. der path. Anat. 1830 Bd. I. S. 470. Anm. 7. Dupuytren. Leçons orales de clin. chirurg. Brux. 1836. T. I. p. 263. Descot. Ueber die örtlichen Krankheiten der Nerven, bearbeitet von Radius. Leipz. 1839. S. 106. J. P. Th. van der Lith. Diss. inaug. de vitiis nervorum organicis.

liegen, die Haut wenig*) oder gar nicht emporheben, beweglich sind, in der Regel keine beträchtliche Grösse erreichen, (Portal nennt sie daher durillons,) aber theils spontan, theils bei Druck und mechanischen Verletzungen der Ausgangspunkt sehr heftiger, meist neuralgischer, zuweilen spasmodischer**) Zufälle werden. Sie erregen also einen geringeren Grad des Uebels, welches andere Autoren***) in der Form der Epilepsie bei Nervenknoten beobachtet haben. Schon Camper†) hat die kleinen Knoten sehr genau beschrieben; auch führt er zwei Fälle besonders an, wo er bei Frauen am Ellenbogen (Ramus musculo-cutaneus) und Knie sie mit Glück exstirpirte. Dies ist in der neueren Zeit vielfach wiederholt worden, so dass über den Ausgang der Symptome von den Geschwülsten kein Zweifel besteht. Ein Bedenken darüber kann um so weniger Platz greifen, als in der grossen Mehrzahl der Beobachtungen nur ein einziger Knoten vorhanden war und die Schmerzen ganz bestimmt von diesem selbst oder von seiner nächsten Umgebung ihren Ausgang nahmen. Nur in einem Falle††) wird eine ausgesprochene Multiplicität der Knoten an-

---

Amstel. 1838. p. 102. Craigie. Elements of gen. and path. anatomy. 1848. p. 391. Paget. Lectures on surg. path. Vol. II. p. 120.

*) Rob. W. Smith. A treatise on the pathology, diagnosis and treatment of neuroma. Dublin. 1849. Pl. XV. fig. 1.

**) Dupuytren l. c. p. 269.

***) Th. Short. Med. essays and observ. Edinb. 1738. Vol. IV. p. 416 bei Craigie l. c. p. 392. (Im N. tib. post., durch Excision geheilt). Cappel. De epilepsia e tumore nervo vago inhaerente orta. Helmst. 1781 (bei Voigtel, Path. Anat. Bd. I. S. 669). Mojon e Covercelli. Memorie della Soc. med. di emulazione. Genova. T. I. p. 89 bei Wood, Edinb. med. chir. Transact. Vol. III. p 353 (haselnussgrosse steinige Concretion am Ischiadicus). Phil. Crampton and Rynd bei Rob. W Smith l. c. p. 23 (stecknadelknopfgross an einem Ast des Medianus, glücklich operirt). de Haen bei Lieutaud. Hist. anat. med. Goth. et Amst. 1796. Vol. II. p. 251. Obs. 787 (Knoten in der Mitte des N. phrenicus). Portal. Cours d'anat. méd. Paris. 1803. T. IV. p. 247 (Knoten in der Gegend des Gelenks zwischen der 1. und 2. Phalanx an der Volarfläche, durch dessen Wegnahme die Epilepsie geheilt wurde).

†) Pet. Camper. Demonstrat. anat. path. Lib. I. Amstel. 1760. p. 11. Non raro in nervis cutaneis tubercula parva ac dura observantur, quae vera ganglia sunt, pisi magnitudinem licet non excedant; dies tamen noctesque acutissimis lancinantibus doloribus aegros torquent; externis remediis non cedunt; scelpello igitur ea attingere oportet. — In viris plus semel ea vidi: albicant intus, cartilagineae duritiae sunt, renitentia, et intra nervorum tunicas sedem habent. Vgl. D. van Gesscher, Versuch einer Abhandlung über die Natur und Heilung der verschiedenen Arten von Geschwülsten. Aus d. Holl. Leipz. 1787. S. 65.

††) Vallender. De tumoribus fibrosis circumscriptis in tela cellulosa subcutanea. Diss. inaug. Berol. 1858. p. 29.

gegeben, aber derselbe unterschied sich von den gewöhnlichen auch dadurch, dass nur einzelne grössere Knoten und diese auch nur beim Druck schmerzhaft waren. Man könnte daraus schliessen, dass es sich hier um eine andere Art von Bildungen handelte, aber es ist auch sonst constatirt*), dass manche solche Knoten längere Zeit schmerzlos bleiben, dann aber plötzlich überaus schmerzhaft werden, dass andere, ganz ähnliche jedoch niemals empfindlich sind. Wenn diese Beobachtungen schon darauf hinweisen, dass die Beziehungen zu den Nerven wechselnde sein müssen, so geht dies noch mehr aus dem paroxysmalen Auftreten der Schmerzen hervor. Diese Paroxysmen haben eine sehr verschiedene Dauer, manchmal nur von Minuten, manchmal von Stunden; sie erstrecken sich über die Nachbartheile, zuweilen über den ganzen Körper, entweder langsam anwachsend, oder stossweise, mit der Heftigkeit elektrischer Schläge. Auch während der Intermission pflegt die Geschwulst selbst empfindlich gegen Druck zu sein. In manchen Fällen schwillt der Knoten während des Paroxysmus, die bedeckende Haut röthet sich und nimmt eine teigige Beschaffenheit an. Bei Frauen, bei denen sie verhältnissmässig am häufigsten beobachtet sind, fallen die Schwellungs- und Schmerzzufälle zuweilen mit menstrualen Zeiten**) zusammen, und in einem besonders merkwürdigen Falle von Bisset***) brachte jede Schwangerschaft eine extreme Steigerung der Leiden. Wood hat aber besonders darauf aufmerksam gemacht und zahlreiche spätere Fälle bestätigen es, dass Witterungswechsel einen ganz auffälligen Einfluss auf die Tubercula dolorosa ausüben. Druck, namentlich stärkerer, wird manchmal verhältnissmässig gut ertragen, während leise Berührungen, namentlich Streifungen, die schwersten Schmerzanfälle auslösen.

Manche haben geglaubt, diese Tubercula dolorosa ganz einfach in die Reihe der Neurome hineinrechnen zu müssen, und Craigie†) giebt ihnen in diesem Sinne den Namen des Neuromation (kleinen Neuroms); Meckel und Dupuytren haben sie in die Reihe der fibrösen Geschwülste gestellt, wohin sie freilich

*) Paget l. c. p. 127.

**) Rayer. Traité théorique et prat. des mal. de la peau. Paris. 1826. T. I. p. 653.

***) Bisset. Memoirs of the medical society. London. 1792. Vol. III. p. 58. Vgl. John Pearson. Med. facts and observ. Vol. VI. p. 96.

†) Craigie l. c. p. 391.

auch die Neurome brachten*). Die blosse Schmerzhaftigkeit an sich beweist gar nichts in Beziehung auf die Natur der Geschwulst. Ich habe solche schmerzhaften subcutanen und cutanen Geschwülste untersucht, in welche Nerven unzweifelhaft eintraten, welche aber sonst ihrer ganzen Bildung nach nichts mit Nervensubstanz zu thun hatten. Gerade in einem Falle, den ich noch das letzte Mal erwähnte (S. 125), in einem Hautmyom, worin überwiegend telangiektatische Muskelmasse vorhanden war, fanden sich auch Nerven, aber nur im Verhältniss wie sie auch in anderen Geweben vorkommen, keineswegs so, dass sie als ein überwiegender Bestandtheil der Geschwulst sich darstellten. Auch Schuh**) beobachtete gerade bei kleinen cavernösen Geschwülsten solche Symptome und ist der Meinung, dass der bei Weitem grösste Theil der mit dem Namen Tuberculum dolorosum bezeichneten Geschwülste Blutschwämme seien. v. Bärensprung***) fand in der Peripherie eines Tuberculum dolorosum eigenthümliche Knäuel von Gefässschlingen. In einem Falle von Langenbeck †), wo die schmerzhafte Geschwulst am Unterschenkel eines Mannes gesessen hatte, isolirte Billroth zahlreiche Muskelzellen, jedoch keine Nerven. Wenn man geneigt sein könnte, in diesen Fällen den Paroxysmus mit wirklichen Contractions- oder Dilatationszuständen der Muskulatur der Geschwülste in Zusammenhang zu bringen, so steht dagegen die grosse Mehrzahl der übrigen Beobachtungen, in welchen nur eine bald dichtere, bald weichere Bindegewebsmasse, auch wohl ein faserknorpeliges Gewebe††) gefunden wurde. Ja, nicht einmal das Verhältniss zu den Nerven ist ganz aufgeklärt. Selbst sehr sorgfältige Untersucher konnten weder einen Zusammenhang mit Nerven, noch ein Vorkommen von Nerven im Innern der Geschwülste nachweisen†††). Freilich ist dieser negative Befund nicht entscheidend, da es sich in Beziehung auf die Verbindung mit Nerven um äusserst feine Fädchen handelt, und die Nerven im Innern, wie wir noch sehen werden,

*) Morgagni (De sedibus etc. Epist. L. art. 15), der einen charakteristischen Fall von Valsalva beschreibt, nennt die Geschwulst eine Drüse.

**) Schuh. Path. u. Ther. der Pseudoplasmen. 1854. S. 260.

***) F. de Bärensprung. Observationes microscopicae de penitiore tumorum nonnullorum structura. Diss. inaug. Halis. 1844. p. 22. fig. VII.

†) C. Fock. Deutsche Klinik. 1855. No. 1.

††) Miller. Principles of surgery p. 630 (bei Paget l. c. p. 123).

†††) Rayer l. c. p. 655. Dupuytr[illegible] 265. Paget l. c. p. 125. Schuh a. a. O. S. 259. Lebert. Mé[illegible]e chirurg. T. III. p. 281.

von bindegewebigen Theilen schwer zu unterscheiden sind. Indess werden doch auch da, wo die Nerven deutlich sind, zuweilen nur sehr wenige gefunden. Vallender*) giebt an, dass der von ihm untersuchte Knoten aus dichtem Bindegewebe mit Spindel- und Netzzellen bestand, dem zahlreiche Gefässe beigemengt waren; markhaltige Nervenfasern ohne Verästelung fanden sich in kleinen Bündeln bis zu 10 und 20 zusammengelagert, jedoch so spärlich, dass auf mikroskopischen Schnitten durch die ganze Dicke der Geschwulst meist nur 1, höchstens 2—3 Bündel angetroffen wurden. Hier lässt sich wenigstens nicht sagen, dass die Geschwulst wesentlich nervöser Art gewesen sei.

Oefters erscheint der äussere Theil der kleinen Geschwülste mehrfach geschichtet; ja, in einem Falle von Marx**), der einer Dame eine erbsengrosse Geschwulst aus der Unterhaut der inneren Kniegegend exstirpirt hatte, fanden sich auch im Innern concentrische Schichten, wie an einer Intervebralscheibe. Axmann***) hat in einem ähnlichen Falle, wo er einen gleichfalls erbsengrossen Knoten bei einer Frau von der äusseren Seite des Ellbogengelenks entfernt hatte, die Ansicht aufgestellt, dass die Geschwulst ein krankhaft vergrössertes Pacini'sches Körperchen gewesen sei. Seiner Beschreibung nach bestand dieselbe aus 5 in einander geschachtelten und theilweis unter einander verwachsenen Lamellen; in dieselben senkte sich eine Nervenröhre, welche jedoch in der zweiten Hälfte des Körperchens verschwand; an der Seite derselben verliefen zwei Blutgefässe, welche mit den feinsten Verzweigungen gleichfalls in die Geschwulst eintraten. — So interessant diese Beobachtung ist, so beweist sie doch nichts für den Ausgang der Bildung von einem Pacini'schen Körperchen. Concentrische Schichtungen, aus dem Neurilem hervorgegangen, finden sich öfters auch an kleineren Nerven. Immerhin verdient der Gesichtspunkt genauer geprüft zu werden, da schon Shekleton († 1824) vor der Entdeckung Pacini's ein Präparat vom Medianus in dem Museum des Royal College of Surgeons in Dublin aufgestellt hat, an welchem die einzelnen Körperchen zum Theil zweimal

*) Vallender l. c. p. 30.
**) Dupuytren l. c. p. 274.
***) C. Axmann. Beiträge zur mikroskopischen Anatomie u. Physiologie des Ganglien-Nervensystems des Menschen und der Wirbelthiere. Berlin. 1853. S. 62.

so gross waren, als sie seitdem in ihrer normalen Grösse bekannt geworden sind*).

Wenn ich daher auch mit Fock**) einverstanden bin, dass die Tubercula dolorosa nicht als eine besondere Geschwulstspecies und dass nicht alle unter diesem Namen beschriebenen Geschwülste einfach als Neurome zu betrachten sind, so wird man doch zugestehen müssen, dass gerade die härteren Formen, welche lose in der Unterhaut vorkommen, in der Regel nur erbsen- bis bohnengross werden, eine geringe Neigung zur Vergrösserung und eine noch geringere zur Ulceration zeigen, in einem näheren Verhältnisse zu den gewöhnlichen Neuromen stehen. Ich habe freilich nur ein einziges Mal, bei einem Tuberculum dolorosum an der Knöchelgegend, den bestimmten Beweis führen können, dass nicht nur ein Nerv ein- und austrat, sondern dass auch der etwa bohnengrosse Knoten fast ganz aus marklosen Nervenfasern bestand. Ein solches Gewebe wird aber noch gegenwärtig von den meisten Beobachtern kurzweg als fibroid, fibroplastisch oder fibronucleär bezeichnet, und es ist wohl gestattet zu vermuthen, dass bei genauerer Untersuchung in Zukunft eine ungleich grössere Zahl wirklicher Neuromatia dolorosa nachgewiesen werden wird, als bis jetzt geschehen ist.

Die allgemeine Erfahrung lehrt allerdings, dass gerade sehr viele Neurome nicht schmerzhaft sind, dass die meisten oft ganz unbemerkt sich entwickeln, langsam heranwachsen, und erst wenn sie eine beträchtlichere Grösse erreicht haben und durch ihre Lage äusseren Insultationen ausgesetzt sind, schmerzhaft werden; ja manche werden es nicht einmal dann. Ihr Verhalten richtet sich offenbar zunächst nach der Natur der Nerven, an welchen sie entstehen, und in dieser Beziehung versteht es sich wohl von selbst, dass gerade die kleinen sensiblen Hautäste, deren Neurome begreiflicherweise auch keine sehr beträchtliche Grösse erreichen, durch Schmerzhaftigkeit sich vor den grossen Stämmen auszeichnen, die an sich ärmer an sensiblen Fasern und weniger den äusseren thermischen und mechanischen Einflüssen ausgesetzt sind, deren Fasern aber ausserdem eine sehr grosse Dehnbarkeit besitzen. Erfahrungsgemäss steht fest, dass kleine Geschwülste, welche

*) Rob. W. Smith l. c. p. 30. Pl. X.
**) Fock a. a. O.

an Nerven sitzen und deren Zusammenhang mit Nerven bei der Operation deutlich dargethan wird*), eben solche neuralgischen Zufälle hervorbringen, wie diejenigen Tubercula dolorosa, welche scheinbar nicht an Nerven sitzen.

Die wahren Neuromatia sind daher im Grossen und Ganzen zu betrachten, wie die Neurome selbst, von denen wir leider ja auch gestehen müssen, dass eine vollkommene Sichtung der in der Literatur vorfindlichen Einzelbeobachtungen unmöglich ist und bei denen wir daher, der Unvollkommenheit des Materials entsprechend, eine gewisse collektive Behandlung nicht ganz vermeiden können. Ich will daher hier nur noch kurz bemerken, dass die Tubercula dolorosa überwiegend an den Ober- und Unter-Extremitäten, besonders an den kleinsten Hautästen und in der Nähe der Gelenke vorkommen; sehr selten sind sie am Gesicht**); am Rumpf sind sie einigemal im Umfange der Milchdrüse***) und am Scrotum†) gesehen worden. Ausser Dupuytren††), der diese Geschwülste skirrhös werden lässt, spricht nur Warren†††) von Ulceration und Malignität, jedoch nur im Sinne einer die Constitution schwächenden und die Lymphdrüsen mitbetheiligenden Affection. Die Exstirpation ist meist leicht und von glücklichen Erfolgen begleitet; nur nach Kauterisation ist eine Repullulation beobachtet*†), jedoch hat auch dann eine erneute Operation definitive Heilung gebracht. Der besonderen Prädisposition des weiblichen Geschlechts habe ich schon gedacht**†). In Beziehung

*) C. G. Neumann in Siebold's Sammlung seltener u. auserlesener chirurgischer Beobachtungen u. Erfahrungen. Rudolst. 1805. Bd. I. S. 54. de la Roche et Petit Radel. Encyclopédie méthodique chirurg. Paris. 1792. T. II. p. 442 (ebendaselbst S. 73). C. F. Heineke. De mastodynia nervosa. Diss. inaug. Berol. 1821. p. 34. Cabaret. Arch. génér. 1839. Sér. III. T. V. citirt bei Valleix, Abhandl. über die Neuralgien. Aus d. Franz. v. Gruner. Braunschw. 1853. S. 453. Ruhbaum. Casper's Wochenschrift. 1840. No. 40. S. 618.

**) Dupuytren l. c. p. 265. Hawkins. Lond. med. Gaz. 1838. New Series. Vol. I. p. 926 (Fall von Brodie).

***) Dupuytren l. c. p. 265. Nicod. Nouveau Journ. de méd. 1818. Nov. Velpeau. Traité des maladies du sein. Paris. 1854. p. 259.

†) Dupuytren l. c. p. 268. Marjolin bei Descot a. a. O. S. 114.

††) Dupuytren l. c. p. 267.

†††) Warren. Surgical observations on tumours. Boston. 1848. p. 60.

*†) Bisset l. c. J. B. v. Siebold a. a. O. S. 80.

**†) Nach der Zusammenstellung von Wood (Edinb. med. chir. Transact. Vol. III. p. 356) waren unter 35 Fällen 28 Frauen und 5 Männer (2mal fehlte eine Angabe über das Geschlecht); 22mal lag die Geschwulst an den Unter-, 11mal an den Ober-Extremitäten; 3mal war mehr als ein Knoten vorhanden.

auf das Alter habe ich hinzuzufügen, dass, obwohl in vielen Fällen die Schmerzen erst im höheren Alter auftreten, die Entstehung der Knoten doch oft weit zurückverfolgt werden kann, und dass im Allgemeinen schon das jugendliche Alter, vor der Pubertät, eine nicht geringe Zahl von Erkrankungen dieser Art aufzuweisen hat. Congenitale oder hereditäre Formen sind jedoch nicht bekannt; nur in dem Falle von Vallender, wo zugleich eine so auffällige Multiplicität bestand, wurde berichtet, dass ein Bruder des 16jährigen Burschen eine ähnliche Geschwulst an der Stirn trage.

Wie die Entwickelung dieser Geschwülste gewöhnlich langsam geschieht und selten über ein sehr mässiges Volumen hinausgeht, so bewährt sich ihr Charakter als wahrer Dauergeschwülste auch durch ihr späteres Verhalten. Man hat Fälle, wo sie, ohne ihre Grösse erheblich zu verändern, 10, 20 Jahre und noch länger bestanden haben. Besondere Metamorphosen oder Ausgänge sind daher eigentlich gar nicht bekannt, insbesondere ist kein Fall von unzweifelhafter spontaner Rückbildung aufgezeichnet. Die chirurgische Hülfe, am besten die Excision, ist das unmittelbar gebotene Mittel, welches schnell und sicher zum Ziele führt. —

Kehren wir, nach Erledigung dieses Punktes, wieder zum wahren Neurom zurück, so werden wir diesen Namen allerdings zunächst in dem von mir angegebenen Sinne für eine nervöse Geschwulst hyperplastischer Natur anwenden, d. h. für eine Geschwulst, die aus einem Nerven hervorgeht und selbst aus Nervenfasern zusammengesetzt ist. Dies ist die gewöhnliche Form, wie sie an allen möglichen Punkten des Nervenapparats gesehen worden ist, für welche aber die überwiegende Prädisposition an den Spinalnerven, eine sehr viel geringere an den im engeren Sinne sympathischen und die geringste an den cerebralen Nerven sich findet. Ich trage aber kein Bedenken, den Namen des Neuroms sofort auch zu übertragen auf nervöse Geschwülste der Centralorgane selbst (Bd. II. S. 125), welche aus einer hyperplastischen Entwickelung homologer Substanz entstehen, gleichviel ob diese Substanz aus Nervenfasern, oder aus Nervenzellen (Ganglienzellen) zusammen[illegible]t, ob sie dem Gehirn, dem Rückenmark oder den G[illegible]ört. Darnach wären also fibrilläre (fasciculäre) [illegible]angliöse) Neurome

und zwar von beiden peripherische und centrale*) Formen zu unterscheiden. Was die peripherischen betrifft, so ist hier wieder zu trennen zwischen den Neuromen der Stämme und denen der Nerven-Enden. Letztere, die ich als terminale Neurome bezeichnen will, sind erst in der neueren Zeit bekannt geworden, namentlich durch Houel und Passavant**). Sie stehen bald den Tubercula dolorosa, den Neuromatien nahe, indem sie kugelige oder spindelförmige Geschwülste bilden, bald verlieren sie den eigentlichen Geschwulstcharakter gänzlich, indem sie mit den umgebenden Theilen zusammen eine mehr gleichmässige Anschwellung bilden, da sie ihrerseits zu klein sind, um für sich selbst hervorzutreten. Im letzteren Falle ist die Anschwellung öfters eine gleichförmige, cylindrische, so dass die kleinsten Hautnerven zu feinen Strängen oder Bälkchen entarten.

In jedem Falle ist das Neurom eine zusammengesetzte, organoide (Bd. I. S. 122) Geschwulst. Es besteht nicht blos aus Nervenfasern oder Nervenzellen, sondern es enthält stets eine gewisse Menge von Interstitialgewebe. Dieses kann sehr verschiedener Art sein, je nachdem es sich mehr dem Perineurium oder mehr der Neuroglia (Bd. II. S. 126) anschliesst, also härter oder weicher ist. Jedenfalls gehört es stets der Bindesubstanz-Gruppe an und regelmässig enthält es eine gewisse Menge von Gefässen. Die Beschaffenheit und Erscheinung des Neuroms wird begreiflicherweise eine sehr verschiedene sein je nach seinem Gehalt an den genannten Bestandtheilen. Gegenüber den mehr reinen Neuromen, in welchen in der That die nervösen Bestandtheile das Uebergewicht haben, giebt es zusammengesetzte oder gemischte: fibröse, gliöse, selbst mucöse Neurome (Fibro-, Glio-, Myxoneurome), in welchen das Interstitialgewebe in reichlicherer Menge vorhanden ist. Diese sind natürlich den falschen Neuromen, namentlich den Fibromen, Gliomen und Myxomen der Nerven, überaus ähnlich und in manchen Fällen vielleicht nicht mit Sicherheit davon zu trennen.

---

*) Der Ausdruck der centralen Neurome wird hier in einem anderen Sinne als gewöhnlich gebraucht, wo er eine in der Mitte eines Nerven gelegene Geschwulst bedeutet, gleichwie auch der Ausdruck des peripherischen (oder lateralen) Neuroms zur Bezeichnung einer am Umfange eines Nerven gelegenen Geschwulst angewendet ist.

**) Houel. Mém. de la soc. de chir. T. III. p. 264. Passavant. Mein Archiv. Bd. VIII. S. 43. Fig. *a—d*.

Das Kriterium besteht in der Quantität der nervösen Bestandtheile. Hat dieselbe sich mit der Geschwulstbildung vermehrt, hat also gleichzeitig eine wirkliche Hyperplasie stattgefunden, so ist es ein Neurom; ist die Zahl der nervösen Theile dieselbe geblieben oder hat sie sich gar vermindert, so ist es kein Neurom, sondern ein einfaches Fibrom, Myxom u. s. f. der Nerven. Dieses Kriterium ist theoretisch ganz scharf. Nur in einer Beziehung ist es ungenügend. Auch bei wahren Neuromen kann später eine secundäre Atrophie der nervösen Elemente, namentlich in Folge von Induration des Interstitialgewebes, eintreten, dadurch die Zahl der Nervenfasern abnehmen und der Anschein eines einfachen Fibroms entstehen. Wie weit diese Metamorphose reicht, ist im Augenblick nicht bestimmt anzugeben, da die Frage von keinem der anderen Beobachter ins Auge gefasst ist. — In manchen Fällen nimmt auch der vasculäre Antheil des Interstitialgewebes eine stärkere Entwickelung, so dass man eine besondere Form als Neuroma telangiectodes unterscheiden muss.

In Beziehung auf die Natur der nervösen Bestandtheile zeigen die verschiedenen Neurome sehr wichtige Unterschiede. Zunächst haben wir die fibrillären oder fasciculären Formen. Diese können aus den gewöhnlichen, doppelt contourirten, mark- oder myelinhältigen Fasern bestehen, welche für das blosse Auge weiss oder grauweiss erscheinen. Ich werde diese Form der Kürze wegen als Neuroma fibrillare myelinicum (markhältiges oder weisses Neurom) bezeichnen. Günsburg, Wedl und Führer*) haben das Verdienst, ihre Existenz zuerst nachgewiesen zu haben. Davon verschieden ist die zuerst von mir**) aufgefundene Varietät, in welcher die sogenannten grauen oder marklosen (organischen) Nervenfasern vorkommen und welche daher ein mehr durchscheinend graues, gelbliches oder weissliches Aussehen hat. Ich nenne sie Neuroma fibrillare amyelinicum (markloses oder graues Neurom). Sie ist ungleich schwerer zu erkennen und bis in die letzte Zeit allgemein mit den einfach fibrösen oder sarkomatösen Geschwülsten zusammengeworfen worden.

---

*) Günsburg. Pathologische Gewebelehre. Leipz. 1848. Bd. II. S. 159. Wedl. Zeitschr. der Ges. Wiener Aerzte 1855. Bd. XI. S. 13. Führer. Archiv f. physiol. Heilkunde. 1856. S. 248.

**) Virchow. Archiv. 1858. Bd. XIII. S. 263.

Anders verhält es sich mit den cellulären oder gangliösen Formen, welche zugleich eine weiche, gliöse Zwischensubstanz besitzen und sich daher der ganzen Erscheinung nach mehr dem Hirn- oder Rückenmark anschliessen. Sie können daher auch, falls man den Namen vorsichtig anwendet, als medulläre Neurome bezeichnet werden. Sie haben meist eine weichere Consistenz, schliessen sich bald der grauen, bald der weissen Hirn- und Rückenmarkssubstanz näher an, besitzen daher auch bald eine mehr graue, bald eine mehr weisse, hie und da röthliche Farbe und ein mehr gleichmässiges Aussehen der Schnittfläche. Da sie hauptsächlich an den Centralorganen selbst vorkommen und aus denselben hervorwachsen, so erscheinen sie von vornherein mehr wie blosse Hypertrophien.

Wenn man aber das ganze Gebiet der wesentlich aus nervöser Substanz bestehenden Bildungen übersieht, so muss man den Begriff des Neuroms noch in einer anderen Richtung ausdehnen, insofern nehmlich nicht, wie das in der ursprünglichen Auffassung von Odier ausgesprochen war, nothwendigerweise ein nervöser Theil der Ausgangspunkt der Entwickelung zu sein braucht, sondern möglicherweise die Entwickelung unabhängig von Nerven, also auf heteroplastischem Wege, an einer ganz anderen Localität vor sich gehen, demnach die Entstehung nach Art der mehr selbständig sich entwickelnden, der im engeren Sinne heterologen Geschwülste sich ereignen kann*). Freilich verhält es sich mit diesen im engsten Sinne heterologen Neuromen ganz ähnlich wie mit den letztlich besprochenen heterologen Myomen (S. 106); es sind sehr seltene Bildungen, welche bis jetzt nur an einzelnen Localitäten gesehen worden sind und gewöhnlich in Verbindung mit anderen heterolog entwickelten Geweben vorkommen, welche also nicht rein die ganze Geschwultmasse zusammenzusetzen pflegen, sondern mit anderen Geweben zu einer systemartigen Combination vereinigt sich zeigen. Ich werde bei den teratoiden Geschwülsten kurz darauf zurückkommen, und will hier nur im Allgemeinen bemerken, dass die Localitäten, wo dieselben bis jetzt überwiegend gesehen worden sind, die eigentlichen Sexualdrüsen, der Eierstock und der Hoden sind, und zwar der

*) Virchow. Archiv. Bd. XIII. S. 265.

Eierstock häufiger als der Hoden, — Organe, welche für die Mannichfaltigkeit der Proliferationsvorgänge das günstigste Terrain darbieten.

Wenn man diese im engsten Sinne heterologen Neurome zulässt, so muss man sich zugleich daran erinnern, dass auch diejenigen Neurome, welche sich wie blosse Hypertrophien darstellen, doch keineswegs so rein hypertrophisch sind, wie sie auf den ersten Blick erscheinen. Mag auch an einem präexistirenden Nerven die Entwickelung neuer Nervensubstanz stattfinden, so geschieht sie doch nicht so, dass etwa der vorhandene Nerv sich einfach theilte oder durch Auswüchse vermehrte, sondern die Neubildung erfolgt immer auf einem gewissermaassen heterologen Wege, auf einem Umwege, per secundam intentionem*), auf ähnliche Weise, wie sie erfolgt bei Neubildung der Nervensubstanz nach der Durchschneidung, also bei der Regeneration des Nerven**). Wenn man aus einem Nerven grössere Stücke ausschneidet, so können sich bekanntlich neue Verbindungen zwischen den getrennten Stücken herstellen, indem durch die Narbe hindurch sich wirkliche Nervenfasern entwickeln. Diese entstehen ebenfalls auf einem Umwege, indem zuerst nichts anderes vorhanden ist, als ein junges, dem Bindegewebe verwandtes Granulationsgewebe; erst aus den Elementen dieses Gewebes gestalten sich durch spätere Entwickelung die Nervenfasern. So geschieht es auch bei einer grossen Zahl der eigentlichen Neurome, und es ist gewiss sehr charakteristisch, dass zwischen den regenerativen Vorgängen und der eigentlichen Neurombildung gewissermaassen ein Uebergang besteht, so dass man keine ganz scharfe Grenze zwischen beiden ziehen kann.

Zunächst ist es nehmlich schon durch die Versuche von

---

*) Cellularpathologie. 3. Aufl. S. 68.

**) Cruikshank. Med. facts and observ. Vol. VII. no. 14. Reil's Archiv. Bd. II. S. 57. Fontana. Abhandlung über das Viperngift. Berlin. 1787. S. 350. Michaelis. Richter's chirurg. Bibliothek. 1785. Bd. VIII. S. 122. Haighton. Philos. Transact. 1795. p. 190. Reil's Archiv. Bd. II. S. 71. J. C. H. Meyer. Reil's Archiv. Bd. II. S. 449. C. O. Steinrück. De nervorum regeneratione. Diss. inaug. Berol. 1838. Lent. De nervorum dissectorum commutationibus et regeneratione. Diss. inaug. Berol. 1855. Hjelt. Om nervernas regeneration och dermed sammanhängande förändringar af nervrören. Helsingfors. 1859. Mein Archiv. Bd. XIX. S. 352.

Arnemann*) bekannt, dass vernarbende Nerven, welche durchschnitten waren, namentlich wenn es grössere Nerven sind, gewöhnlich an dem Ende anschwellen und knopfartige Anschwellungen bekommen. Arnemann nannte diese Knoten Scirrhi. Nach seiner Meinung entstehen sie dadurch, dass nach der Durchschneidung eine gewisse Menge von Mark aus dem Nervenende austritt und allmählich verhärtet, und dass auch das Mark in der Scheide, besonders des oberen Nervenendes auf eine gewisse Strecke sich verhärtet. So bilde sich gewöhnlich eine knorpelartige Anschwellung, wie eine kleine Zwiebel oder ein Citronenkern, auch wohl wie eine kleine Erbse, zuweilen auch mehrere Absätze und kleine Hügel, jedesmal aber vorn eine kleine Spitze, die sich ins Zellgewebe verliere. An den unteren Nervenenden war der Scirrhus stets kleiner, als am oberen. Weitere Beobachter**) haben diese Befunde bestätigt, nur ist man bald von der Ansicht zurückgekommen, dass das ausgetretene Nervenmark die Ursache der Anschwellungen sei. Diese Ansicht beruht auf einer Verwechselung des bleibenden, mit der Vernarbung zusammenhängenden Knotens mit dem frischen, unmittelbar nach der Trennung des Nerven entstehenden Hügels von austretendem Mark***). In Beziehung auf die bleibenden Narbenknoten (Calli) bildete sich vielmehr die Meinung, dass sie entzündliche Anschwellungen darstellten, welche aus fibrinösem Exsudat hervorgingen†). Nur Burdach††) sah in dem oberen Knoten ausser einer grösseren Verwirrung der Fasern Nervenschlingen. In der That hängen diese Knoten mit der Narbe, welche die getrennten Nerventheile wieder vereinigt, unmittelbar zusammen und sie haben eine ähnliche Zusammensetzung. Anfänglich scheinen sie allerdings

*) J. Arnemann. Versuche über die Regeneration an lebenden Thieren. Götting. 1782. Bd. I. S. 184. Ueber die Reproduction der Nerven. Götting. 1786. S. 48.

**) O. Huhn. Commentatio de regeneratione partium mollium in vulnere. Gotting. 1787. p. 57. Tab. III. Cruikshank. Reil's Archiv. Bd. II. S. 60. Haighton. Ebendas. Taf. II. Fig. 2—3. J. E. H. Meyer. Ebendas. S. 456. Taf. VI. Fig. 2, 4, 7–9. Michaelis a. a. O. S. 126. Larrey. Révue méd. 1824. T. I. p. 406. Tiedemann. Zeitschr. f. Physiol. von Tiedemann u. Treviranus. 1832. Bd. IV. S. 70, 74. Taf. V. Fig. 1. Steinrück l. c. p. 68. Tab. I. Hjelt Mein Archiv. Bd. XIX. S. 361.

***) Haller. Elem. physiol. Laus. 1762. T. IV. p. 193.

†) Steinrück l. c. p. 70.

††) Burdach. Beitrag zur mikroskop. Anatomie der Nerven. Königsb. 1837. S. 41. Taf. I. Fig. 15—16.

wesentlich aus einer Wucherung des Interstitialgewebes der Nerven zu bestehen; später können sich darin gleichfalls Nervenfasern finden. — Beim Menschen geschehen ähnliche Veränderungen, wenn zufällig Nerven getrennt waren; nur sind die Beobachtungen seltener. A. Béclard *) untersuchte eine alte, ungefähr 1 Linie breite Narbe unterhalb der Wurzel des Daumens: es fand sich, dass der Rückenzweig des Radialis getrennt und seine Enden um mehrere Linien von einander entfernt waren; das obere Ende lief in eine olivengrosse Anschwellung aus, das untere war kaum angeschwollen und der Nerv selbst atrophisch. Dies ist das Narben-Neurom (névrome cicatriciel).

Wenn Nerven, insbesondere grössere, durchschnitten werden, ohne dass die Möglichkeit vorhanden ist, dass durch die Vernarbung das alte Verhältniss sich wieder herstellt, z. B. bei einer Amputation, wo das peripherische Stück vollständig mit dem abgesetzten Gliede entfernt wird, so tritt an dem Ende derselben ein ganz ähnlicher Vorgang**) ein, der gleichsam der Anfang eines regenerativen Prozesses ist, der, nach der alten Art zu sprechen, die Tendenz zur Regeneration ausdrückt, der aber nun, da die volle Regeneration selbst nicht möglich ist, zu nichts weiter als zu einer Anschwellung führt, die sich in Form einer Geschwulst darstellt. Diese

Fig. 226.

Fig. 226. Amputations-Neurome des Oberarms von einem 40jährigen Schneider, 9 Jahre nachdem der Oberarm im oberen Drittheil abgesetzt war. Die Nervenstämme sind verdickt und zum Theil wellig gewunden; jeder von ihnen läuft am Ende in einen Knoten aus, welcher durchschnittlich 10, 15—25 Millim im Durchmesser hält. Einzelne Nerven inseriren sich gerade, einer mit einer starken, über das Neurom herübergebogenen Windung an die Knoten. Präparat No. 140 vom Jahre 1857. ⅓ der natürl. Grösse. (Mein Archiv. Bd. XIII. S. 258. Taf. V. Fig. 6).

*) Descot a. a. O S. 18.

**) Prochaska. De structura nervorum. Vindob. 1779. p. 55, 106. Tab. II. fig. 3. Arnemann a. a O. S. 204. Sömmerring. Bau des menschlichen Körpers. Frankf. a. M. 1800. Bd. V. 1. S. 134. P. G. van Hoorn. Diss. de iis, quae in partibus membri, praesertim osseis, amputatione vulneratis, notanda sunt. Lugd. Bat. 1803. p. 35 Hasselbach. Beschreibung der path. Präparate zu Würzburg. Giessen No. 389. W. Wood. Edinb. med. chir. Transact. Vol. III. 3. Probst. De mutatio-

Geschwulst*) hängt mit der allgemeinen Narbe der Weichtheile zusammen, zuweilen so innig, dass es Mühe macht, sie mit dem Messer aus derselben herauszupräpariren. Liegen indess mehrere Nervenstämme, welche zugleich durchschnitten sind, dicht neben einander, wie es besonders bei der Amputation im oberen Drittheil des Oberarmes oder bei der Exarticulation des letzteren der Fall ist, so kommt es nicht selten vor, dass benachbarte Stämme mit einander verschmelzen, indem sie in einen einzigen Knoten übergehen**). Auch habe ich gesehen, dass hier, wie bei der Regeneration eines einzigen durchschnittenen Nerven, am Ende jedes der beiden Nerven ein Knoten war, der durch einen rundlichen oder platten Strang zusammenhing***). Ja, es können an derselben Amputationsstelle, namentlich am Oberarm, neben einander diese verschiedenen Fälle vorkommen: einzelne Nerven laufen in besondere Knoten aus, andere in gemeinschaftliche, andere haben besondere Knoten, die aber durch Verbindungsstücke zusammenhängen.

Die einzelnen Knoten besitzen eine sehr verschiedene Grösse; dieselbe hängt, wenigstens bis zu einem gewissen Grade, von der Grösse der Nerven ab, an welchen sie sich entwickeln. Die grössten Amputations-Neurome sitzen auch an den grössten Nerven des Körpers, namentlich am Ischiadicus und den Stämmen der Brachialnerven. Indess ist dies nicht constant. Die Nerven des Vorderarmes haben bei manchen Amputirten stärkere Knoten, als die des Oberarmes bei anderen, obwohl die Nerven dort im gesunden Zustande ungleich kleiner sind, als hier. Auch kann man bis jetzt nicht sagen, dass der Grad der äusseren Reizung entscheidend ist. An Stümpfen des Oberschenkels, welche doch durch das Aufstützen auf künstliche Glieder sehr anhaltender Reizung ausgesetzt sind, finden sich Neurome nicht häufiger und

---

nibus, praecipue nervorum et vasorum, quae in trunco dissecto fiunt. Diss. inaug. Hal. 1832. Tab. I.—II. Cruveilhier. Atlas d'anat. path. Livr. VI. Pl. 5. Livr. XXXV. Pl II. fig. 1. Traité d'anat. path. génér. T. III. p. 756. Froriep. Chirurgische Kupfertafeln. Taf. CXIII., CCLVIII. Handfield Jones and Sieveking. A manual of path. anat. Lond. 1854. p. 283. fig. 54. A. Förster. Würzb. med. Zeitschr. 1861. Bd. II. S. 104. Taf. II.

*) Präparate No. 1210, No. 140 vom Jahre 1857, No. 34 *g* vom Jahre 1859, No. 236 vom Jahre 1860, No. 138 u. 141 *a* vom Jahre 1864.

**) Larrey l. c. p. 409. Cruveilhier. Atlas. Livr. VI. Pl. 5. fig. 2—4 Rob. W. Smith l. c. Pl. XIII. fig. 2, 3, 8. Wedl a. a. O. S. 15.

***) Virchow. Archiv. Bd. XIII. S. 260.

im Verhältniss nicht grösser, als an Stümpfen des Oberarmes, welche dicht unter dem Gelenk endigen, also zum Gebrauch gar nicht verwendet werden. Eher kann man vielleicht annehmen, dass die Reizung bei der Heilung, namentlich eine prolongirte, mit Eiterung verbundene Vernarbung der Amputationswunde von Einfluss ist; indess muss dies doch noch genauer festgestellt werden, da nach den bis jetzt vorliegenden Thatsachen es vielmehr scheint, dass die Bildung der Knoten nicht schon in den ersten Wochen nach der Operation, sondern erst sehr langsam im Laufe der nächstfolgenden Monate und vielleicht Jahre geschieht. Es kommt dazu, dass zuweilen die Neurombildung nicht am Ende des Nerven, sondern einige Linien oder selbst Zoll höher in seiner Continuität*) erfolgt.

In letzterer Beziehung muss man freilich unterscheiden, was durch die Retraction der Nerven nach der Amputation bedingt wird. Ich möchte diese Retraction freilich nicht, wie Smith, auf die Elasticität der Nerven beziehen; diese hat schon Haller**) widerlegt. Vielmehr meine ich, dass sie die passive Folge der Retraction der zerschnittenen Muskeln und Arterien ist. Jedenfalls kann der Nerv dadurch von der durch Ueberlagerung mit Nachbartheilen anderweitig geschützten Amputationsstelle erheblich entfernt werden, und wenn sich alsdann nach dieser Fläche hin ein Narbenstrang vom Nerven her entwickelt, so kann es den Eindruck machen, als sei das Neurom vor dem Ende gebildet. — Dieser Retraction ist, beiläufig gesagt, die eigenthümlich wellige, zuweilen fast spiralige Form der Nervenstränge oberhalb der Knoten (Fig. 226.) zum grossen Theil zuzuschreiben, welche freilich auch durch eine Verlängerung der Nervenfasern bedingt sein kann.

Die Grösse der Amputations-Neurome ist zuweilen so beträchtlich, dass man sie in etwas schlaffen Amputations-Stümpfen schon bei Lebzeiten sehr bequem fühlen kann. Sie erreichen die Grösse von Flintenkugeln oder gewöhnlichen Pflaumen. Ihre Form ist manchmal kugelrund, manchmal mehr plattrund, zuweilen kolbig oder eiförmig. Zuweilen sind sie überaus empfindlich,

---

*) Cruveilhier. Livr. XXXV. Pl. II. fig. 1. Probst l. c. p. 11. Tab. II. fig. 3.

**) Haller. Elem[illegible] V. p. 193.

ja geradezu der Ausgangspunkt neuralgischer Zufälle*), und es ist nicht ganz unwahrscheinlich, dass sie, wie schon Sömmerring annahm, der Grund der bei Witterungswechsel eintretenden Schmerzhaftigkeit solcher Theile, des sogenannten Kalenders sind. Anderemal dagegen sind sie ganz indolent. Eine Beobachtung von Smith scheint darauf hinzudeuten, dass der Grund dieser Verschiedenheit in der Beschaffenheit der Geschwülste selbst liegt; wenigstens fand er bei einem Manne, dem der Oberarm amputirt war und der einen extrem schmerzhaften Knoten am N. cutaneus int. bekommen hatte, diesen Knoten aussen und innen überaus gefässreich**), während zwei andere Knoten an den Enden des N. medianus und radialis, die schmerzlos gewesen waren, ganz weiss und gefässlos erschienen.

Schon van Hoorn schloss aus der Empfindlichkeit auf den Gehalt an Nervenfasern, und Prochaska trug kein Bedenken, den Knoten als Fungositas substantiae medullaris funiculorum nerveorum zu bezeichnen und ihn aus den Nervensträngen „hervorwachsen“ zu lassen. Indess wurde die Anwesenheit wirklicher Nervenfasern darin erst sehr spät mikroskopisch nachgewiesen, und noch Valentin und Lebert***) waren der Meinung, dass nur die durch die Entwickelung von fibrösem Gewebe auseinandergedrängten ursprünglichen Nervenfibrillen in der Masse wieder aufzufinden seien. Erst Günsburg und Wedl†) zeigten, dass die Nervenfasern über die Grenzen des alten Nerven hinaus nachzuweisen sind und sich in verschiedenen Richtungen kreuzen. In der That besteht die ganze Masse der Knoten aus einem dichten Geflecht von Nervenfasern mit verhältnissmässig wenig Bindegewebe, und zwar findet man neben markhaltigen (doppeltcontourirten) Nervenfasern an vielen Orten, schon in den Stämmen selbst, marklose (blasse) Fasern††). Am deutlichsten ist die Zusammensetzung natürlich da, wo markhaltige Fasern liegen. Ueberall stösst man hier auf kleinere Faserbündel (Fascikel), welche sich auf die mannichfaltigste Weise verflechten und durchsetzen, so

---

*) W. Wood l. c. p. 383. Rob. Smith l. c. p. 24. Larrey l. c. p. 407.
**) Vgl. oben (S. 239) die Angaben von Schuh und v. Bärensprung.
***) Valentin. Lehrb. der Physiologie. 2. Aufl. Bd. I. S. 722. Lebert. Traité d'anat. path. T. I. p. 160. Pl. XXII. fig. 4—5.
†) Günsburg a. a. O. S. 159. Wedl a. a. O. S. 13.
††) Virchow a. a. O. S. 260.

Fig. 227.

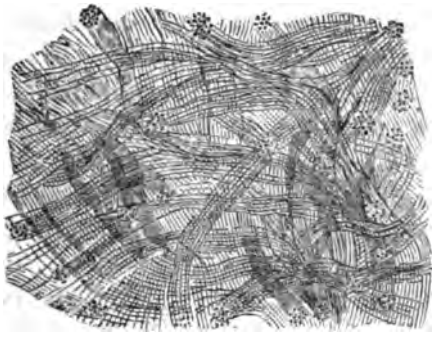

dass ein jeder Schnitt durch die Geschwulst eine Menge von Quer-, Längs- und Schiefschnitten von Bündeln neben einander zur Anschauung bringt.

Diesem Umstande ist es zu danken, dass für das blosse Auge der Durchschnitt eines Amputations-Neuroms die grösste Aehnlichkeit mit dem eines Uterus-Myoms oder eines blossen Fibroms hat. Immer findet sich jedoch der höchst auffällige Unterschied, dass die Continuität zwischen Nerv und Neurom ganz deutlich ist. Niemals findet sich jene lose Einlagerung oder „Einschachtelung", welche wir bei den Uterus-Myomen besonders besprochen haben (S. 117, 153); jeder Durchschnitt des Neuroms zeigt schon für das blosse Auge die unzweifelhafte Fortsetzung der Faserzüge aus dem Nervenstamm in den Nervenknoten*). Zuweilen bilden die äusseren Lagen des Knotens concentrische, gleichsam schalige Lagen, so dass Günsburg**) von einer pathologischen Umgestaltung des Nervenendes zum Bau eines Pacini'schen Körperchens (S. 240) sprach.

An die Amputations-Neurome schliessen sich ziemlich eng die nach Ligatur von Nerven entstehenden Neurome an. Schon Portal***) erzählt einen solchen Fall von Lamorier, wo ein Ast des Ischiadicus nach einer Amputation des Oberschenkels mit in die Ligatur der Gefässe gefasst war und der Kranke länger

---

Fig. 227. Halbschematische Zeichnung eines mikroskopischen Schnittes aus einem myelinischen Amputations-Neurom, um das Geflecht der Nervenfascikel zu zeigen.

*) Cruveilhier. Livr. VI. Pl. V. Smith. Pl. XIII. fig. 3, 10.

**) Günsburg a. a. O. S. 159.

***) Portal. Cours d'anat. méd. Not. 1.

als 2 Jahre hindurch die schrecklichsten Schmerzen auszuhalten gehabt hatte, die er stets auf den amputirten Fuss verlegte. Béclard*) berichtet von einem Manne, dem gleichfalls nach einer Amputation der Ischiadicus unterbunden wurde; die Wunde heilte per primam intentionem, aber der Kranke starb (es wird nicht angegeben, wie lange nachher?) an Tetanus: der Nerv enthielt in einer beträchtlichen Verdickung den Knoten der noch nicht ausgefallenen Ligatur. Aber auch ohne gleichzeitige Amputation hat die Ligatur dieselbe Wirkung. Molinelli**) hatte Gelegenheit, 30 Jahre nach einer durch Valsalva ausgeführten Ligatur der Brachialis (wegen eines nach Aderlass entstandenen Aneurysma spurium), welcher sofort Lähmung und Empfindungslosigkeit gefolgt waren, den Arm des betroffenen Wundarztes zu untersuchen: er fand eine kugelige Anschwellung der Nerven an der Ligaturstelle, ähnlich einem Ganglion und gebildet durch eine Zwischenlagerung zwischen die Nervenfasern, welche die meiste Aehnlichkeit mit der Substantia spongiosa penis hatte.

Nach solchen Erfahrungen ist es leicht begreiflich, dass schon die älteren Beobachter, welche die Geschichte der Neurome verfolgt haben, auf ihren Ursprung aus voraufgegangenen Verletzungen vielfach hinwiesen, und dass derjenige Autor, welcher die berühmteste Monographie über Neurome geliefert hat, Robert Smith, ein irischer Chirurg, geradezu eine Art von traumatischen Neuromen unterschieden hat***). Ausser den schon erwähnten Veranlassungen (vollständiger Durchschneidung mit Trennung der Enden, Amputation, Ligatur) giebt es eine grosse Reihe anderer Traumatismen, namentlich die partielle Durchschneidung und Verwundung, das Eindringen und Liegenbleiben fremder Körper, die blosse Quetschung und Stauchung, welche Neurombildung hervorrufen. Allerdings ist auch hier nicht Alles, was unter dem Namen von Neuromen beschrieben worden ist, als identisch zu betrachten. Ein Theil der Fälle gehört eben nur der partiellen Neuritis interstitialis, wo die Geschwulst die Nervenfasern gar nicht oder nur secundär betheiligt. Ich rechne dahin jene Fälle, wo die Anschwellung nach der Besei-

*) Descot a. a. O. S. 51.
**) Molinelli. De aneurysmate e laesa brachii in mittendo sanguine arteria. Dissertatio (citirt bei Descot a. a. O. S. 59).
***) Smith l. c. p. 20.

tigung des Reizes sich zertheilt. So erzählt Smith *), dass eine Geschwulst des Ulnaris, welche sich übrigens ganz wie ein Neurom dargestellt hatte, verschwand, nachdem etwa 3 Monate nach dem ersten Auftreten der Symptome eine verrostete Stecknadel in der Nähe der Geschwulst zu Tage getreten war. Ein anderer Theil gehört in eine andere Kategorie von Nerven-Geschwülsten (falsche Neurome). So bezieht sich eine übrigens sehr interessante Beobachtung von Gibbs **), wo nach einem Schlage auf den Arm eine hühnereigrosse Geschwulst am Oberarm entstanden war, offenbar auf ein Myxom des N. musculospiralis. Genau genommen, besitzen wir nur zwei Beobachtungen, die als entscheidend angesehen werden können, die erste hat Weismann ***) an sich selbst gemacht. Er hatte sich durch Glas eine Verletzung nahe an der Volarseite des Daumens zugezogen, welche einen Ast des Medianus getroffen hatte; die Wunde heilte nicht und es musste ein Theil des Nerven ausgeschnitten werden. Im Laufe von 1½ Jahren bildete sich in der schmerzhaften Narbe eine kleine Geschwulst, welche sehr empfindlich war und endlich exstirpirt wurde. Sie bestand wesentlich aus markhaltigen Primitivröhren. — Die zweite Beobachtung ist von Dehler †). Sie betrifft eine 56jährige Frau, die im Alter von 16 Jahren von einer steilen Anhöhe so herabfiel, dass ihr Kopf tief in das lockere Erdreich eindrang und von einem Manne nicht ohne Gewalt hervorgezogen werden musste. Seit jener Zeit entwickelte sich langsam am Halse eine Geschwulst, welche endlich 3″ lang und 2″ breit wurde. Nach dem Tode fand sich, dass sie am 2ten Cervikalnerven sass und zwischen Atlas und Epistropheus in den Wirbelkanal eindrang. Die mikroskopische Untersuchung von Förster lehrte, dass es ein wahres Neurom war.

Nach diesen Analogien wird man mit Wahrscheinlichkeit einige andere Beobachtungen auf traumatische Neurome beziehen dürfen. Ich rechne dahin eine schmerzhafte Geschwulst, welche Dupuytren ††) 7 Jahre nach einem Stich in die Gegend des

*) Smith l. c. p. 21.
**) Gibbs. Edinb. med. and surg. Journ. 1829. Vol. XXXII. p. 250.
***) A. Weismann. Zeitschr. f. rat. Med. 1859. 3. Reihe. Bd. VII. S. 210. Taf. V.
†) Dehler u. Förster. Würzb. med. Zeitschr. 1861. Bd. I. S. 98, 103. Taf. I.
††) Dupuytren l. c. p. 267.

Nerven entfernte; einen Fall von Grainger*), wo nach einer Verwundung des Daumens durch einen Dorn nach länger als einem Jahre eine kleine Geschwulst über dem Handgelenk, bald nachher eine zweite und dritte, sowie noch einige kleinere am Vorderarm entstanden; einen Fall von Adams**), wo nach einer Verwundung des Medianus am Handgelenk sich eine überaus schmerzhafte Geschwulst ausbildete, die mit Erfolg ausgeschnitten wurde. Dahin gehören wahrscheinlich auch die Fälle von Denmark***), wo eine Kugel im Nerven stecken geblieben, von Reich †), wo ein Fall auf einen spitzen Stein die Veranlassung zu einem Neurom am Cutaneus internus war, von Dupuytren††), Dujardin und Mondière †††), wo nach heftigen Griffen an den Arm bei Frauen Neurome entstanden waren. Einen Fall von Wutzer werde ich später genauer anführen. Freilich lässt sich keiner dieser Fälle sicher beweisen, indess macht Smith mit Recht darauf aufmerksam, dass die traumatischen Neurome continuirliche Anschwellungen der Nerven darstellen, woraus hervorgeht, dass sie mit den gewöhnlichen Dissections- und Amputations-Neuromen in ihrem Verhalten übereinstimmen.

Am nächsten stehen dieser Form diejenigen Fälle, wo die Neurombildung in der Nähe anderer chronisch-entzündlicher Veränderungen vorkommt. In dieser Beziehung haben wir einen mikroskopisch genau untersuchten Fall von Führer*†), wo der Arm wegen Caries im Handgelenk amputirt wurde und sich am Medianus etwa eine Hand breit über dem Gelenk eine 3 Cent. lange und etwa kleinfingerdicke Geschwulst fand, die einen überwiegenden Gehalt an markhaltigen Nervenbündeln besass.

Ich schliesse daran eine weitere Kategorie, welche sich zugleich an eine andere wuchernde Neubildung anlehnt, die ich

*) Edw. Grainger. Med. and surg. remarks. Lond. 1815 (bei Wood l. c. p. 413).

**) Adams. Dublin Quart. Journ. Vol. V. (bei Smith l. c. p. 20. Pl. XIV. fig. 11), vgl. auch Hawkins, Lond. med. Gaz. 1838. New Series. Vol. I. p. 926.

***) Denmark. Med. chir. Transact. Vol. IV. p. 48.

†) F. S. Alexander. De tumoribus nervorum. Diss. inaug. Lugd. Bat. 1800. (Neue Sammlung auserlesener Abhandlungen zum Gebrauche praktischer Aerzte. 1815. Bd. I. St. 1. S. 69).

††) Valleix. Abhandl. über die Neuralgien. Aus d. Franz. von Gruner. Braunschw. 1853. S. 268.

†††) Ant. Dujardin. Propositions de médecine. Thèse de Paris. 1833. p. 10. Mondière. Arch. génér. 1837. Nov. p. 297.

*†) Führer a. a. O. S. 248, 251. Taf. I.

früher schon erwähnt habe, nehmlich an die elephantiastischen Prozesse, namentlich an die congenitale Elephantiasis (Bd. I. S. 317). Es scheint, dass hier schon in der früheren Entwickelung der Nerven eine reichere Erzeugung neuer Fasern zu Stande kommt. Die Thatsachen sind allerdings nicht so conclusiv, dass man mit voller Sicherheit sagen könnte, wie weit das zurückreicht; aber es giebt doch Fälle, wo der Prozess wahrscheinlich schon intrauterin begonnen und sich als congenitales Uebel fortgepflanzt hat. Der interessanteste dieser Fälle ist wohl der von Depaul und Verneuil *) beschriebene, wo bei einem 19jährigen Manne im Nacken eine unschmerzhafte, progressiv zunehmende, zuletzt faustgrosse Geschwulst in Form einer mit dicken Haaren besetzten, stark höckerigen Falte bestand, die innen zu zwei Drittheilen aus knotigen, bis Gänsefeder starken Nervensträngen mit ganglioformen Anschwellungen bestand. Die vergrösserten Nerven liessen sich einerseits bis in die Papillen der Haut, andererseits bis in den Stiel der Geschwulst verfolgen. Der Fall gehört in die Kategorie der von Val. Mott **) unter dem Namen der Pachydermatocele beschriebenen. Sehr wahrscheinlich ist hierher auch eine Beobachtung von Lotzbeck ***) zu rechnen, wo bei einem 12jährigen Mädchen eine seit der Geburt bestandene und bis zur Grösse einer Orange angewachsene Geschwulst der Kreuzgegend exstirpirt wurde, die durch die gespaltenen Dornfortsätze der Kreuzbein- und des letzten Lendenwirbels bis auf die Dura mater spinalis reichte; sie bestand aus eigenthümlichen, varikösen und anastomosirenden Strängen, welche als fibrös gedeutet sind, deren Aehnlichkeit mit Nerven jedoch beiläufig erwähnt wird. Neuerlich hat Billroth †) bei einem 6jährigen Knaben kleine harte Stränge und Knötchen im oberen Augenlid und der Schläfe beschrieben, die zum Theil schmerzlos, zum Theil enorm schmerzhaft waren; dieselben enthielten allerlei knollige, verästelte Conglomerate, in deren Centrum sich ein feiner, meist in fettiger Degeneration begriffener Nerv, umgeben

*) Depaul et Verneuil. Bullet. de la soc. anat. 1857. p. 25. Follin. Traité élem. de path. ext. Paris. 1863. T. II. 1. p. 219. fig. 40—41.

**) Valentin Mott. Med. chir. Transact. 1854. Vol. XIX. p. 155.

***) C. Lotzbeck. Die angebornen Geschwülste der hinteren Kreuzbeingegend. Inaug. Abh. München. 1858. S. 18. Fig. 3—6.

†) Billroth. Archiv für klin. Chirurgie. 1863. Bd. IV. S. 547. Fig. 3—4.

von concentrischen Bindegewebslagen befand. Er betrachtet auch diesen Fall als zur Fibroidreihe gehörig, jedoch kann wohl nicht bezweifelt werden, dass er eine nahe Beziehung zum Neurom, wenngleich immerhin zum Fibroneurom hat. Verneuil*) bezeichnet diese Kategorie von Bildungen mit dem Namen des Neuroma cylindricum plexiforme, weil die feinen Nervenfäden zu dicken Cylindern anschwellen und zugleich Geflechte (Plexus) bilden. Ausser dem oben erwähnten Falle erwähnt er noch einen zweiten, mit Guersant beobachteten vom Nacken.

Aber auch bei erworbener Elephantiasis kommen Zustände der Nerven vor (Bd. I. S. 313), welche parallel gehen mit der Vergrösserung anderer Theile, wie wir sie schon früher besprochen haben, namentlich der Lymphgefässe, der Knochen, der Muskeln. Aus der Literatur lässt sich freilich nicht genau feststellen, was bei diesen Anschwellungen wirklich nervös war, und was nicht. Der äusseren Form nach schliessen sich freilich manche Fälle sehr genau den Neuromen an. So beschreibt Chelius**) von einem 26jährigen Manne eine Elephantiasis cruris, die sich seit 1½ Jahren nach einer Verrenkung des Fusses gebildet hatte; der N. tibialis war sehr beträchtlich, zum Theil rosenkranzförmig verdickt, der Stamm bis zu 1½ Zoll. Freilich traf ein grosser Theil dieser Verdickung auf die Scheide, die stellenweis bis zu ½ Zoll stark war, aber die Knotenbildung gehörte dem Innern an. Nach der Angabe fehlte jedoch die Markmasse, und da zugleich viel Flüssigkeit darin vorhanden war, so ist es wohl möglich, dass eine entzündliche oder myxomatöse Form vorlag. Anders liegt es in einem, freilich etwas dunkeln Falle von Barkow***). Bei einem Hirten in den dreissiger Jahren mit geringen Geistesfähigkeiten hatte sich nach dem Stosse eines Ochsen gegen die Wade eine schmerzlose, immer mehr anwachsende Geschwulst gebildet, die im Laufe von 4 Jahren über 3 Fuss im Umfang hatte; der abgesetzte Unterschenkel wog etwa 40 Pfd. Die innere Untersuchung ergab ausser allerlei Veränderungen, welche Barkow offenbar irrig für ein Aneurysma spurium diffusum ausgiebt, welche vielmehr den Eindruck einer hämor-

*) Verneuil. Arch. génér. 1861. Sér. V. T. XVIII. p. 550.
**) Chelius. Heidelberger klin. Annalen. Bd. II. S. 354. Taf. I.—II.
***) Barkow. Nova acta phys. med. Acad. Caes. Leop. Carol. naturae curios. Bonn. 1829. T. XIV. p. 518. Taf. XXXII.

rhagisch-erweichten Geschwulst machen, eine erhebliche, zum Theil knotige, stellenweis rosenkranzförmige Anschwellung des N. tibialis, dessen Neurilem erheblich verdickt war. Gleichzeitig fanden sich aber auch an beiden Nervi vagi mehrere Knoten, deren grösster 5½ Linien in der Breite maass; fast sämmtliche Aeste, namentlich der Recurrens und die Plexus pulmonales et oesophagei waren verdickt und mit Knötchen besetzt. Diese lagen nur in der Nervensubstanz, während das Neurilem normal war*). — Endlich schliesse ich hier einen Fall von Verneuil**) an, der in die vorher erwähnte Klasse des plexiformen Neuroms gehört, aber bestimmt zu den erworbenen Uebeln gezählt werden muss. Bei einem 41jährigen Manne hatte sich seit 4 Jahren unter entzündlichen Erscheinungen, die eine Zeitlang als Herpes praeputialis chronicus gedeutet wurden, eine im höchsten Grade empfindliche und schliesslich zu heftigen neuralgischen Beschwerden mit Spermatorrhoe und Allgemeinstörungen führende Anschwellung des Praeputium gebildet, welche zum grossen Theil aus Verdickungen der Terminaltheile der Hautnerven bestand. Neben grossen und dicken Venen fand sich am Saume des Praeputiums eine Art von ringförmigem Nervenplexus, von dem aus die verdickten Nerven nach allen Richtungen, namentlich bis in die Hautoberfläche ausliefen. Manche derselben waren um ⅓, ¼ und noch mehr verdickt. Die Verdickung sass hauptsächlich in der Scheide der Primitivfasern, welche zum Theil wohl erhalten, zum Theil jedoch auch atrophisch waren. Das Zwischengewebe hatte an der Verdickung Theil genommen. — Ob die Beobachtung von Buhl***), der in Trachomkörnern der Conjunctiva bulbi Streifen doppelt contourirter Nervenfasern sah, hierher gehört, lasse ich dahingestellt.

Neben den bis jetzt erwähnten Formen hat man nun allerdings vielfach auf das Vorkommen von Knoten in den Nerven hingewiesen, die man auch Neurome nennen kann, bei solchen Individuen, welche gewissen constitutionellen Erkrankungen unterliegen; indess hier handelt es sich in der Regel um Verwechselungen. Wenn man die Syphilis als eine solche Affection bezeichnet hat, so ist es kein Zweifel, dass es syphilitische

*) Barkow l. c. p. 524. Taf. XXXII. fig. 1—2.
**) Verneuil. Arch. génér. Sér. V. T. XVIII. p. 540
***) Buhl. Bayr. ärztl. Intelligenzbl. 1858. Juli.

Neurome*) giebt, d. h. Knoten in oder an den Nerven, welche in Folge der constitutionellen Lues entstehen; das sind aber Gummi-Geschwülste (Bd. II. S. 461). Ebenso entstehen bei der Lepra in den Nerven Knoten, das sind aber keine Neurome, sondern Lepraknoten (Bd. II. S. 521). Sie verhalten sich ähnlich, wie die Krebsknoten der Nerven. Sie Neurome zu nennen, hat keinen rechten Sinn, denn Neurom soll nicht bedeuten eine Geschwulst am Nerven, sondern eine Geschwulst, welche aus Nervenmasse zusammengesetzt ist. Das ist ja der etymologische Gebrauch, den wir für die ganze Onkologie in Anwendung bringen.

Nun giebt es aber eine Besonderheit, welche die Beobachter auf die Constitutionalität dieser Geschwülste hingewiesen hat, das sind die multiplen Neurome**). In dieser Beziehung kann man mit Lebert***) eine doppelte (eine örtliche und eine allgemeine), genauer eine dreifache Multiplicität unterscheiden. Nehmlich es kann sein, dass an demselben Nerven an mehreren Stellen Knoten entstehen, so dass er eine rosenkranzförmige Gestalt annimmt; oder es kann sein, dass in dem Gebiet eines Nerven, der sich verästelt, an allen Aesten Knoten entstehen; oder endlich es kann sein, dass bei demselben Individuum an einer ganzen Reihe von Nerven der verschiedensten Localitäten sich Neurome bilden, wie wir eine Reihe von Beobachtungen haben, wo gleichzeitig fast an allen Spinalnerven von oben bis unten und an vielen sympathischen Nerven Neurome vorgekommen sind. Wir werden auf diese Fälle noch zurückkommen; hier fragt es sich, da ein grosser Theil dieser Beobachtungen in ältere Zeiten zurückreicht, nur darum, ob das alles wahre Neurome waren, oder ob nicht ein Theil der Fälle in andere Kategorien gerechnet werden muss. Ich kann das nachträglich nicht überall entscheiden; aus eigener Erfahrung kann ich nur sagen, dass aus den beiden ersten Kategorien, nehmlich derjenigen der rosenkranzförmigen Neurome und derjenigen, wo an vielen Aesten eines Nerven analoge Knoten auftreten, ein Theil der Fälle bestimmt in diese Klasse gerechnet werden muss.

---

*) Aronssohn l. c. p. 8, 27.

**) Monteggia. Istituzioni chirurgiche. 1813. Vol. II. p. 195 (citirt bei Wood, Edinb. med. chir. Transact. Vol. III. p. 345). Vgl. die weitere Literatur bei G. Passavant, Mein Archiv. 1855. Bd. VIII S. 40.

***) Lebert. Mém. de la soc. de chir. T. III. p. 283. Traité d'anat. path. génér. T. I. p. 160.

Was die allgemeine Multiplicität betrifft, so giebt es einzelne Beobachtungen davon, welche darauf hinweisen, dass die Neurome aus ursprünglichen, wahrscheinlich congenitalen, zuweilen sogar hereditären Störungen hervorgehen. Gerade die ersten Beobachtungen, die wir darüber besitzen, die von Schiffner*), bezogen sich auf zwei Brüder, die beide idiotisch waren. Man hat sie späterhin öfters als Cretinen geführt und Schiffner selbst gebraucht diesen Ausdruck bei dem zweiten (jüngeren) Bruder; das ist vielleicht nicht ganz richtig, da sie aus einer Gegend stammten, Oesterreichisch Schlesien nehmlich, wo Cretinismus nicht sicher bekannt ist. Aber idiotisch waren sie, und zwar litten sie nicht an erworbener, sondern an ursprünglicher Idiotie. Auch hatte der ältere der Brüder einen grossen Kropf, so dass eine gewisse Verwandtschaft mit Cretinismus nicht zu verkennen ist**).

Aehnliche Beobachtungen giebt es noch einige andere, und zwar gerade aus Cretinengegenden. Dahin gehört der charakteristische Fall von Bischoff***) aus dem Neckarthale, wo bekanntlich Cretinismus in grosser Verbreitung vorkommt. Der betreffende Kranke, aus Oberentersbach, von einem tauben und hinkenden Vater gezeugt, war von klein an schwachsinnig und

---

*) Schiffner. Med. Jahrb. des österr. Staats. 1818. Bd. IV. St. IV. S. 77. Fig. I.—II. — 1821. Bd. VI. St. IV. S. 44.

**) Nach der, freilich nur auf der Aussage eines gesunden Bruders beruhenden Angabe waren die Eltern gesund, eine Schwester früh gestorben, und von den beiden idiotischen Brüdern der älteste bis zum 7. Jahre klein und blöde, dann wiederholt von Convulsionen heimgesucht und seitdem von ganz cretinistischem Wesen. Ausser dem Kropf werden auch hervorragende Augen erwähnt (vgl. S. 73) Bei der Autopsie fand sich der Vagus im Schädel normal, jedoch gleich nach seinem Austritt mit einem 1″ langen und 4—5‴ dicken Knoten besetzt, ebenso alle abgehenden Aeste dieser Gegend mit 3—4‴ dicken Ganglien versehen. In der Höhe des 5.—6. Halswirbels ein noch grösserer Knoten am Vagus, ebenso in der Brust 4—5 bis haselnussgrosse Ganglien, kleinere an dem Herz-, Lungen- und Speiseröhrengeflecht. Gleiche Anschwellungen an den Axillar- und Brachialnerven bis in den Wirbelkanal hinein; am Cutaneus ext. ein dattelgrosser Knoten. Auch der Accessorius und Ischiadicus waren damit besetzt, dagegen der Sympathicus und Splanchicus frei. Der Mann war 34 Jahre alt geworden. — Der jüngere Bruder starb 33 Jahre alt. Bei ihm war die Erkrankung noch weiter verbreitet. Denn ausser den meisten Spinalnerven (Achsel, Arm, Rücken, Bein) und dem Vagus fanden sich Knoten am 3. Aste des Quintus, am Facialis, Abducens und Glossopharyngeus, namentlich am Sympathicus: am Halstheil des letzteren sass rechts ein haselnuss-, links ein hühnereigrosser Knoten. Auch bestanden mehrere Entartungen des Rückenmarks.

***) A. Knoblauch. De neuromate et gangliis accessoriis veris adjecto cujusvis generis casu novo atque insigni. Diss. inaug. Francof. ad Moen. 1843. p. 27. Tab. IV.

zur Einsamkeit geneigt, ungehorsam, faul und jähzornig, zeitweise von Wuthanfällen heimgesucht; er wurde daher später in ein Irrenhaus gebracht, wo er, 38 Jahre alt, starb. Die Section zeigte zahlreiche Neurome an den Wurzeln der Hirnnerven, (die grössten an Facialis und Acusticus jederseits,) an der Cauda equina, den Cervikal- und Brachialnerven, wobei sowohl die betroffenen Nerven im Ganzen, als auch der Cervikaltheil des Rückenmarks stärker als normal waren. Der Sympathicus war fast in allen seinen Theilen vergrössert, namentlich hatte das Ganglion coeliacum jederseits eine beträchtliche Grösse, ja das rechte war in eine runde Geschwulst von 1″ Durchmesser verwandelt und enthielt eine mit röthlichem Brei gefüllte Höhle. — Wir können daran einen Würzburger, von Hesselbach*) beschriebenen Fall anreihen. Ein 39jähriger Mann aus Frickenhausen wurde mit zahlreichen, unschmerzhaften, verschiebbaren Hautgeschwülsten, welche über den ganzen Körper verbreitet waren und von der Grösse einer Haselnuss bis zu der einer Weiberbrust von 6—8″ im Durchmesser wechselten, in das Juliusspital aufgenommen. Er hatte diesen Zustand mit auf die Welt gebracht, als Erbstück von seinem Vater, der an demselben Uebel ebenso gelitten hatte. Bis vor 10 Jahren war er gesund gewesen; von da an litt er an heftigem Gliederreissen, später an Kopfschmerzen, die mehr und mehr zunahmen, und Anfälle von Würgen und Erbrechen, allmählich die heftigsten Paroxysmen mit Frost und Hitze, Bewusstlosigkeit, Zähneknirschen, Doppelsehen brachten; seine Kräfte erschöpften sich nach und nach, während die Schmerzen im Kopf nachliessen, dagegen um so heftiger in anderen Theilen des Körpers auftraten. Er starb endlich unter Zeichen der Schwäche. Bei der Section fanden sich zahlreiche „Speckgeschwülste“ im Unterhautgewebe, um welche sich die mit grösseren und kleineren Knoten besetzten Hautnerven legten; alle Nervenstränge waren von ihrem Austritte aus dem Wirbelkanal an um das 3—4fache geschwollen und mit ganglienartigen Speckgeschwülsten besetzt. Namentlich galt dies von dem Plexus brachialis und sacralis und dem 1—1½″ breiten N. ischiadicus. Auch mehrere der Ganglia thoracica des Sympathicus waren stark haselnussgross. Am Rücken-

*) Hesselbach. Beschr. der path. Präparate, welche in der K. anatomischen Anstalt zu Würzburg aufbewahrt werden. Giessen. 1824. S. 284, 362. Wutzer. Hecker's Wiss. Annalen der ges. Heilk. 1836. Bd. XXXIII. S. 404.

mark lagen mehrere erbsengrosse eiförmige Speckgeschwülste lose an. Das Crus cerebelli ad pontem war so aufgetrieben, dass es das Kleinhirn zur Seite gedrängt hatte; hinter dem linken Trigeminus fand sich ein erbsengrosser Wulst.

Wenn in diesen Fällen ein congenitales, zum Theil hereditäres Verhältniss nicht in Abrede zu stellen ist, so ist in dem letzten eine Beziehung zu Cretinismus höchstens aus den territorialen Verhältnissen zu erschliessen. In dieser Beziehung will ich gleich noch den von Schönlein*) in Würzburg beobachteten Fall von multiplen Neuromen bei einem 20jährigen Mädchen erwähnen, bei welchem gleichfalls um den Cervikaltheil des Rückenmarkes an den Nervenwurzeln beträchtliche Neurome gefunden wurden und zugleich das Ganglion supremum des Sympathicus zu einer Geschwulst von 3″ Länge und 2″ Breite angeschwollen war, welche mit verdickten und knotigen Nerven in Verbindung stand; auch der Vagus war von ähnlichen Knoten umgeben, deren Zusammenhang mit Nerven jedoch nicht nachgewiesen wurde. Diese Person war bis wenige Wochen vor ihrer Aufnahme in das Juliusspital gesund gewesen, hatte dann, angeblich nach einer Erkältung, Schmerzen in dem Arm, Ameisenkriechen und Taubsein in den Gliedern, Paralyse und Contraction der Finger, schnelle Abmagerung, Anfälle von grosser Oppression und Palpitation, schliesslich Diarrhoe bekommen, und war an Erschöpfung gestorben. In wieweit hier ein territorialer Einfluss stattgehabt hatte, ist nicht ersichtlich; die Erscheinungen gleichen in mancher Beziehung denen der Struma exophthalmica, bei der wir auf die Verhältnisse des Sympathicus aufmerksam gemacht haben (S. 80).

Als besonders lehrreich erwähne ich endlich noch ein von Hitchcook**) beobachtetes Beispiel hereditärer Neuromatose, welche bei zwei Geschwistern und deren Mutter vorkam. Letztere, von gesunden Eltern stammend, befand sich wohl bis zu ihrem 30. Lebensjahre; von da ab erschienen subcutane Geschwülste in immer zunehmender Zahl und Grösse, ohne dass bis zum 81. Lebensjahre sonstige Gesundheitsstörungen vorkamen. Die Geschwülste, deren Zahl Hunderte betrug, hatten die Grösse

*) Hasler. De neuromate. Diss. inaug. Turici. 1835.
**) A. Hitchcook. American Journ. of med. sc. 1862. April. (Canstatt's Jahresbericht für 1862. Bd. III. S. 44).

von Nadelköpfen bis zu grossen Wallnüssen, waren theils hart, theils weich, oval, kugelig, flach, einzelne leicht gestielt. Bei der Tochter begann eine ähnliche Geschwulstbildung im 10. Lebensjahre; in ihrem 21. Jahre wurde eine hühnereigrosse Geschwulst am Schlüsselbein und etwa gegen ihr 50. Lebensjahr eine kleinere an der Lippe exstirpirt, ohne wiederzukehren. Ihr Bruder bekam in seinem 29. Jahre eine kleine Geschwulst am Ulnaris, gerade über dem inneren Condylus humeri, welche 20 Jahre hindurch sehr langsam wuchs und nur bei starkem Druck schmerzte. Vom 44. Jahre an wuchs sie schneller und wurde schmerzhaft; 2 Jahre später, wo sie $6\frac{1}{2}$" lang und $3\frac{1}{2}$" dick geworden war, und 2 Pfd. wog, wurde sie exstirpirt. Zu dieser Zeit wurden auch noch andere Geschwülste unter der Haut beobachtet. Nach 8 Monaten erfolgte ein Recidiv: die neue Geschwulst war sehr schmerzhaft und wuchs so schnell, dass nach etwa einem Jahr der Arm an den dicksten Theilen der Geschwulst einen Umfang von 20 Zoll hatte. Gleichzeitig fand sich über den Rumpf verbreitet, jedoch hauptsächlich am Rücken eine Eruption von kleinen, gestielten, welken, zurückdrückbaren Geschwülsten, deren grösste den Umfang einer Erbse erreichte. Auch am Vorderkopf wurden deren beobachtet. Es wurde nun die Exarticulation des Oberarmes gemacht, allein die Wunde heilte nicht, sondern wurde hart, rauh und blutend, und der Kranke starb 7 Monate nach der Operation an Erschöpfung. Ueber die Deutung der Geschwulst, die auch das letzte Mal vom Ulnaris ausging, waren die Ansichten der Untersucher getheilt; die meisten hielten sie für fibroplastisch, andere für encephaloid, indess bestand sie hauptsächlich aus verlängerten Kernen, welche einen oder mehrere Nucleoli enthielten. Man wird sie demnach wohl als ein amyelinisches Neurom ansprechen dürfen.

Immerhin ist das deutlich, dass die Idiotie keine nothwendige Bedingung der multiplen Neuromatose ist, wie dies ja auch aus anderen Beobachtungen dieser Kategorie hervorgeht. Nichtsdestoweniger ist es wohl zu erwähnen, dass manche Thatsachen auf einen gewissen Zusammenhang*) mit idiotischen Zuständen hinweisen (vgl. S. 258). In dieser Beziehung mache ich namentlich

*) Auch Stromeyer (Handb. der Chirurgie. Freiburg i. Br. 1844. Bd. I. S. 414) beschreibt ein Neurom des Armes von einem 19jährigen Idioten.

ine Hypertophie der Nerven aufmerk-
Fällen von Bischoff und Hesselbach
tritt, dass die Neurombildung nur als eine
ung eines allgemeinen Zustandes der Nerven
on Pinel*) hatte bei 9 Blödsinnigen die oberen
Sympathicus zum Theil um das Dreifache ver-
unden. Freilich ist das normale Verhalten gerade
eile ein ausserordentlich schwankendes, und es wird
ahlreicher und umsichtiger Untersuchungen bedürfen, um
dieser Seite hin die physiologischen Grenzen der Indivi-
dualität festzustellen. Auch ohne eigentliche geistige Störung sind die Nerven bei manchen Individuen ungewöhnlich stark. Sömmerring**) lässt ganz allgemein die Nerven von jüngeren Personen und von Frauenzimmern stärker und dicker sein. Laumonier***) hat den Fall eines 18jährigen Menschen beschrieben, dessen Nerven durchgehend doppelt so stark waren, als die eines gewöhnlichen Mannes gleichen Alters. Günsburg†) beschreibt eine Verdickung der Ischiadici bei einem Phthisiker, in denen ausser einer Zunahme des interstitiellen Gewebes eine Verdickung der Primitivfasern bis zu 0,015—0,02 Millim. vorkam, die hauptsächlich durch eine Vergrösserung der Axencylinder bedingt war. Moxon††) endlich fand bei einer weiblichen Leiche, über die leider nichts Genaueres ermittelt werden konnte, durchschnittlich die Nerven um das Dreifache vergrössert. Diese Zunahme betraf auch die einzelnen Bündel eines jeden Nervenstammes und beruhte nicht auf einer Zunahme des Neurilems, sondern auf einer Vergrösserung der Primitivfasern†††), von denen keine kleiner als 0,001‴, viele 0,090—0,095‴, einzelne 0,080‴ im Durchmesser maassen (gegen 0,002—0,015‴ normal).

---

*) Pinel. Nouveau Journ. de méd. 1819. Août. Vgl. Cayre. Essai sur l'idiotie. Thèse de Paris. 1824. bei Rob. W. Smith l. c. p. 20.

**) Baillie. Anatomie des krankh Baues. Aus d. Engl. von Sömmerring. S. 264. Anm. 564.

***) Laumonier. Giornale fisico-med. 1794. Febbr. p. 173. Reil's Archiv. 1796. Bd. I. Heft 3. S. 64.

†) Günsburg. Pathologische Gewebelehre. 1848. Bd. II. S. 155.

††) W. Moxon. Guy's Hosp. Rep. 1862. Ser. III. Vol. VIII. p. 260. Pl. VI.

†††) Dieser Zustand ist demnach streng zu scheiden von der Sklerose der Nervenfasern, wie sie Cornil (Mém. de la soc. de biologie. 1864. Sér. III. T. V. p. 112) an den Nerven der Extremitäten bei Contractur in Folge von centraler Paralyse nachgewiesen hat.

Es handelt sich hier um ein Gebiet, dessen specielle Erforschung erst zu machen ist. Jedenfalls liegt es auf der Hand, dass der durchgehende Charakter vieler Fälle von multipler Neuromatose der einer Entwickelungskrankheit ist, gleichviel ob dieselbe, wie auch in einem früher erwähnten Falle (S. 243), hereditär ist oder nicht, ob sie der intrauterinen Zeit angehört, demnach congenital ist, oder ob sie erst, wie in dem merkwürdigen Falle von Hitchcook, im extrauterinen Leben zur Ausbildung und Erscheinung gelangt. Besonders bemerkenswerth bleibt es, dass in dem Falle von Bischoff das Rückenmark (S. 262), in dem von Hesselbach auch das Crus cerebelli (S. 263) an der Vergrösserung Antheil genommen hatten.

Diese Kategorie findet eine gewisse Analogie in den centralen Neuromen, welche vielleicht immer congenitaler Natur sind und nicht selten mit anderweitigen Krankheitsprozessen zusammenfallen, von denen ein Theil wenigstens entschieden irritativer Natur ist. Die meisten Beobachtungen dieser Art beziehen sich auf die Oberfläche der Hirnventrikel, an welcher, namentlich öfters bei congenitaler Hydrocephalie, in einer gewissen Abgrenzung von der übrigen Masse einzelne Knoten von Nervensubstanz vorspringen, die man wohl von den früher (Bd. II. S. 134) erwähnten, gliösen Ependymknoten unterscheiden muss. Man trifft sie gerade an solchen Stellen, wo normal die Oberfläche des Ventrikels ganz glatt fortläuft, ausserhalb der Grenzen der Corpora striata oder Thalami. Meine Aufmerksamkeit auf diese Zustände wurde zuerst*) erregt durch einen Fall, in welchem an Stellen, wo sonst nur weisse Substanz liegt, kleine Geschwülste von grauer Substanz hervortraten. Es war dies bei einem 27jährigen Idioten, der aus einer bekannten Cretinen-Gegend Unterfrankens stammte, seit seinem 2. Lebensjahre epileptisch und später paralytisch geworden war, und bei dem sich ausserdem ein starker Hydrocephalus ventricularis vorfand. Die Erhebungen waren halbkugelig, halbhanfkorn- bis halbkirschkerngross, glatt, weich, grau oder grauröthlich, ziemlich zahlreich, theils vereinzelt, theils in Gruppen; sie sassen theils nach aussen und oben am Corpus striatum, theils am Boden des Vorderhorns. Sie bestanden

*) Virchow. Würzb. Verhandl. 1851. Bd. II. S. 167. Gesammelte Abhandl. S. 998.

aus einem der grauen Substanz der Hirnrinde ähnlichen Gewebe: feine, zarte, gegen die Oberfläche radiär gestellte, selten breitere und markhaltige Fasern, umschlossen von einer feinkörnigen, zahlreiche grosse Kerne enthaltenden Zwischensubstanz. Wo mehrere Knötchen zusammenstiessen, wurden sie durch weisse Substanz getrennt. Nach aussen waren sie von Ependym überzogen, nach innen grenzten sie unmittelbar an weisse Substanz. Ich musste sie also als pathologische Neubildungen von grauer Substanz betrachten.

Vor mir waren nur einzelne analoge Beobachtungen aufgezeichnet. Lobstein*) hatte gleichfalls bei einer idiotischen Frau an dem kleinen Ammonshorn im Seitenventrikel eine kleine weiche Excrescenz gesehen, welche „aus Corticalsubstanz gebildet" zu sein schien; neben ihr sass eine Reihe kleiner, stecknadelkopfgrosser Bläschen in der Hirnsubstanz, die eine klare Flüssigkeit enthielten. Rokitansky**) erwähnt, dass er zweimal bei Kindern mit angebornem, in der Zunahme begriffenem Hydrocephalus rundliche, platt aufsitzende Buckel von Hanfkorn- bis Erbsengrösse gesehen habe; er war der Ansicht, dass die Hirnsubstanz gegen die Oberfläche an Stellen, wo das Ependym dünner sei, vordringe. Nach einer späteren Angabe, wo Rokitansky***) sich mit meiner Ansicht einverstanden erklärte, ist zu schliessen, dass es sich gleichfalls um graue Substanz handelte. Ich selbst habe seit jener Zeit eine ganze Reihe neuer Fälle beobachtet†), welche sich meist auf die hinteren Abschnitte der Seitenventrikel bezogen, und wobei die graue Substanz sich zum Theil an die Canda corporis striati anschloss. Dieser Theil bietet an sich, wie ich finde, eine grosse Menge individueller Schwankungen in Beziehung auf Längenausdehnung, Dicke und Umfang dar, und man kann in manchen Fällen in Zweifel sein, ob es sich nicht um eine einfache Missbildung desselben handelt. Dies ist namentlich dann der Fall, wenn sich in dieser Gegend ein mehr zusammenhängender Wulst von grauer Substanz findet. Allein anderemal erscheint die Bildung in Form ganz abgegrenzter Knoten, welche

*) J. F. Lobstein. Rapports sur les travaux exécutés à l'amphithéatre d'anat. de Strasbourg. 1805. p. 71.
**) Rokitansky. Handb. der path. Anat. Wien. 1844. Bd. II. S. 749.
***) Rokitansky. Lehrb. der path. Anat. 1855. Bd. I. S. 190.
†) Virchow. Gesammelte Abhandl. S. 999. Anm. 1.

im Innern einen Streif weisser Masse enthalten, so dass die Aehnlichkeit mit einem Gyrus der Rinde sehr gross wird*)

In der That giebt es weitere Abweichungen, welche gar keine andere Deutung zulassen. Zuerst hat Tüngel**) bei einer 31jährigen Näherin, welche in der letzten Zeit ihres Lebens Zeichen von Gehirnstörung dargeboten hatte, in beiden Seitenventrikeln und zwar an der gewöhnlichen Stelle, am äusseren Umfange und in der hinteren Hälfte derselben, mehrere halbkugelige Buckel von grauer Substanz gefunden, welche sich in die Marksubstanz hinein erstreckten, wo sie rundliche, durch weisse Substanz getrennte Geschwülste bildeten. Zugleich war Duplicität des Uterus und der Vagina vorhanden. Sodann hat Meschede***) bei einem 19jährigen epileptischen Idioten umfangreiche inselförmige Einsprengungen grauer Substanz von 1—10 Millim. Durchmesser an der oberen, äusseren und hinteren Wand beider Hinterhörner beobachtet, die vereinzelt bis zu den Sehhügeln reichten. Sie enthielten rundliche, ovale oder birnförmige, selten dreieckige Zellen mit ziemlich grossen, feinkörnigen Kernen, eingeschlossen in eine gleichfalls feinkörnige Zwischensubstanz, in welche öfters Züge von Nervenfasern eintraten. Aber nirgends erhoben sie sich beträchtlich über das Niveau der Ventrikelwand, vielmehr lagen sie fast ganz in weisser Substanz eingebettet. Meschede zählte jederseits gegen 80 solcher Inseln. Ausserdem war die Corticalsubstanz der beiden Hinterlappen des Grosshirns beträchtlich, stellenweis bis zu 11—13 Millim. verdickt, lief dagegen nicht, wie sonst, gleichförmig fort, sondern war durch weisse Substanz in 2—3 parallele Lagen getrennt, von denen die inneren überdies durch eintretende weisse Substanz in eine Reihe einzelner Lappen oder Inseln zertheilt wurden. — Ich selbst habe neuerlich Aehnliches beobachtet, namentlich einen höchst ausgezeichneten Fall, wo bei einem 36jährigen Geisteskranken†) zahlreiche Haufen von Corticalsubstanz um das rechte Hinterhorn angehäuft waren und theilweise gegen dasselbe hervorragten, zu-

*) Etwas Aehnliches sah O. Beckmann (Würzb. Verhandl. Bd. VI. S. 146, 150) in dem hydrocephalischen Seitenventrikel eines doppelköpfigen Kalbes.

**) Tüngel. Mein Archiv. 1859. Bd. XVI. S. 166.

***) Meschede. Allg. Zeitschr. f. Psychiatrie. Bd. XXI. S. 484. Taf. IV.

†) Virchow. Tageblatt der 40. Versamml. deutscher Naturf. u. Aerzte in Hannover. 1865. No. 3. S. 38.

gleich aber auch durch die ganze Dicke des Hinterlappens in der weissen Substanz, theils einzeln, theils zusammenhängend grosse Massen von grauer Substanz in Gestalt wirklicher Gyri zerstreut lagen, die mit der Oberfläche in keinem Zusammenhange standen.

Ich bemerke dabei ausdrücklich, dass hier keine Verwechselung mit jenen scheinbar isolirten Massen grauer Substanz vorliegt, wie sie auf Durchschnitten durch das Grosshirn oft genug gesehen werden, wenn ein Schnitt zufällig nur die tiefste Umgrenzung eines Sulcus quer getroffen hat. Die Aehnlichkeit des auf letztere Art entstandenen Bildes mit dem, welches wirklich heterologe Rindensubstanz inmitten der weissen Markmasse liefert, ist allerdings täuschend, und ich mache zur Vermeidung von Irrthümern besonders auf die Möglichkeit einer solchen Verwechselung aufmerksam.

Verschieden von diesen offenbar congenitalen, jedoch vielleicht einer progressiven Vergrösserung zugänglichen Bildungen, welche für die Lehre von den Geisteskrankheiten einen nicht geringen Werth haben, sind gewisse Abschnürungen (Granular-Degenerationen), wie sie bei chronischem Hydrocephalus mit Verdickung und Schrumpfung des Ependyms namentlich an der Cauda corporis striati*) und am Thalamus opticus**) vorkommen. Lambl hat diese Fälle mit Unrecht zur Widerlegung der von mir aufgestellten Ansicht über die Natur der heterologen Neurome aus grauer Hirnsubstanz benutzt, mit denen sie nichts gemein haben. Indess ist auch in Fällen dieser Art jedesmal erst auszumachen, ob sie sich nicht zum Theil als Neurome von weisser Hirnsubstanz ausweisen. E. Wagner***) fand bei einer 38jährigen Frau am hinteren Ende des Bodens vom vierten Ventrikel eine kugelige, 6‴ im Durchmesser haltende, glatte Geschwulst, welche mit der unterliegenden Hirnsubstanz continuirlich zusammenhing und ihr ganz ähnlich war. Sie bestand grossentheils aus feinen, theils markhaltigen, theils marklosen Nervenfasern, einer fein granulirten Substanz und grossen, ovalen oder runden, zum Theil mit zwei breiten Fortsätzen versehenen Zellen mit sehr grossem

*) Virchow. Gesammelte Abhandl. S. 999. Sangalli. Della ipertrofia parziale del cervello. Milano. 1858. p. 10. Gazz. med. ital. Lombardia. 1858. No. 30.

**) Lambl. Aus dem Franz-Josef-Kinderspital. Prag. 1860. S. 65, 67. Taf. 6. Fig. 4, *A*, *B*.

***) E. Wagner. Archiv der Heilkunde. 1861. S. 572.

Kern und einem Häufchen brauner Substanz im Innern; Wagner spricht dieselben als Ganglienzellen an. Klob*) beobachtete bei einem 64jährigen Manne eine rundliche, blass weissröthliche, bohnengrosse Geschwulst, welche durch einen weissen, 1½‴ dicken, 4½‴ breiten Stiel mit dem vorderen Umfange des Chiasma u. opt. zusammenhing und ganz aus feinen Nervenröhrchen bestand. Ich habe an derselben Stelle einen Auswuchs von weisser Substanz beobachtet**), der jedoch am Ende nicht in einen Knoten, sondern in eine Spitze auslief. Sömmerring***) scheint etwas Aehnliches gesehen zu haben.

Ungleich zweifelhafter verhält es sich mit den ziemlich zahlreichen Angaben über partielle Hypertrophien einzelner Hirntheile, wie sie namentlich am häufigsten an den Crura cerebri et cerebelli, den Thalami und Corpora striata aufgeführt werden. In neuerer Zeit hat namentlich Sangalli†) ein Paar derartige Fälle, einen von den Thalami optici, einen von einer Windung des Mittellappens vom Grosshirn als echte Hypertrophie beschrieben. Wenn ich auch in keiner Weise bestreiten will, dass wirklich nervöse Partialhyperplasien vorkommen mögen, so sind doch meiner Ansicht nach die bisherigen Untersuchungsmethoden noch nicht sicher genug, um zu einem definitiven Urtheil zu berechtigen. Bei den Gliomen (Bd. II. S. 123, 137) habe ich nachgewiesen, wie ähnlich Geschwülste, die wesentlich aus einer Hyperplasie der Interstitialsubstanz hervorgehen, der weissen Hirnmasse sein können.

Am meisten spricht für eine wenigstens teratologische Partialhyperplasie eine gewisse Zahl derjenigen congenitalen Geschwülste am Kopf, welche, wenn man sie eröffnet, compacte Hirnmasse enthalten, die sich in Form einer Hernie nach aussen hervorstülpt, die sogenannte partielle Exencephalie oder der wahre Hirnbruch, Hernia cerebri vera, Encephalocele††).

*) Klob. Zeitschr. der Gesellsch. Wiener Aerzte. 1858. No. 52. S. 815. Möglicherweise gehört in dieselbe Kategorie eine Beobachtung von Monro (Praelect. med. in Theatro coll. med. Londin. 1776. p. 27).

**) Präparat No. 123 vom Jahre 1857.

***) Sömmerring in Baillie. Anat. des krankh. Baues. S. 264 Anm.

†) Sangalli l. c. p. 6. Fig. I.—IV.

††) Der Name der Hernia cerebri ist unrichtiger Weise auch auf Fälle von blossem Prolapsus (Procidentia, Protrusio) cerebri angewendet worden, wie sie theils nach Schädelverletzungen und Trepanationen, theils nach spontanen Zerstörungen der Schädelknochen durch Caries, natürlich nur

Manche von den so benannten Formen sind allerdings zunächst bedingt durch die Wassersucht einer Hirnhöhle, wie wir das schon früher gesehen haben (Bd. I. S. 186); aber es giebt auch Formen der Encephalocele, welche ohne alle Hydrencephalie bestehen und wo in dem sich hervorwölbenden Tumor nichts weiter als eine gewisse Masse von Hirnsubstanz enthalten ist. Als der Name der Encephalocele zuerst durch Le Dran*) eingeführt wurde, war dieser Unterschied noch nicht erkannt, und man hat ihn auch später vielfach vernachlässigt. Selbst die Unterscheidung der Encephalocele simplex s. vera von der Encephalocele composita s. Hydroencephalocele, welche von Corvinus**) stammt, hat nicht vor Irrthümern geschützt, da die Lage des Wassers eine sehr verschiedene sein und genetisch eine ebenso verschiedene Bedeutung haben kann. Erst die Unterscheidung der Hydromeningocele (Bd. I. S. 176) hat die Möglichkeit einer gewissen Klärung herbeigeführt, ohne doch einen Abschluss der Streitigkeiten über die Entwickelung zu bringen. Dies ist der Grund, warum selbst in der neuesten Zeit die besten Autoren bald den Ausdruck der Encephalocele***), bald den der Hydroencephalocele†) als allgemeine Bezeichnung der ganzen Gruppe herniöser Zustände des Schädels festgehalten haben.

Die einfache oder reine Encephalocele besteht in einer Vorschiebung von Gehirntheilen durch eine anomale Oeffnung des Schädels, welche, selbst wenn sie in der Median- (Sagittal-) Linie liegt, doch für gewöhnlich weder einer Naht, noch einer Fontanelle entspricht, welche also meist ein Loch in dem Schädelknochen, einen wirklichen Defekt bezeichnet. Durch dieses Loch treten natürlich auch die Hirnhäute, Dura und Pia mater, als Decken des prolabirenden Hirntheils mit hervor; namentlich stellt die erstere gewöhnlich den Bruchsack dar, in welchem das von Pia mater überzogene Hirnstück enthalten ist.

Ist dagegen der Fall complicirt, so findet sich entweder gleichzeitig mit dem Hirnvorfall ein Ventrikular-Hydrops (Hydro-

---

dann, wenn auch die Dura mater durchbrochen ist, vorkommen. Manche Chirurgen haben die vortretende Hirnpartie auch Fungus cerebri (vgl. Bd. I. S. 191) genannt.

*) Le Dran. Observ. de chirurgie. Paris. 1731. T. I. obs. 1.

**) Corvinus. Diss. de hernia cerebri. 1749. in Haller, Disput. chirurg. select. T. II. p. 335.

***) Bruns. Handb. der prakt. Chirurgie. Tübingen. 1854. Abth. I. S. 695.

†) A. Förster. Die Missbildungen des Menschen. Jena. 1861. S. 81.

cephalus internus), oder es befindet sich Wasser ausserhalb des vorgefallenen Hirnstücks innerhalb des Sackes der Dura mater (Hydroc. externus). Jeder dieser beiden Fälle bietet aber wieder zwei Unterabtheilungen. In dem ersten Falle (bei Hydroc. internus) kann entweder die erweiterte Höhle eines Seitenventrikels bis in das vorgefallene Hirnstück reichen, oder es kann das letztere ganz solid sein, so dass man erst in einer gewissen Tiefe innerhalb des Schädelraumes auf die hydropischen Ventrikel stösst. Bei gewissen Hirnbrüchen der Occipitalgegend kommt Beides neben einander vor, in der Art, dass durch ein Loch in der Squama occipitalis der eine Hinterlappen des Grosshirns mit erweitertem und verlängertem Hinterhorn des Seitenventrikels, der andere dagegen als solide Masse mit weiter zurückliegendem Ventrikular-Hydrops hervortritt. — In dem zweiten der vorher erwähnten Fälle (bei Hydroc. externus) kann das Wasser frei in der Höhle des Dura-Sackes, als Bruchwasser liegen; es kann aber auch innerhalb der Häute selbst, namentlich in der Substanz der Pia, als Hydrops meningeus (Meningocele) enthalten sein.

Je nachdem man den einen oder anderen Fall vor sich hat, wird die Auffassung über die Entstehung des Zustandes eine wesentlich andere. Indess haben sich seit Meckel*) und Otto**) die meisten Autoren dafür ausgesprochen, dass der Hydrocephalus das primäre und bestimmende Uebel sei, und wenn manche auch daneben der Hypertrophie als eines möglichen Falles gedachten, so hat doch fast jeder die Verantwortung für eine solche Annahme abgelehnt. Namentlich seit Adams***) ist vielfach angenommen worden, dass in der ersten Zeit der Bildung jedesmal nur Wasser in dem Sacke sei und dass erst später Gehirnsubstanz eintrete. Spring†) glaubt sogar sich überzeugt zu haben, dass jedesmal eine Meningocele der Ausgangspunkt sei und dass erst durch das Loch, welches eine solche in den Schädelknochen erzeuge, das Gehirn durch die Respirationsbewegungen vorgedrängt werde.

---

*) Joh. Fr. Meckel. Handb. der path. Anatomie. Leipz. 1812. Bd. I. S. 302. M. Th. Niemeyer. De hernia cerebri congenita. Diss. inaug. Hal. 1833. p. 13.

**) Otto. Lehrb. der path. Anat. Berlin. 1830. Bd. I. S. 409.

***) Rob. Adams. Dublin Journ. 1838. Nov. Gräfe u. Walther's Journ. der Chirurgie. Bd. XIX. S. 638.

†) M. A. Spring. Monographie de la hernie du cerveau et de quelques lésions voisines. Brux. 1858. p. 82.

Ich kann dieser Auffassung nicht beitreten. Abgesehen davon, dass sich Encephalocele schon sehr frühzeitig im Embryonalleben findet*) und dass alle Uebergänge von derselben bis zur vollständigen Exencephalie vor der Geburt vorkommen, also vor der Zeit, wo überhaupt Respirationsbewegungen stattfinden, so fehlt zuweilen jede Spur von Hydrocephalus externus s. meningeus, und die vorgetretene Hirnpartie ist durchaus solid, ohne irgend eine Spur einer bis in den Bruch reichenden Ausstülpung der Hirnhöhlen**). Laurence***) giebt nach einer Zusammenstellung zahlreicher Fälle an, dass unter 44 das Gehirn 5mal gesund war. Findet sich gleichzeitig Hydrocephalus internus ventricularis mit Erweiterung der Höhlen, so folgt daraus keineswegs, dass dieser Hydrocephalus die Ursache der Encephalocele sei, so wenig als die Combination von heterologer Bildung grauer Substanz mit Hydrocephalus (S. 266) beweist, dass der letztere die erstere hervorgerufen habe. Selbst in solchen Fällen, wo ein feiner Kanal von den Ventrikeln her in die vorgetretene Hirnpartie reicht, ist diese nicht selten von ganz ungehöriger Grösse, so dass die Hyperplasie ungleich beträchtlicher, als der Hydrops ist.

Es gilt dies namentlich von den sehr merkwürdigen Encephalocelen, welche in der Gegend der Nasenwurzel, der Augenwinkel und der unteren Stirngegend†) hervortreten, und welche schon mehrfach zu unglücklichen Operationsversuchen Veranlassung gegeben haben. Wahrscheinlich ist hierher auch der viel citirte Fall von Billard††) zu zählen, wo die Hirngeschwulst durch die Squama temporalis hervortrat, sowie der von Serres †††), wo

*) v. Ammon. Die angebornen chirurg. Krankheiten des Menschen. S. 21. Taf. III. Fig. 11—13. Vgl. eine Beobachtung über einen Katzenfötus bei Deutschberg, Diss. inaug. de tumoribus nonnullis congenitis. Vratisl. 1822. p. 17.

**) Lallement. Bull. de la soc. de méd. de Paris. T. III. p. 351 (bei Meckel, Deutsches Archiv für die Physiol. 1822. Bd. VII. S. 140). Förster. Die Missbildungen des Menschen. Taf. XV. Fig. 17—18. Präparat unserer Sammlung No. 51 vom Jahre 1866.

***) John Z. Laurence. Med. chir. Transact. 1856. Vol. XXXIX. p. 322.

†) Förster a. a. O. Fig. 1—8. Clar. Zeitschr. der Ges. Wiener Aerzte. 1851. Sept. S. 712. Fig. 1—3. Bruns a. a. O. S. 709—714.

††) Billard. Atlas d'anat. path. pour servir à l'histoire des malad. des enfants. Paris. 1828. Pl. VII. v. Ammon a. a. O. Taf. III. Fig. 9—10.

†††) Isidore Geoffroy St. Hilaire. Hist. génér. et part. des anomalies de l'organisation. Paris. 1832. T. I. p. 350.

das Gehirn durch die Ossa ethmoides et sphenoides in die Nasenhöhle und bis zum Pharynx vorgedrungen war. Abgesehen von diesen hochteratologischen Fällen kann das Leben bei Encephalocele nicht nur fortbestehen, sondern die Individuen können damit eine übrigens regelmässige Entwickelung machen. Die Geschwulst kann später stationär bleiben; sie kann aber auch später durch irritative Prozesse in ein vermehrtes Wachsthum gerathen, und gerade solche Fälle sind es gewesen, wo die Versuchung zum Operiren an die Chirurgen herangetreten ist. Da die bedeckende Haut und die etwa sonst noch vorhandenen Weichtheile öfters ganz normal aussehen, das Loch im Schädel aber nicht immer deutlich gefühlt werden kann, so ist die Diagnose schwierig.

In einer grossen Zahl von Encephalocelen, welche in sehr früher Zeit des Fötallebens entstehen und eine beträchtlichere Grösse erreichen, liegt der vorgetretene Gehirntheil ganz bloss: Encephalocele nuda. Diese Kinder sterben gewöhnlich kurz nach der Geburt. In anderen Fällen ist der Vorfall von Haut und anderen Weichtheilen überzogen: Encephalocele obtecta. Am seltensten findet sich unter den Weichtheilen eine periosteale Lage, welche später ossificiren kann. Blumenbach und Otto*) haben einen solchen Zustand bei verschiedenen Spielarten von Vögeln, namentlich bei dem sogenannten Hollenhuhn (Gallus cristatus, Coq huppé) beschrieben, bei welchem das Stirnbein eine beträchtliche, zuweilen jedoch nur unvollständig geschlossene, halbkugelige, schalige Erhebung oder Knochenblase (Bulla ossea) bildet, in welche ein Theil der Grosshirnhemisphäre eintritt. Hagenbach**) hat durch direkte embryologische Beobachtungen gefunden, dass diese Missbildung schon sehr früh angelegt wird, ohne weder mit Hydrocephalus externus, noch internus etwas zu thun zu haben; ja er hat in einem Falle sogar Exencephalie mit Entblössung des Gehirns gesehen. Zugleich hat er nachgewiesen, dass das Gehirn des Hollenhuhns durchschnittlich um 6 Gran (42 gegen 36 bei gewöhnlichen Hühnern) schwerer ist. Spring***)

---

*) Blumenbach. De anomalis et vitiosis quibusdam nisus formativi aberrationibus. Gotting. 1813. p. 19. Tab I. fig. 2—3. Otto. Path. Anat. I. S. 162, Anm. 11. S. 411, Anm. 2.

**) Hagenbach. Müller's Archiv. 1839. S. 311. Taf. XVI.—XVII.

***) Spring l. c. p. 51.

hat demnach gewiss Recht, wenn er diesen Zustand mit dem der Encephalocele zusammenstellt. Willigk und namentlich Lambl*) haben eine ganze Reihe von Fällen vom Menschen gesammelt, wo derartige „exencephalische Protuberanzen" am Schädel sassen, die in Form grosser Tumoren mit ganz oder theilweise knöcherner Schale sich über die Oberfläche erhoben. Die Geschichte der Hollenhühner ist aber für uns deshalb besonders lehrreich, weil die Abweichung bei ihnen nicht nur congenital, sondern auch erblich ist. —

Was das Rückenmark betrifft, so erinnere ich daran, dass unter den mannichfaltigen Formen congenitaler Sacral- und Coccygeal-Geschwülste eine vorkommt, welche mit hyperplastischen Entwickelungen des Rückenmarks zusammenhängt. Ich habe schon bei den Gliomen (Bd. II. S. 150) darüber gehandelt, und ich trage hier nur nach, dass gewisse Abschnitte dieser Geschwülste geradezu den Eindruck einer luxuriirenden Entwickelung grauer Rindensubstanz**) machen. Allerdings ist es nicht ganz leicht, den Nachweis zu führen, dass darin wirkliche nervöse Bestandtheile enthalten sind. In der Regel bemerkt man mikroskopisch nur grössere, ovale Kerne oder Kernzellen in einer weichen, feinkörnigen Grundsubstanz. Selbst da, wo die Masse eine mehr weissliche Farbe zeigt, sieht man selten deutliche Nervenfasern. Aber man muss sich erinnern, dass beim Neugebornen auch in der Hirnsubstanz selbst, zumal wenn man nicht ganz frische Präparate vor sich hat, die Nervenfasern keineswegs deutlich sind, und ich habe mich durch direkte Vergleichung überzeugt, dass zwischen der Masse der Sacral-Geschwülste und derjenigen des Gehirns derselben Individuen kein Unterschied ist, als dass die Zahl und Grösse der Kerne und Zellen in der ersteren etwas beträchtlicher ist. Was die Form der Zellen anbetrifft, so findet man auch in den Sacral-Geschwülsten bestimmte, z. B. dreieckige Formen mit Ausläufern, welche den Ganglienzellen der

*) Willigk. Prager Vierteljahrsschrift. 1856. Bd. LI. S. 30. Lambl. Mein Archiv. 1856. Bd. X. S. 346. Taf. V. Aus dem Franz-Joseph-Kinderspital. S. I. Taf. I.—III.

**) Virchow. Verhandl. der Berliner geburtsh. Gesellsch. 1858. Heft X. S. 69. Vgl. Rayer et Ball. Compt. rend. et mémoires de la soc. de biologie. 1864. Sér. III. T. V. p. 117. Pl. I.—II.

Hirnrinde überaus ähnlich sind*). — Ausserdem erwähne ich, dass Braune**) auf der vorderen Fläche einer cystischen Coccygeal-Geschwulst, die nicht mit dem Wirbelkanal in Verbindung stand, ein ästiges, ½″ langes und 1‴ breites Ganglion fand, welches durch Nervenfasern mit dem Ganglion coccygeum zusammenhing, selbst zahlreiche Ausläufer besass und Nerven weit hinab zur Geschwulst sendete. Der Knoten selbst enthielt nur einzelne Nervenelemente, dagegen viel gelocktes Bindegewebe. Des Falles von Lotzbeck, wo eine congenitale Sacral-Geschwulst fast ganz aus einem plexiformen Neurom bestanden zu haben scheint, habe ich schon früher (S. 257) gedacht.

So viel geht aus dieser ganzen Betrachtung hervor, dass schon frühzeitig Störungen der Entwickelung in dem Nervenapparat eintreten können, welche mit einer stärkeren Ausbildung von Nervenmasse einhergehen, und welche, wie wir beim Gehirn sehen, sich nicht auf die Bildung von weisser Substanz beschränken, sondern auch graue (gangliöse) Masse hervorbringen.

---

*) In dem Augenblick, wo ich dies für den Druck vorbereite, erhalte ich von Hrn. Dr. Edel in Stolp ein neues Präparat von congenitaler Steissgeschwulst, welches die nervöse Natur der betreffenden Theile in ausgezeichneter Weise erkennen lässt. Bei einem neugebornen Mädchen, dessen Becken innen ganz normal ist, wölbt sich aussen und zwar wesentlich auf der rechten Hinterbacke ein über zwei Mannsfäuste grosser Tumor hervor. Die Untersuchung zeigt, dass derselbe mit dem Filum terminale und dem Wirbelkanal in Verbindung steht und eine sehr zusammengesetzte Beschaffenheit besitzt. Neben grossen, mit Flüssigkeit gefüllten, ziemlich dickwandigen, hie und da mit telangiektatischen Papillen besetzten Säcken, die jedoch in keiner offenen Communikation mit dem Wirbelkanal stehen, finden sich festere Klumpen aus sehnigem Bindegewebe, Fett und Knorpeln, dicht am Kreuzbein. In dieser Gegend kommen auch multiloculäre Cysten-Geschwülste vor, in denen Flimmerepithel enthalten ist. Besonders interessant ist aber ein längsovaler, von festen Bindegewebszügen umgrenzter Knoten von 6 Cent. Länge und 3 Cent. Dicke, der angeschnitten eine Menge von (wahrscheinlich künstlich zerdrückter) Marksubstanz ausfliessen liess; nach der Entleerung derselben blieb im ganzen Umfange des Knotens eine zusammenhängende, 3—4 Millim. dicke Rindenschicht stehen, welche ganz das Aussehen und die Zusammensetzung von Hirnsubstanz darbot und sich nur dadurch unterschied, dass sie nach aussen unmittelbar in die umhüllende Bindegewebslage überging. Letztere war übrigens noch von einer festeren Schicht umgeben, die überaus reich an elastischen Elementen war. Ein zweiter, noch grösserer, aber schon bei der Geburt entleerter Sack schien gleichfalls Hirnsubstanz enthalten zu haben. Beide waren jedoch in keiner directen Continuität mit dem Filum terminale. Das Rückenmark selbst verhielt sich nicht abweichend.

**) W. Braune. Die Doppelbildungen und angebornen Geschwülste der Kreuzbeingegend. S. 142.

Vielfach ist die Frage in der Geschichte der Neurome aufgetaucht, wie weit auch peripherische Neurome als gangliöse Bildungen zu betrachten seien. Es kann nicht bezweifelt werden, dass von dem, was man in älterer Zeit mit dem Namen Ganglion kurzweg bezeichnet hat, manches zu den Neuromen gehört. Noch jetzt hat sich in der normalen Anatomie der Name Ganglion für gewisse mit Zellen versehene Anschwellungen der Nerven erhalten. Früherhin, als man die Elemente der normalen Theile noch nicht genauer kannte, war es sehr gebräuchlich, dass man alle Neurome, welche spindelförmige oder rundliche Anschwellungen an Nervenfäden bildeten, als gangliöse Umbildungen der Nerven betrachtete. Camper nannte in diesem Sinne die Tubercula dolorosa Ganglien (S. 237), und Serres*), der zwei Beobachtungen über kleine, rundliche, multiple (in dem einen Falle bis 500) Knötchen an den Nerven gemacht hat, bezeichnete sie als ganglioform und gab dem ganzen Vorgange den Namen der Neuroplasie (névroplastie). Allein es giebt, so viel ich weiss, nur zwei Beobachtungen, in denen eine genauere Analyse gemacht worden ist, und in denen Zellen gesehen worden sind, die eine Aehnlichkeit mit Ganglienzellen darboten. Es ist dies zunächst der Fall von Günsburg**), wo der dritte und vierte Sacralnerv auf der linken Seite in einer weisslichen, birnförmigen Anschwellung von 2,5 Cent. Länge, 1 Cent. Breite und $\frac{1}{3}$ Cent. Dicke endigten, während sie auf der rechten Seite eine kleinere Anschwellung bildeten, aus der sie wieder hervortraten. Die Geschwülste bestanden aus einem Geflecht von Nervenfasern mit Interstitialgewebe, in welchem zahlreiche, durchsichtige, platte Zellen von 0,1—0,15 Millim. Durchmesser lagen. (In einem zweiten Falle, bei einer taubeneigrossen Anschwellung des Ganglion Gasseri, die Günsburg***) selbst als Krebs betrachtet, glaubt er trotzdem eine Vermehrung der Ganglienzellen um das Zehnfache constatirt zu haben). Bischoff†) hat sodann in dem (S. 261) erwähnten Falle von multiplen congenitalen Neuromen grossentheils nur Anordnungen der bindegewebigen Theile gesehen, wie sie in den Scheiden der

*) Serres. Compt. rend. de l'acad. des sciences. 1843. T. XVI. p. 643.
**) Günsburg. Pathologische Gewebelehre. Leipz. 1845. Bd. I. S. 43. Tab. I. Fig. 18.
***) Günsburg a. a. O. Bd. II. S. 135.
†) Knoblauch l. c. p. 30.

Ganglienzellen sich finden, gewissermaassen leere Scheiden; nur in den kleinen Knötchen der Cauda equina gelang es, in diesen Scheiden sehr zarte und durchsichtige, ganz blasse Gebilde zu entdecken, welche mit Ganglienkugeln übereinstimmten. Das sind so unsichere Beschreibungen, dass man kein entscheidendes Gewicht darauf legen kann. Sie datiren aus einer Zeit, wo noch keine Grundlage für die Beurtheilung gangliöser Elemente gewonnen war. Auch fehlt uns bis jetzt die Sicherheit des Urtheils, welches sonst durch experimentelle Erfahrungen hergestellt wird. In Beziehung auf die Regeneration exstirpirter Ganglien stehen die positiven Ergebnisse der Versuche Valentin's und Walter's*) gegen die negativen Schrader's**), und obwohl ich geneigt bin, den positiven den Vorzug zu geben, so ist doch eine weitere Bürgschaft für die gangliöse Natur der aufgefundenen Zellen nöthig. Nach einer Zeichnung Sangalli's***) scheint in Neuromen der Extremitäten die Bildung vielkerniger Zellen nach Art der Riesenzellen (Bd. II. S. 210) vorzukommen. Ich halte es daher noch nicht für ausgemacht, ob an einem ausgebildeten Nerven eine wirkliche Ganglien-Neubildung oder an einem normalen Ganglion durch eine hyperplastische Vergrösserung die Bildung einer Geschwulst vorkommt. Gerade von den grössten ganglioformen Nerven-Geschwülsten, denen der Halsganglien des Sympathicus haben wir keine ausreichenden, mikroskopischen Untersuchungen. Lebert†) hat allerdings in dem Falle von Schönlein (S. 263) eine Geschwulst der Art mikroskopisch untersucht, allein erst nachdem dieselbe 4 Jahre in Spiritus aufbewahrt war; er fand weder Nervenfasern, noch Ganglienzellen. Indess besteht theoretisch kein Bedenken in Beziehung auf die Möglichkeit des Vorkommens gangliöser Neurome der Nervenfasern; namentlich liegt es um so mehr nahe, die Existenz congenitaler Formen dieser Art zuzugestehen, da die kleineren Ganglien an sich nach Grösse und Zahl sehr variabel sind. Das Vorkommen wandelbarer oder überzähliger Ganglien ist namentlich an den Wurzeln der

*) Valentin. Zeitschrift f. rationelle Medicin 1844. Bd. II. S. 242. G. Walter. De regeneratione gangliorum. Diss. inaug. Bonn. 1853. p. 13.

**) L. A. Schrader. Experimenta circa regenerationem in gangliis nerveis. Gotting. 1850.

***) Sangalli. Storia dei tumori. Tav. II. fig. XV. *B.*

†) Lebert. Physiol. pathol. Paris. 1845. T. II. p. 181.

letzten Cerebral- und ersten Spinalnerven*), vor allen am N. accessorius**) beobachtet worden, und man muss sich wohl hüten, diese Erscheinung als eine pathologische zu betrachten. Nur bei der Erwägung der Prädisposition zu Neurombildungen könnte sie vielleicht in Betracht kommen.

In Beziehung auf diese meist kleinen und rundlichen wahren Ganglien hebe ich noch hervor, dass sie überwiegend aus echten Ganglienzellen bestehen. Dadurch unterscheiden sie sich von gewissen anderen, ihnen sonst sehr ähnlichen Anschwellungen, welche sowohl an den Wurzeln der Spinalnerven, als an der Oberfläche des Rückenmarks selbst öfters gefunden werden, und welche nichts anderes, als cadaveröse Erzeugnisse sind, die aus vorquellendem Nervenmark bestehen. Meiner Meinung nach beruht auf einer Verwechselung dieser gleichsam herniösen***) Zustände mit wirklichen pathologischen Veränderungen die von Rob. Froriep eine Zeitlang festgehaltene Ansicht, dass bei Chorea und ähnlichen Spinalkrankheiten knotige Veränderungen der Nervenwurzeln vorkommen. Ich wurde auf die Differenz zuerst aufmerksam, als ich (1845) bei der Autopsie eines an Tetanus gestorbenen Kindes sowohl am Accessorius, als an den vorderen Wurzeln des Brusttheils vom Rückenmark kleine Knoten fand, von denen sich bei der mikroskopischen Untersuchung der erstere als Ganglion, die anderen sämmtlich als Markaustretungen auswiesen.

Endlich ist noch daran zu erinnern, dass es sich bei der Frage über die gangliöse Natur einer Nerven-Anschwellung nicht blos darum handelt, Zellen zwischen den Nervenfasern nachzuweisen, sondern wirkliche Ganglienzellen. Das interstitielle Gewebe kann unter den mannichfaltigsten Umständen der Sitz einer sehr reichlichen Zellen-Entwickelung werden und allerlei, kleinere oder grössere Zellen erzeugen, wie die Geschichte der interstitiellen Neuritis, der Nervenkrebse u. s. w. ergiebt. Ja selbst ein bestehendes Neurom mag der Sitz einer wahrhaft entzündlichen Reizung werden; wenigstens haben mehrere Beobachter von der Entwickelung von Eiter im Innern von Neuromen gesprochen†). —

---

*) Hyrtl. Med. Jahrb. des österr. Staats. Bd. XIX. S. 447.
**) Fleischmann. Hufeland's Journal. 1840. Bd. I. S. 113.
***) Tirman. Bull. de la soc. anat. 1862. p. 256.
†) Aronssohn l. c. p. 10. Benjamin. Mein Archiv. Bd. XI. S. 88.

Wenn nach dem Mitgetheilten nicht bezweifelt werden kann, dass eine grosse Zahl von Neuromen traumatischer, eine andere congenitaler Natur ist, so bleibt doch eine sehr beträchtliche Masse von Fällen übrig, in denen jeder ätiologische Anhalt fehlt, wo wir uns also nach der gebräuchlichen Ausdrucksweise mit der Bezeichnung spontaner*) Formen behelfen. Es kann jedoch nicht bezweifelt werden, dass auch ihnen ein irritativer Ursprung beigelegt werden muss, da sie genau nach demselben Typus progressiver Hyperplasie gebildet werden, welcher die traumatischen und congenitalen Neurome charakterisirt. Der Umstand, dass gerade Witterungswechsel einen auffälligen Einfluss auf das physiologische Verhalten vieler solcher Knoten ausüben, könnte dafür sprechen, dass thermische oder, wie wir oft sagen, rheumatische Einwirkungen auch bei der Bildung selbst entscheidend sind. Nichtsdestoweniger ist darüber etwas Gewisses nicht bekannt, und wir werden uns daher zunächst damit begnügen müssen, eine gewisse Prädisposition (Schwäche Bd. I. S. 64) zuzulassen. Zu ihrer Begründung kann ich nur auf die mir sehr auffällige Thatsache hinweisen, dass verhältnissmässig häufig bei Skrofulösen und Phthisikern Neurome vorkommen. Wilks**) hat freilich umgekehrt geschlossen, dass eine gewisse Art von Lungen-Phthise durch Neurome an den Halsnerven hervorgerufen werde, was ich mit Rücksicht auf manche ältere Beobachtungen über neuromatöse Erkrankung des Vagus nicht in Abrede stellen will, aber man trifft Phthise auch in Fällen, wo gerade am Vagus und den Halsnerven keine Neurome sitzen, wo dagegen an anderen Nerven sei es solitäre, sei es multiple Geschwülste vorkommen. Nur warne ich davor, diese Tubercula nervorum selbst als Nerven-Tuberkulose aufzufassen, von der bis jetzt kein sicheres Beispiel vorliegt. Nur der Anschein einer solchen kann dadurch entstehen, dass käsige Drüsen, wie es am Halse und in der Brust nicht ganz selten geschieht, mit Nerven (Vagus, Phrenicus) verwachsen.

Für die chirurgische Betrachtung sind aber gerade die spontanen Neurome von der grössten Bedeutung, da sie die beträchtlichsten Geschwülste liefern. Ich sehe daher in den folgenden

---

*) Präparat No. 94 vom Jahre 1864. Amyelinisches Neurom des Peronaeus, von Hrn. Wilms exstirpirt.

**) Wilks. Transact. Path. Soc. Vol. X. p. 2.

Bemerkungen von den medullären (centralen) Formen ab, weil sie, etwa mit Ausnahme der (heteroplastischen) Hoden- und Sacral-Geschwülste, fast niemals zu einem directen operativen Einschreiten Veranlassung geben; höchstens kann das gelegentlich bei einer Hernia cerebri vorkommen, wo jedoch das Einschreiten, abgesehen von einigen Fällen der Hydrencephalocele, niemals mit Glück versucht worden ist.

Die Fälle, welche der chirurgischen Untersuchung und Behandlung zugänglich sind, gehören fast sämmtlich zu den harten Neuromen, und daher sind die meisten von ihnen früher geradezu als Skirrhen, Steatome, auch wohl Neurosteatome*) bezeichnet worden. Im Allgemeinen folgen sie dem bekannten Typus der Amputations-Neurome. Durchschneidet man sie, so sehen sie aus wie Fibrome oder noch mehr wie Fibromyome. Die Schnittfläche erscheint weiss oder gelblich, blutleer, manchmal lappig, jedenfalls aber dicht filzig, nicht selten faserknorpelig. Zuweilen haben die äusseren Schichten eine mehr concentrische Lagerung; der grösste Theil der inneren Masse pflegt gewundene Züge und Linien, gleichsam Maschen mit glatten oder leicht hügelig hervortretenden Einlagerungen zu zeigen. Die Nervenfasern liegen nehmlich in Fascikeln, und diese verflechten sich in den verschiedensten Richtungen, so dass man in jeder Richtung, welche man dem Schnitt giebt, Längsschnitte, Querschnitte und Schrägschnitte der Bündel gewinnt, ähnlich wie bei den Uterusmyomen (S. 111); auch das Bild der mikroskopischen Untersuchung gleicht ganz demjenigen dieser Geschwülste. Für die genauere Untersuchung empfiehlt sich das zuerst von Reil für die Unterscheidung der Nerven von bindegewebigen Theilen angegebene Hülfsmittel, die Maceration in verdünnter Salpetersäure. Während man bei den Myomen dadurch die glatten Muskelfasern isolirt, löst man hier die Nervenfasern aus ihrem bindegewebigen Stroma. Sind die Nervenfasern markhaltig, so hat ihre Erkennung keine Schwierigkeit, und es ist nicht einmal die Maceration in Salpetersäure

Fig. 228.

Fig. 228. Durchschnitt eines Knotens von Neuroma amyelinicum fibrillare, von einem Aste des Medianus an der Volarseite des Vorderarmes. Präparat No. 104*a* vom Jahre 1857. Natürl. Grösse.

*) Wutzer. Hecker's Annalen. 1836. Bd. XXIII. S. 398.

nöthig, da jeder feinere Schnitt, den man mit Natron oder Essigsäure aufhellt, die markhaltigen Fasern leicht wahrnehmen lässt. Sehr schwierig wird dagegen die Untersuchung bei den amyelinischen Neuromen, wo entweder ein grosser Theil oder sämmtliche Fasern marklos sind. Diese Fälle sind bis in die letzten Jahre hinein immer zu den fibrösen, oder auch wohl zu den fibronucleären Geschwülsten gerechnet worden, weil man bei der Untersuchung, namentlich nach Behandlung mit Essigsäure, meist nichts anderes wahrnimmt, als eine grosse Masse von länglichen Kernen, welche inmitten einer festen, fibrillären oder streifigen Grundsubstanz liegen. Zerzupft man die Masse, so werden viele dieser Kerne frei, und es scheint, als habe man nichts, als freie Kerne vor sich. Behandelt man die Präparate aber sorgfältiger, so überzeugt man sich, dass die Kerne in Fasern enthalten sind, dass diese Fasern zu vielen parallel an einander liegen, und ganz eigenthümliche Bündel bilden, welche sich durch den Reichthum und die Regelmässigkeit der länglich-ovalen, schmalen Kerne vor allen Bindegewebsbündeln auszeichnen. Die Constanz, mit welcher diese Bildung sich in den festen Neuromen wiederholt, war mir schon zu einer Zeit auffällig, als ich den nervösen Charakter der Fasern noch nicht ahnte*). Erst durch die genauere Erforschung der myelinischen Neurome kam ich auf die Vermuthung, dass es sich auch hier um blasse, marklose Nervenfasern handle**). Die genetische Verfolgung hat diese Vermuthung bestätigt. Denn auch die myelinischen Neurome haben ein erstes, markloses Stadium, in welchem, wie übrigens schon Wedl***) beobachtet hat, nur blasse Fasern in der noch weichen, gelatinösen Masse vorhanden sind. Die amyelinischen Neurome unterscheiden sich also nur dadurch von den myelinischen, dass sie niemals über das erste Stadium hinauskommen, wenngleich ihr Interstitialgewebe sich vermehrt und consolidirt.

Der wesentliche Unterschied der Neurome von den Fibromen und den sogenannten Fibronucleär-Geschwülsten beruht darin, dass bei den ersteren die Kerne nicht in blossen Zellen, sondern

---

*) Virchow. Archiv. 1857. Bd. XII. S. 116.
**) Virchow. Ebendas. 1858. Bd. XIII. S. 263.
***) Wedl a. a. O. S. 16.

in Fasern liegen, welche doppelte Contouren haben und sich auf lange Erstreckungen verfolgen lassen. Der Querschnitt dieser Fasern ist rund oder wenigstens rundlich; niemals findet man, wie in den Fibromen, sternförmige oder netzförmige Durchschnitte, es sei denn in dem Zwischengewebe (Perineurium und Neurilem) der neugebildeten Fascikel. Ein guter mikroskopischer

Fig. 229.

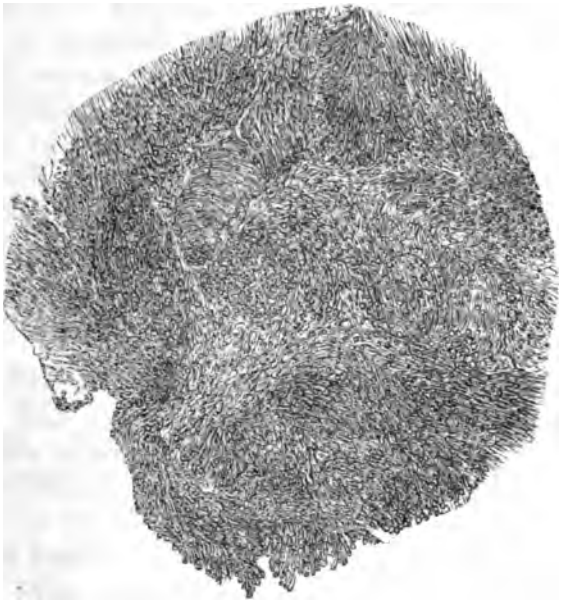

Schnitt zeigt schon bei mässiger Vergrösserung das Bild dieser sich durchflechtenden Fascikel, welche ganz überwiegend aus feinen Nervenfasern zusammengesetzt sind.

Die Frage über den Zusammenhang dieser unzweifelhaft neugebildeten Fasern und Faserbündel ist sowohl für die myelinischen, als für die amyelinischen Formen noch ungelöst. An sich liegt der Gedanke nahe, ob nicht die neuen Fasern durch Ausläufer der alten, welche sich theilen, entstehen, und die ersten Beobachtungen, die ich selbst über das Verhalten der neugebildeten Nerven in Adhäsionen*) machte, schienen für eine solche Auf-

Fig. 229. Mikroskopischer Schnitt aus einem marklosen Neurom des Vorderarms (Fig. 228). Zahlreiche Quer-, Schief- und Längsschnitte der Nervenbündel. Schwache Vergrösserung.

*) Virchow. Würzb. Verhandl. 1850. Bd. I. S. 144.

fassung zu sprechen. In der That kommen dichotomische Theilungen*) der Primitivfasern in myelinischen Neuromen in sehr ausgezeichneter Weise vor. Indess ist dies doch keineswegs so häufig, dass man etwa die Theilung als Regel ansehen könnte; anderemal finden sich so wenig Verästelungen der Primitivfasern**), dass sie auf das Gesammtverhalten der Geschwulst gar keinen Einfluss ausüben können. Ueberdies würde ihr häufigeres Vorkommen nicht beweisen, dass die Theilung (Verästelung) der Primitivfasern auf einer Zerspaltung oder Zerlegung derselben der Länge nach beruht; vielmehr könnte es sich nur um ein Hervorknospen der neuen Fasern von den alten her handeln. Jedoch auch dies scheint nicht stattzufinden. Vielmehr ist die Matrix nach Allem, was wir bisher wissen, das wuchernde Bindegewebe, zunächst das Perineurium; in diesem entstehen Spindelzellen, welche der Länge nach in Verbindung mit einander treten und sich direkt in Nervenfasern umgestalten. Förster***) will sogar schon in einzelnen Spindelzellen die Markabsetzung beobachtet haben.

Wenn die jungen Nervenfasern zunächst für sich bestehen und neben den alten entstanden sind, so lehren doch die Erfahrungen bei der Regeneration, dass sie nach kürzerer oder längerer Zeit mit den alten in Zusammenhang treten. Nach meinen Beobachtungen an Amputations-Neuromen erstreckt sich aber die Neubildung von Nervenfasern weit über das Schnittende der Nerven hinauf in ihre Stämme, wo man junge Elemente neben den alten findet†); Weismann sah aus neugebildeten Seitenbündeln die Nerven in das Hauptbündel nach zwei Richtungen eintreten, so dass der eine Theil der Fasern nach oben, der andere nach unten verlief††). Er schliesst daraus, dass manche der neugebildeten Fasern das Centrum überhaupt gar nicht erreichen. Liesse es sich feststellen, dass ein Theil der neuen Nervenfasern ohne Zusammenhang mit den alten bleibt und sich in diesem Zustande zu erhalten vermag, während ein anderer in regelmässigen Zusammenhang tritt, so würde daraus für die physio-

*) Führer a. a. O. S. 250. Fig. 4. Virchow. Archiv. Bd. XIII. S. 260.
**) Weismann a. a. O. S. 214.
***) Förster a. a. O. S. 105. Taf. II. Fig. 1, 2, 13.
†) Virchow. Archiv. Bd. XIII. S. 260.
††) Weismann a. a. O. S. 215. Taf. VI. Fig. 6.

logische Erklärung der so verschiedenartigen Symptome, welche man bei scheinbar gleichartigen Neuromen trifft, ein starkes Licht gewonnen werden können.

Viel bedeutender, als die Theilung (Verästelung) der Primitivfasern, ist für den Aufbau des Neuroms die Theilung (Verästelung) der Nervenfascikel. Ueberall zeigt sich, dass von einem bestehenden Fascikel aus durch fortschreitende Theilung immer mehr Aeste sich ausbilden und dass ein gleichsam buschiges Auseinandergehen eintritt. Die auseinandergehenden Aeste verschlingen sich mehr und mehr unter einander, so dass endlich ein ganz unentwirrbarer Knäuel sich bildet. Wenn man die Erfahrung zu Hülfe nimmt, wie man sie bei den traumatischen, zumal den Amputations-Neuromen macht, so scheint es allerdings, dass die neuen Züge ineinander wachsen können, dass also Schlingen entstehen. Denn nach einer Amputation, wo zwei benachbarte Nerven durchschnitten sind, kann, wie wir gesehen haben (S. 250), nicht blos jeder dieser beiden einen Knoten bilden, sondern es können auch diese Knoten später durch einen Verbindungsstrang zu einem einzigen Gebilde verwachsen. Der Durchschnitt eines solchen anastomotischen Knotens macht vollständig den Eindruck, wie wenn die Fasermasse von beiden Seiten her ineinander gewachsen wäre und ein wirkliches Schlingenverhältniss hergestellt hätte*). Ob das wirklich, und namentlich auch bei Neuromen in der Continuität der Fall ist, das weiss ich nicht; es ist sehr schwer, darüber ein bestimmtes Urtheil zu gewinnen. Die Schwierigkeit, eine einzelne Faser durch alle ihre verschiedenen Windungen hindurch zu verfolgen, ist so gross, dass ich bis jetzt ein vollkommenes Bild davon nicht habe gewinnen können.

Die Hauptthatsache ist also die, dass die Verflechtung der Nervenbündel eine scheinbar fibröse Filzmasse herstellt, die in der äusseren Erscheinung in Nichts von dem Aussehen eines einfachen Fibroms zu trennen ist. Es ist daher sehr wahrscheinlich, dass viele Geschwülste, die man nur äusserlich am Lebenden untersucht, oder die man exstirpirt und dann einfach betrachtet und in die Reihe der fibrösen gerechnet hat, den Neuromen zuzuzählen sind. Selbst bei der Untersuchung an der Leiche gelingt

*) Cruveilhier. Atlas. Livr. VI. Pl. 5. fig. 4.

es nicht immer, den Zusammenhang mit Nervenfasern aufzufinden: ich habe selbst subcutane Knoten von erheblicher Grösse*), die ich für amyelinische Neurome halten musste, präparirt, ohne irgend eine Andeutung eines Zusammenhanges mit einem Nerven zu entdecken. Trotzdem zweifle ich nicht an einem solchen Zusammenhange. In diese Kategorie gehören möglicherweise manche sogenannte maligne, recurrirende Fibroide (Bd. I. S. 362).

Diese Meinung stützt sich hauptsächlich auf eine höchst merkwürdige Beobachtung, welche ich vor einigen Jahren publicirt habe**), und bei der ich selbst anfänglich in Zweifel war, um was es sich eigentlich handelte. Eines Tages wurden mir von Hrn. Dr. Schmidt in Bernburg zahlreiche, theils runde, theils höckerige Geschwülste von durchschnittlich Kirschen- bis Pflaumengrösse zur Untersuchung übersendet und mir dabei mitgetheilt, dass sie von einem Schneider stammten, der damals 61 Jahre alt war und der zuerst vor 34 Jahren an der Volarseite des Vorderarmes dicht am Handgelenk eine linsengrosse Geschwulst bemerkt hatte, welche, nachdem sie 20 Jahre lang bestanden, erst die Grösse einer kleinen Kirsche erreicht, dann aber schneller zu wachsen angefangen hatte und endlich bis zur Grösse eines Apfels herangewachsen war. Damals war die Geschwulst von Blasius exstirpirt worden; die Wunde war recht gut geheilt. Prof. Max Schultze, der die exstirpirte Geschwulst untersuchte, hatte sie für eine fibroplastische erklärt. Aber schon nach drei Viertel Jahren bildete sich eine neue Geschwulst, die in kurzer Zeit wieder die Grösse eines Apfels erreichte, und über der sich die Narbe excoriirte und blutete. Sie wurde daher 3 Jahre nach der ersten Operation wiederum exstirpirt. Diesmal bildeten sich alsbald mehrere neue Knoten und zwar höher am Arm herauf, die ebenfalls weggenommen wurden. So folgten sich die Recidive, und zur Zeit, wo mir die Knoten übersendet wurden, handelte es sich um das fünfte Recidiv. Es fanden sich ein Paar Dutzend dergleichen Geschwülste, die einzeln mit Leichtigkeit enucleirt wurden. Der operirende Arzt war namentlich darüber erstaunt, dass bei einer Geschwulst von einer scheinbar so grossen Malignität

*) Präparat No. 49 vom Jahre 1866.

**) Virchow. Archiv. 1857. Bd. XII. S. 114. Blasius. Archiv für klinische Chirurgie. 1862. Bd. II. S. 195.

gar keine Erscheinungen allgemeiner Störungen sich fanden, dass die Axillardrüsen niemals mitbetheiligt gewesen waren, und dass auch das übrige Befinden des Kranken darunter nicht erheblich gelitten hatte. Als ich die Knoten untersuchte, zeigte sich die Einrichtung der fibronucleären Geschwülste, aber eine so regelmässige Einrichtung derselben, wie ich sie nur an Neuromen gesehen hatte (Fig. 228 u. 229). Als ich nun genauer nachsah,

Fig. 230

Fig 230. Neuroma amyelinicum multiplex recurrens ulcerosum antibrachii. Die meisten Knoten liegen unter der Haut; bei *a* ist einer mit der Haut verwachsen und letztere geschwürig, so dass man im Umfange der fungösen Hervorragung den Hautrand (bei *b*) sich absetzen sieht. Bei *c* eine narbige Stelle von einer früheren Exstirpation. Vgl. Fig. 228 u. 229.

so fand sich, dass beim Herausschälen ganz lange, aber feine Nervenstämme mitherausgerissen waren. Ich sprach mich dahin aus, dass es Neurome seien. — Die Vernarbung geschah wiederum regelmässig; allein schon nach einem Jahre bekam ich durch die Güte des Herrn Blasius in Halle den amputirten Arm des Mannes zugesendet. Es hatte sich nehmlich inzwischen wieder weiter hinauf am Vorderarm eine ganze Menge neuer Knoten entwickelt, die in kurzer Zeit die Grösse einer kleinen Faust und darüber erreicht hatten und die endlich mit der Haut verwachsen waren; einige von ihnen hatten angefangen, oberflächlich zu ulceriren. Herr Blasius schickte mir den Arm mit der Bemerkung, es schiene doch, dass ich im Irrthum gewesen sei und dass es sich um eine maligne Bildung handele. Die Untersuchung ergab aber, dass in der That wiederum nichts weiter vorhanden war, als Neurome. Die oberflächlichen Geschwülste gingen regelmässig von den kleinen Nervenästen des Vorderarmes, namentlich von den der Haut nahe gelegenen aus; die tieferen hingen mit grossen Stämmen zusammen, in der Art, dass diese zum Theil sich fächerartig ausbreiteten und dann zu der etwas zurückgebogenen Geschwulst sich entfalteten, zum Theil ganz plötzlich in knotige Massen übergingen. Alle waren aus wuchernder, aber markloser Nervenmasse zusammengesetzt. Dunkelrandige (markhaltige) Fasern fand ich nirgends, wohl aber zeigte sich inmitten der grösseren Knoten stellenweise fettige Degeneration. — Die Amputationswunde heilte im Laufe von 4 Wochen, ohne dass ein Recidiv folgte. Der Mann starb jedoch 5 Monate später an einer durch Erkältung entstandenen Pneumonie; die Section wurde nicht gestattet.

Es ergiebt sich aus dieser Beobachtung, dass der Anschein der Heterologie und der eigentlichen Malignität in dreifacher Weise erzeugt wird. Zunächst durch die schnellen Recidive in der Nachbarschaft; sodann durch die örtliche Multiplicität, welche scheinbar von den verschiedensten Schichten und Geweben ausgeht; endlich durch die Fähigkeit des Neuroms, sich über die Oberfläche der Haut hervorzuwölben, mit derselben zu verwachsen und endlich an der Haut eine Ulceration zu erzeugen. Die Geschwüre sehen sarkomatösen oder fungösen Geschwüren sehr ähnlich, und wenn man die Geschwulst herausschält, ohne eben an die Nervenfasern, welche man mit herausschält, zu denken, so

kann man allerdings die Vorstellung bekommen, es handele sich um Sarkom (fibroplastische Geschwulst) oder um etwas noch Schlimmeres. Als Beispiel möge ein von Grohe*) berichteter Fall dienen, der als Sarkom „mit dem Charakter der Faserkern-Geschwulst“ aufgeführt wird und der dem von mir erwähnten in mancher Beziehung ähnlich war: die Hand der Kranken war wegen einer mit den Aesten des Medianus zusammenhängenden Geschwulst der Vola, welche sich zwischen den Metacarpalknochen bis zum Handrücken vorgedrängt hatte, exarticulirt.

Aller Wahrscheinlichkeit nach ist daher die Zahl der Geschwülste, welche in das Neurom-Gebiet gerechnet werden müssen, in manchen Richtungen sehr viel grösser, als man gegenwärtig annimmt, während man auf der anderen Seite eine Zahl von Geschwülsten, welche von den Schriftstellern in dieses Gebiet gerechnet werden, daraus streichen sollte. Denn es kann nur zur Verwirrung dienen, wenn man auch jetzt noch, wo man die innere Verschiedenheit der bisher sogenannten Neurome kennen gelernt hat, wo man weiss, dass es sich dabei um mehrere Genera, und nicht blos um Varietäten handelt, Bedenken tragen wollte, den strengen histologischen Begriff in Anwendung zu bringen. Jedermann wird es verstehen, wenn man von einem Carcinom oder Kankroid des Ischiadicus spricht, aber es führt nothwendig zu einem Missverständniss, ein solches Carcinom Neurom zu nennen.

Das wahre Neurom ist nach unserer bisherigen Erfahrung eine wesentlich locale und gutartige Geschwulst. Die an sich höchst seltenen Fälle heterotoper Entwickelung fallen so sehr in das teratologische Gebiet, dass sie für die Hauptfrage ausser Betracht bleiben können. Alle übrigen gehören in die Kategorie der partiellen Hyperplasien, wenngleich die Entwickelung auf einem Umwege erfolgt und die neuen Elemente aus einer bindegewebigen Matrix durch Granulation erzeugt werden.

Der Verlauf der einzelnen Geschwulst entspricht im Ganzen in ausgezeichneter Weise dem Verhalten eines normalen Körpertheils. Wenige andere Pseudoplasmen tragen so sehr die Charaktere einer bleibenden Neubildung an sich. Bei einem meist langsamen Anwachsen pflegt doch in der Mehrzahl der Fälle nur eine

*) Vidal-Bardeleben. Lehrbuch der Chirurgie u. Operationslehre. 4. Ausg. Berlin. 1863. Bd. I. S. 537.

mässige, oft sogar eine sehr geringe Grösse erreicht zu werden. Oft gehen Decennien hin, ohne dass eine merkliche Veränderung des Umfanges eintritt. Die ganz grossen Nerven-Geschwülste bestehen, wie es scheint, niemals aus blosser Nerven-Hyperplasie. Aus diesen Umständen erklärt es sich, dass der Eindruck eines accidentellen Ganglions so häufig bei den Beobachtern hervorgebracht ist.

Innere Veränderungen in den constituirenden Elementen der Geschwulst sind selten und fast nur bei grösseren und schneller wachsenden Formen bekannt. Unter ihnen erwähne ich zunächst die zum Theil schon angedeuteten entzündlichen Vorgänge. Dieselben können entweder zur Eiterung, oder zur Induration führen. Beide sind jedoch bis jetzt wenig studirt, und es muss namentlich dahin gestellt bleiben, ob etwa, ähnlich wie bei den Strumen und Myomen, durch sekundäre Induration des Interstitialgewebes eine Atrophie der nervösen Antheile eintreten kann. Das Vorkommen von Verkalkungen wird in seltenen Fällen*) erwähnt, pflegt jedoch nur partiell zu sein.

Auch andere regressive Prozesse werden wenig beobachtet. Die fettige Degeneration habe ich schon gelegentlich erwähnt (S. 288). Möglicherweise könnte dadurch eine Rückbildung und Verkleinerung der Neurome herbeigeführt werden. Allein davon giebt es kaum ein sicheres Beispiel (S. 254—255). Vielmehr führt die Degeneration häufiger zur Erweichung, die, wenn sie im Innern der Geschwülste vorkommt, cystoide Umbildungen nach sich zieht. Dass auch in wahren Neuromen Hohlräume mit Flüssigkeit vorkommen, beweisen die Beobachtungen von Weismann und von Dehler (Förster). Wahrscheinlich gehört dahin auch ein von van der Byl und Snow Beck**) beschriebener Fall vom N. tibialis posticus. Im Allgemeinen kann jedoch wohl angenommen werden, dass die cystischen Neurome gewöhnlich zu den Myxomen gehören (Bd. I. S. 425).

Neigung zur Ulceration ist den Neuromen gar nicht eigen. Wo eine Verschwärung eintritt, da geht sie von oberflächlichen

---

*) Ollivier. Ueber das Rückenmark u. seine Krankheiten. Aus d. Franz. Leipz. 1824. S. 212. Taf. 2. Sangalli. Storia dei tumori. Vol. II. p. 183. T. Smith. Transact. Path. Soc. Vol. XII. p. 2.

**) van der Byl and Snow Beck. Transact. Path. Soc. Lond. Vol. VI. p. 49. Pl. III.—IV.

Knoten aus, die dicht an oder unter der Haut liegen und die Haut selbst hervortreiben. Das Geschwür ist dann auch zunächst ein einfaches Hautgeschwür (S. 287—288, Fig. 230.), und erst später greift es auf das Neurom über. Es kann dadurch der Anschein der Malignität entstehen, jedoch liegt es auf der Hand, dass dieser Geschwürszustand accidentell und an sich unwesentlich ist.

Eigentlich infektiöse Eigenschaften erlangt das Neurom nie. Es begrenzt sich auf das Gebiet des nervösen Organs, an welchem es entsteht, und wenn dieses Gebiet unter pathologischen Verhältnissen sich gewissermaassen erweitert, ähnlich wie bei der Regeneration, so hat es doch fast immer sehr enge Grenzen. Selbständige Neuromknoten entstehen weder neben den Nerven, noch in Lymphdrüsen, noch in entfernten Organen, und die einzige Erscheinung, welche den Eindruck einer Infektion oder Contagion machen könnte, ist nur die schon erwähnte Multiplicität (S. 260) der Neurome.

Bei der localen Multiplicität haben wir zuerst den Fall, dass ein bestimmter Nerv in seinem Verlaufe eine Reihe von Knoten bekommt*). Dies ist im Ganzen der seltenere Fall, und er erklärt sich wohl nach Analogie anderer Reizzustände, welche sich in einem bestimmten Gewebe fortpflanzen und von Stelle zu Stelle Eruptionspunkte bilden. — Davon verschieden ist die Multiplicität in den Aesten eines kleineren oder grösseren Nervenstammes, wo zahlreiche Knoten neben, über und hinter einander entstehen können. In diese Kategorie gehört einerseits das plexiforme Neurom der kleinsten Aeste, andererseits das vielknotige Neurom einer gewissen Region. Von letzterer Form habe ich schon ein ausgezeichnetes Beispiel am Vorderarm erwähnt (S. 286); Robert**) hat ein anderes am N. musculo-cutaneus, Jacquart***) eines am Medianus beschrieben. Stromeyer†) exarticulirte den Arm eines 19jährigen Idioten, der ausser einem colossalen Neurom des Medianus an den Hautnerven der Volarseite des Vorderarmes und der Handfläche unzählige kleine Anschwellungen von der Grösse eines Stecknadelkopfes bis zu der

*) Richerand u. Cloquet bei Descot a. a. O. S. 118.
**) Robert. Bull. de la soc. de chir. 1851. Août.
***) Jacquart. Compt. rend. de la soc. de biologie. 1857. Sér. II. T. III. p. 236.
†) Stromeyer. Handb. der Chirurgie. Freib. i. Br. 1844. Bd. I. S. 414.

einer Linse hatte. Barthel v. Siebold erwähnt zwei schmerzhafte Geschwülste an der Knöchelgegend einer Frau (S. 242); Demeaux*) sah eine ganze Reihe von Knoten an den Aesten des N. tibialis anticus; van der Byl (S. 290) mehrere am N. tibialis posticus. Ein ausgezeichnetes Beispiel vom N. perinaeus hat Passavant**) geschildert. Am Hodensack exstirpirte Marjolin mehrere linsenförmige schmerzhafte Körper (S. 242). Ausser der Beobachtung Günsburg's von den Sacralnerven (S. 277) ist namentlich die Cruveilhier's***) vom Sympathicus am Halse zu erwähnen. Die auch wohl bei dieser Kategorie angeführte Beobachtung von Lobstein†) über das Vorkommen normaler Anschwellungen am N. splanchnicus scheint in die Kategorie der wandelbaren oder supernumerären Ganglien (S. 278) zu gehören. — Bei diesen Formen wird man wohl entweder auf eine Fortleitung der Reizung in der Continuität der Nerven, oder auf eine ausgebreitete Einwirkung derselben krankmachenden Ursachen auf eine gewisse grössere Fläche zurückgehen müssen.

Die allgemeine Multiplicität ist nur scheinbar davon verschieden. Auch sie hat nichts Infektiöses oder Metastatisches an sich. Denn die Knoten, so zahlreich sie auch sein mögen, bedingen sich nicht gegenseitig, sondern sind eben nur neben einander an vielen Orten und Nervengebieten vorhanden. Man kann die allgemeine Neigung als Neuroplasie (S. 277) oder neuromatöse Diathese bezeichnen, aber man hat kein Recht, ihr eine bestimmte dyskrasische oder contagiöse Grundlage zu geben. Manche Fälle sind, wie wir sahen, congenital oder sogar hereditär (S. 262—263); andere dagegen, wie namentlich Smith††) dargethan hat, gehören einer späteren Lebenszeit an, ohne dass es jedoch bis jetzt möglich gewesen wäre, irgend eine bestimmte Ursache für sie zu entdecken.

Die Fälle von allgemeiner Neuromatose sind ziemlich selten. Man zählt ihrer in der Literatur nahe an 30†††). Sie sind unter

---

*) Demeaux et Giraldès. Bull. de la soc. anat. 1843. p. 12.
**) Passavant. Mein Archiv. 1855. Bd. VIII. S. 41. Taf. I.
***) Cruveilhier. Atlas d'anat. path. Livr. I. Pl. 3.
†) Lobstein. De nervi sympathetici humani fabrica. p. 20.
††) Rob. W. Smith l. c. p. 13.
†††) Ausser den schon erwähnten von Schiffner (2), Monteggia, Hesselbach (Wutzer), Barkow, Bischoff (Knoblauch), Schönlein (Hasler), Serres (2), vielleicht auch Vallender, sind es folgende: Rob. W. Smith l. c. p. 13—19. Pl. 1—13. (3). Morel-Lavallée. Bull. de la

sich sehr verschieden, indem in manchen Fällen ausser den Spinalnerven auch die sympathischen, in wenigen die cerebralen litten, in einzelnen die Nervenwurzeln innerhalb der Schädel- und Wirbelhöhle mitbetheiligt waren, in einigen endlich die Erkrankung sich bis auf die kleinsten Hautnerven ausdehnte. Im Allgemeinen waren es jedoch ganz überwiegend die peripherischen Nerven der Körperoberfläche, welche befallen waren, während die Eingeweidenerven ungleich weniger betheiligt zu sein pflegten. In zwei Fällen von Smith*) fand sich eine so grosse Zahl subcutaner Neurome über den ganzen Körper verbreitet, dass die Oberfläche desselben ganz knotig erschien und man den Verlauf gewisser Nervenstränge schon ohne Präparation oder Verletzung der Haut deutlich verfolgen konnte. In dem Falle von Kupferberg**) bildeten die Nerven-Geschwülste so grosse Unebenheiten, dass einzelne Theile der Extremitäten ein fast elephantiastisches Aussehen darboten. Die Grösse der einzelnen Knoten schwankte demgemäss ausserordentlich: von ganz kleinen, fast körnigen Anschwellungen bis zu faustgrossen Massen. Die Zahl wurde in mehreren auf 500 bis 800, ja auf Tausende geschätzt.

Manche dieser Fälle haben ein grosses Aufsehen erregt und sind vielfach untersucht und beschrieben worden. Leider lässt sich trotzdem noch immer nicht genau angeben, ob es wahre Neurome sind oder ob sie mehr den Fibromen zugerechnet werden müssen. Die Beobachter standen sämmtlich unter der Herrschaft des Vorurtheils von der fibrösen Natur der Neurome überhaupt. Nur Sangalli***) glaubte in einem Falle, wo der N. obturatorius und cruralis mit zahlreichen Neuromen besetzt waren, marklose Nervenfasern zu finden. Ich selbst habe nie Gelegenheit

---

soc. de chir. 1849. T. I. p. 225. Giraldès ibid. p. 226. Maher et Payen. Compt. rend. de l'acad. des sc. 1845. p. 1171. S. A. W. Stein. De neuromate quodam nervi ischiadici disputatio. Havniae. 1846. p. 21. fig. III. Sangalli. Storia dei tumori. Vol. II. p. 183. Houel. Mém. de la soc. de chirurg. 1853. T. III. p. 250. Kupferberg. Ein Beitrag zur path. Anatomie der Geschwülste im Verlaufe der Nerven. Inaug. Abhandl. Mainz. 1854. O. Heusinger. Mein Archiv. Bd. XXVII. S. 206. Taf. VI. Klob. Zeitschr. der Ges. Wiener Aerzte. 1858. No. 3. S. 47. Temoin. Bull. de la soc. anat. 1857. p. 408. Cazalis bei Follin. Traité elem. de path. ext. T. II. 1. p. 218. Wilks. Transact. Path. Soc. Lond. 1859. Vol. X. p 1. T. Smith ibid. 1861. Vol. XII p. 1.

*) Rob. W. Smith l. c. Pl. 1, 7 and 8.

**) Kupferberg a. a. O. Taf. 1—2.

***) Sangalli l. c. p. 183.

gehabt, einen frischen Fall allgemeiner Neuromatose zu untersuchen, indess scheint mir aus den mikroskopischen Beschreibungen hervorzugehen, dass es sich in der That um Fibroneurome handelte. Fast alle Beobachter fanden markhaltige Nervenfasern in mehr oder weniger grosser Menge, selten im Zustande fettiger Veränderung, meist wohl erhalten, und daneben ein faseriges Gewebe, das sie für Bindegewebe ansprachen, das aber vielleicht doch markloses Nervengewebe war.

Besonders reichlich sind die Beschreibungen über einen, in dem Service von Nélaton 1851 beobachteten Fall*). Derselbe betraf einen 26jährigen Mann, der seit 5 Monaten Geschwülste in der Leiste, an den Bauchwandungen, dem Halse, der Achsel und dem Arm trug. Die Inguinal-Geschwulst hinderte die Bewegung des Schenkels, die am Halse und der Achsel waren etwas schmerzhaft, die anderen zeigten sich nur beim Druck ein wenig empfindlich. Bei Witterungswechsel empfand der Kranke vage Schmerzen; erst gegen das Lebensende fixirten sich die Schmerzen an den Knien und den Vorderarmen. Es stellte sich eine leichte Contractur an einem der Vorderarme ein; die Beine wurden in der Beugung gehalten. Schliesslich kamen Abmagerung, Diarrhoe, Respirationsbeschwerden, Lähmung der Extremitäten, leichter Opisthotonus, und so starke Steigerung der Schmerzen, dass der Schlaf fehlte. Bei der Autopsie fand man alle Eingeweide normal; die Nervencentren zeigten nichts Abnormes, nur an den Nerven der Cauda equina und den Wurzeln einiger Hirnnerven sassen Neurome. Namentlich waren beide Oculomotorii mit zahlreichen Knoten besetzt, das Ganglion ophthalmicum vergrössert und die Ciliarnerven höckerig. Die Aeste des Trigeminus und Facialis ausserhalb des Schädels, ebenso beide Vagi mit ihren Aesten und den Pulmonal-, Herz- und Speiseröhren-Geflechten, der Phrenicus, die Intercostalnerven, beide Armgeflechte, die Sacralnerven, der Ischiadicus und Cruralis bis in ihre kleineren Aeste waren voller Neurome. Der Sympathicus war stellenweis etwas verdickt, zeigte jedoch nur am Plexus mesentericus einzelne kleine Knoten. Nament-

*) Houel l. c. p. 261. Manuel d'anat. path. Paris. 1857. p. 607, 827 (No. 74—83). Lebert. Mém. de la soc. de chir. T. III. p. 290. Traité d'anat. path. T. I. p. 173. Pl. XXII. fig. 2—3. Pl. XXIII. fig. 1—9. Cruveilhier. Traité d'anat. path. génér. T. III. p. 767. Follin l. c. p. 217. fig. 39.

lich an den Armen setzte sich eine gleichsam variköse Verdickung bis in die kleinsten Hautäste fort. Die mikroskopische Untersuchung zeigte besonders an der Oberfläche der Geschwülste zahlreiche Nervenfasern, daneben eine Menge feiner, sich durchflechtender Fasern, welche Lebert als Neurilemfasern bezeichnete, und eine amorphe, feinkörnige Zwischenmasse.

Diese Untersuchung, obwohl sie, wie fast alle anderen ähnlichen, ein scheinbar negatives Resultat ergab, beweist doch nichts gegen die neuromatöse Natur des Uebels. Mag auch immerhin das Interstitialgewebe erheblich mitbetheiligt gewesen sein, so ist doch nicht dargethan, dass es allein an der Neubildung betheiligt war. Die relative Integrität der Nervenfasern bei so grossen Veränderungen spricht eher dafür, dass auch sie eine active Betheiligung an der Geschwulst hatten. Allein ein bestimmtes Urtheil über die multiplen Neurome wird sich erst gewinnen lassen, wenn nach den früher entwickelten Gesichtspunkten neue Untersuchungen über ihre Entwickelung und ihren Bau aufgenommen werden.

Dasselbe gilt für mehrere andere Punkte in der Neuromlehre, namentlich für die Frage von den Neuromen der höheren Sinnesnerven. Der unzweifelhaft häufigste Sitz von knotigen Geschwülsten ist unter diesen Nerven der Acusticus (Bd. II. S. 151). Freilich ist es nicht immer genau zu entscheiden, ob die Geschwulst gerade vom Acusticus und nicht vom Facialis ausgeht, indess scheint das Erstere doch die Regel zu sein. Wenigstens ist in jedem Falle, wo eine bestimmte Trennung der Nerven von der Geschwulst möglich war, der Facialis der trennbare Nerv gewesen. In der Literatur giebt es eine ganze Reihe solcher Beispiele*), allein die bisherigen Untersuchungen über die Natur dieser Geschwülste sind wenig entscheidend. Manchmal sind sie ziemlich hart und scheinbar fibrös oder gar knorpelartig; anderemal dagegen weicher und geradezu gallertig; zuweilen finden sich cystische und hämorrhagische Stellen. Auch meine eigenen Unter-

*) Ed. Sandifort. Observ. anat. path. Lugd. Bat. 1777. p. 116. Tab. VIII. fig. 5—7. F. de Bärensprung. Obs. microscop. de penitiore tumorum nonnullorum structura. Diss. inaug. Hal. 1844. p. 15. fig. I.—V. Toynbee. Transact. Path. Soc. London. Vol. IV. p. 259. Pl. IX. fig. 1. Wachsmuth. Ueber progressive Bulbär-Paralyse u. die Diplegia facialis. Dorp. 1864. S. 34. Sangalli. Storia dei tumori. Vol. II. p. 181.

suchungen*) ergaben kein ganz sicheres Resultat, indess fand ich doch eine fasciculäre, feinfaserige Anordnung, welche in manchen Beziehungen an die Neuromstruktur erinnerte. In einem neueren Falle, auf den ich sogleich zurückkommen werde, konnte ich nicht zweifeln, dass es sich um ein wahres Neurom handelte.

Diese Geschwülste sitzen bald näher am Gehirn, bald näher am Knochen und bedingen dadurch gewisse Verschiedenheiten der Folgezustände. Taubheit ist in der Regel vorhanden; seltener Facialis-Lähmung. Da die Knoten gewöhnlich eine beträchtlichere Grösse, z. B. die einer Haselnuss, einer Pflaume erreichen, so üben sie stets einen erheblichen Druck auf die Nachbartheile aus. Sitzen sie näher am Gehirn, so bedingen sie grubige Eindrücke am Kleinhirn oder am Pons; liegen sie näher am Knochen, so dringen sie leicht in den Meatus auditorius internus ein. Letztere sind wohl zu unterscheiden von den Psammomen der Dura mater, welche an derselben Stelle vorkommen (Bd. II. S. 116, Fig. 127). Bestehen sie lange, so erweitert sich der innere Gehörgang, ja es können tiefe Löcher im Os petrosum entstehen.

Der nachfolgende Fall möge als Beispiel dienen:

Ein 36jähriger Arbeitsmann wurde am 23. Nov. 1859 wegen eines grossen Drüsenabscesses der Leistengegend, den man für rheumatisch hielt, in die Charité aufgenommen. Der Abscess heilte, nachdem er eröffnet und entleert worden war, dagegen stellten sich seit Anfang Februar andauernde Kopfschmerzen ein, die durch wiederholte Anwendung von Schröpfköpfen und später eines Aderlasses gemildert wurden. Am 16. April 1860 wurde er entlassen. Allein am 26. August 1861 kehrte er mit einer Supraorbital- und Occipital-Neuralgie zurück. Er gab an, dieselbe schon vor 2 Jahren über ein halbes Jahr hindurch gehabt, jedoch ohne ärztliche Behandlung verloren zu haben. Seit dem Frühling sei sie zurückgekehrt und er habe nun täglich 3—4 Anfälle von 5 Minuten bis ¼ Stunde langer Dauer: ein heftiger bohrender und reissender Schmerz ziehe auf beiden Seiten durch den behaarten Kopftheil zum Nacken, zugleich habe er starkes Flimmern vor beiden Augen, sehe undeutlich; das rechte Auge thränte, das Gebiet beider Supraorbitales und namentlich beim Druck die Austrittsstellen derselben waren empfindlich, das Gebiet der Occipitalnerven dagegen anästhetisch. — Verschiedene Mittel, namentlich Chinin in grossen Dosen und Morphium örtlich wurden ohne Erfolg angewendet. Inzwischen bildete sich die Gesichtsstörung mehr aus und man diagnosticirte Choroiditis chronica mit Netzhautablösung. Im December liess man ihn ein Decoct. Sarsap. comp. und den Junod'schen Stiefel gebrauchen. Darauf scheinbare Besserung, Nachlass der Schmerzen,

*) Virchow. Archiv. 1858. Bd. XIII. S 264.

aber bald Anfälle von Synkope, morgendliches Erbrechen, Schwindel, Stammeln und Häsitation der Stimme, Geistesschwäche, beim Stehen namentlich Eintreten von Bewusstlosigkeit, aber sonst weder Zuckungen, noch Lähmungen. Im Januar bildet sich ein bedeutender Erguss in das linke Kniegelenk mit Schmerzhaftigkeit; nach und nach nimmt die Affection den Charakter des Tumor albus an. Im Laufe der folgenden Monate Abnahme der Kräfte, neue heftige Kopfschmerzen, vollständige Blindheit, Schwäche des Gehörs linkerseits, jedoch keine Störung der Motilität oder Sensibilität an anderen Theilen. Schliesslich Secessus inscii, Decubitus, Infiltration der linken Lungenspitze. Tod am 18. Juni 1862. — Bei der Autopsie fanden sich ausser einer tuberkulösen Gonitis, Lungen- und Darmtuberkulose zahlreiche Cysticerken an der Dura und Pia mater, insbesondere einer in der Sella turcica, der die Hypophysis comprimirt hatte, und ein anderer im Thalamus. Ausgedehnte Pachymeningitis haemorrhagica; leichter Hydrocephalus ventric. Links unter dem Kleinhirn eine kleinhühnereigrosse, plattovale Geschwulst*) am Acusticus, welche das Kleinhirn, den Pons und den Trigeminus stark zurückgedrängt und abgeplattet hatte und welche durch eine Oeffnung in der Dura gegen das Felsenbein hervortrat. Letzteres war in der Gegend des Meatus audit. ext. stark atrophirt: im Eingang zum Meatus fand sich eine Aushöhlung von ½″ im Durchmesser, wo der Knochen ganz bloßgelegt und feingrubig, nach oben verdünnt und stellenweis perforirt war**). Auf einem Durchschnitt hatte die Geschwulst eine mässige, etwas ungleiche Consistenz; namentlich war sie sowohl am Umfange, als an einigen Stellen im Innern härter, während andere Stellen ein leicht durchscheinendes Aussehen, hie und da sogar eine gallertige Beschaffenheit darboten. Gefässe traten zahlreich hervor; an mehreren Stellen sah man ältere hämorrhagische Färbungen. Das Gewebe erschien da, wo es am reinsten hervortrat, geradezu hirnartig, am meisten der weissen Substanz vergleichbar, nur mehr faserig. Die mikroskopische Untersuchung ergab, dass die Haupttheile aus feinen, blassen Fasern zusammengesetzt waren, welche bündelförmig zusammenlagen, sich im Grossen wenig kreuzten, und an manchen Stellen kaum eine Intercellularsubstanz wahrnehmen liessen. An anderen Stellen dagegen traten in erheblicher Zahl grössere Kernzellen, an mehreren ziemlich grosse Spindelzellen hervor, so dass der Habitus mehr und mehr dem eines Sarcoma fusicellulare (Bd. II. S. 195) sich näherte. — An dem linken Auge fand sich ausserdem eine grubige Vertiefung an der Macula lutea und um dieselbe eine stark bräunliche Färbung; von da zu der Papilla optici lief ein weisslicher Streif.

Dieser Fall scheint mir unzweifelhaft als ein wahres Neurom mit stellenweisem Uebergang zu Sarkom aufgefasst werden zu müssen. Ich möchte glauben, dass im Grossen dieser Bau für die Acusticus-Sarkome typisch ist.

---

*) Präparat No. 125*a* vom Jahre 1862.
**) Präparat No. 125*b* vom Jahre 1862.

Am Opticus (vgl. S. 270) ist mir bis jetzt kein Fall vorgekommen, welcher auch nur die Vermuthung einer wahren Neurombildung erregt hätte. Dass das Myxom hier in Form des falschen Neuroms vorkommt, habe ich schon erwähnt (Bd. I. S. 425). Auch die anderen Beschreibungen in der Literatur*) sprechen wenig dafür, dass die selbständigen Opticus-Geschwülste hierher gehörten. Ich kann mich daher der Angabe von Rokitansky**), dass das Neurom „mit Ausschluss des Olfactorius, Opticus und Acusticus" an allen Nerven vorkomme, in Beziehung auf die beiden ersteren Nerven anschliessen, während ich ihm in Beziehung auf den letzteren entgegentreten muss. Schon Knoblauch***) hat in dem von Bischoff untersuchten Falle von multiplen Neuromen eine sehr deutliche Abbildung der doppelseitigen und sehr umfangreichen Acusticus-Neurome gegeben. — Von den übrigen Sinnesapparaten mag es genügen, auf ein Paar Fälle hinzuweisen. Smith†) fand, gleichfalls in einem Falle von multiplen Neuromen, an der unteren Fläche der Zunge nahe an 20 Geschwülste von der Grösse eines Hanfkorns bis einer Wallnuss, sämmtlich an den kleinen Aesten des Hypoglossus, keine an dem Stamme. Manche glichen den Pacini'schen Körpern der Finger. Weinhold††) berichtet von einer Geschwulst der Highmore's-Höhle, welche mit Nervenfäden in Verbindung stand. —

Die Symptomatologie der wahren Neurome ist im Augenblick noch nicht mit voller Sicherheit zu machen, da bis jetzt zu viel Fälle von falschen Neuromen beigemischt sind. Während aber diese letzteren von nicht nervösen Theilen der Nerven ausgehen und durch ihren Druck auf die Nervenfasern nicht blos für die Funktion, sondern auch für die Existenz derselben sehr gefährlich werden können, so ist dies an sich bei den wahren Neuromen wesentlich anders. Die Zahl der nervösen Theile vermehrt sich und ein Motiv der Unterbrechung der Leitung oder der Thätigkeit liegt

*) Voigtel. Path. Anat. Bd. I. S. 679. Sédillot. Journ. de méd. 1814. Août. p. 380. J. Wardrop. Essays on the morbid anatomy of the human eye. Lond. 1818. Vol. II. p. 273. Pl. XV. fig. 1. Schön. Path. Anat. des menschl. Auges. Hamb. 1828. S. 200. Heymann. De neuromate nervi optici. Diss. inaug. Berol. 1842.

**) Rokitansky. Lehrb. der path. Anat. 1856. Bd. II. S. 501.

***) Knoblauch l. c. p. 28. Tab. IV. fig. 1, 8γ.

†) Rob. W. Smith l. c. p. 15. Pl. VI. fig. 4.

††) Weinhold. Ideen über die Metamorphosen der Highmore'shöhle. Leipz. 1810. S. 188.

an sich nicht vor. Im Gegentheil sollte man eher eine vermehrte Thätigkeit erwarten. Davon ist nun freilich in Beziehung auf motorische, trophische und psychische Funktionen bis jetzt nichts bekannt, dagegen ist dies allerdings der Fall in Beziehung auf sensitive Funktionen. Schon die Geschichte der Tubercula dolorosa, der Kalender bei traumatischen Neuromen, die Witterungseinflüsse bei allen möglichen Neuromen, die neuralgischen und epileptischen Zufälle, die wir erwähnt haben, deuten darauf hin, und wenn im Allgemeinen auch angenommen werden kann, dass es hauptsächlich die terminalen und weit gegen die Peripherie gelegenen Neurome sind, welche diese Symptome hervorrufen, so gilt es doch nicht ausschliesslich von ihnen. Erst eine genauere Analyse der einzelnen Nerventheile in Beziehung auf ihre Betheiligung an der Geschwulstbildung wird die jetzt noch bestehenden Differenzen klären und den wahren Grund der grossen Irritabilität mancher Neurome klar legen. Leider ist die Gelegenheit zu solchen Untersuchungen wenig benutzt. Ich erinnere nur an einen Fall von Long*), wo bei einem 12jährigen Mädchen zwischen der 4. und 5. Rippe eine harte, bewegliche, erbsengrosse Geschwulst sass, von der paroxysmale Schmerzen von enormer Heftigkeit ausgingen. Die Kranke starb in einem solchen Anfalle; eine Todesursache wurde bei der Section nicht gefunden.

Vom Standpunkte der älteren Neuromlehre hat man einen grossen Werth darauf gelegt, den Sitz der Geschwulst im Verhältniss zu den Nervenfasern und ihre davon abhängige Gestalt genau zu bestimmen. Niemand ist darin so weit gegangen, als Cruveilhier**), der 5 verschiedene Arten von Neuromen unterscheidet: kugelige, cylindrische oder invaginirende, complexe, rosenkranzförmige und gangliforme. Wenn man sich aber auch beschränkt und mit Lebert***) nur interfibrilläre oder interstitielle und peripherische trennt und jene wieder in centrale, laterale und diagonale (d. h. solche, wo der Nerv schräg von der Seite her eintritt und ebenso austritt) scheidet, so trifft dies doch für die eigentlichen Neurome nur sehr bedingt zu. Das wahre Neurom ist in Beziehung auf die Nerven, von denen es ausgeht,

*) Long. Med. Times and Gaz. 1856. Jan.
**) Cruveilhier. Traité d'anat. path. génér. T. III. p. 757.
***) Lebert. Mém. de la soc. de chir. T. III. p. 277.

stets continuirlich und insofern niemals interstitiell oder peripherisch. Aber nicht jedesmal geht das Neurom von sämmtlichen Fasern, welche einen bestimmten Nerven zusammensetzen, aus; vielmehr kommt es nicht selten vor, dass nur ein Theil der Fasern in die Neurombildung eintritt, während ein anderer davon verschont bleibt und neben dem Neurom vorübergeht. Man kann daher totale und partielle Neurome von einander unterscheiden.

Die partiellen Neurome können ihrerseits einen sehr verschiedenen Sitz im Verhältniss zu den unbetheiligt bleibenden Nervenfasern einnehmen. Sie können central liegen, so dass die unveränderten Nervenfasern um sie herum laufen; sie können peripherisch liegen, so dass der Nerv auf einer Seite scheinbar intact neben ihnen vorüberläuft; sie können endlich lateral oder besser excentrisch liegen, so dass nur ein Theil ihrer Oberfläche von fortlaufenden Nervenfasern überdeckt wird, während ein anderer frei bleibt. Diese Verhältnisse werden besonders deutlich, wenn man das Neurilem abpräparirt und das Neurom mit seinen zu- und abtretenden Fasern freilegt; es kann dann ganz ausserhalb des eigentlichen Zuges der Nervenfasern erscheinen*).

Bei einem solchen Verhalten kann natürlich die Wirkung des Neuroms auf die neben ihm fortgehenden unbetheiligten Nervenfasern dieselbe sein, wie die eines zwischen oder ausser denselben entwickelten falschen Neuroms (Myxoms, Lipoms, Fibroms, Krebs). Diese Nervenfasern werden gedrückt und gespannt, und wenn sie sich nicht entsprechend verlängern, was allerdings oft geschieht, so werden sie in ihrer Funktion und Ernährung beeinträchtigt, und möglicherweise tritt Lähmung, Gefühllosigkeit, ja vollständige Atrophie ein. Auf diese Weise erklärt es sich, dass dieselbe Geschwulstform unter scheinbar sehr gleichartigen Verhältnissen doch ganz verschiedene Wirkungen hervorbringt.

Die Grösse der Geschwulst entscheidet am wenigsten über die Natur der eintretenden Zufälle. Es giebt in der Literatur Aufzeichnungen über sehr grosse Neurome, die im Verhältniss sehr geringe Erscheinungen machten. Dubois**) operirte eine Geschwulst der Art, welche von der Handwurzel bis zum Ellen-

*) Baxton Shillitoe. Transact. Path. Soc. Lond. Vol. XI. p. 1. Lign. 1. van der Byl. Ebendas. Vol. VI. p. 49. Pl. III.

**) Spangenberg. Horn's Archiv. 1804. Bd. V. S. 311.

bogengelenk reichte und die Grösse einer kleinen Melone hatte, vom Medianus. Stromeyer*) exarticulirte den Arm wegen einer Geschwulst desselben Nerven, welche von der Mitte des Vorderarmes bis an die Insertion des Deltoides reichte und in der Mitte die Dicke einer Faust hatte. Smith**) beschreibt eine Geschwulst des Ischiadicus bei einem Manne mit multiplen Neuromen, die 11 Zoll hoch und 10 Zoll dick war. In allen diesen Fällen, von denen freilich kein einziger in Beziehung auf seine Natur genau festgestellt ist, waren die Erscheinungen sehr geringfügiger Art; ausser verhältnissmässig geringer Schmerzhaftigkeit war die Geschwulst eben nur durch ihren Umfang hinderlich.

Bei einer ungleich geringeren Geschwulst des Medianus beobachtete Carl v. Gräfe***) die heftigste Schmerzhaftigkeit. Wutzer†) beschreibt einen in jeder Beziehung sehr lehrreichen Fall von traumatischem Neurom des Ulnaris. Ein Knabe fiel in seinem 10. Lebensjahre von einer Mauer und stiess den Ellenbogen heftig gegen einen Stein; erst mit grosser Mühe konnte die entstandene Verrenkung beseitigt werden. Bald nachher fiel er von einem Wagen auf denselben Ellenbogen und behielt lange Zeit einen äusserst heftigen Schmerz. Drei Monate nachher bemerkte man eine haselnussgrosse Geschwulst, in der beim Druck ein stechender Schmerz entstand, welcher sich blitzschnell bis zum 4. und 5. Finger fortpflanzte; auch trat bei Witterungsveränderungen ein Gefühl von Ameisenkriechen ein. Vom 14. Jahre an wuchs die Geschwulst langsam und im 19. war sie hühnereigross. Beim Druck war immer noch der schiessende Schmerz vorhanden, dem ein Gefühl von Eingeschlafensein folgte; bei jeder Witterungsänderung, zumal bei feuchter Atmosphäre, empfand der Mann ein stechendes Zucken im Vorderarm, welches ihn zu unaufhörlichem Reiben nöthigte; bei trocknem Wetter schwand dasselbe. Den fünften Finger konnte er nie vollständig strecken; auch fehlte ihm und dem vierten öfters die Fähigkeit zu willkürlicher Bewegung. — Jacquart††) berichtet von einem Manne mit zwei

*) Stromeyer a. a. O. S. 414.
**) Rob. W. Smith l. c. p. 14. Pl. II.
***) C. F. Heineke. De mastodynia nervosa. Diss. inaug. Berol. 1821. p. 34. Tab.
†) Wutzer a. a. O. S. 394. Th. Baumeister. De tumoribus nervorum, adjecto eorum casu novo. Diss. inaug. Bonn. 1833. Tab.
††) Jacquart l. c. p. 236.

Neuromen des Medianus, in deren Folge Muskelatrophie entstanden sei.

Eine besondere Erwähnung verdienen noch die Neurome des Wirbelkanals. Schon in den bisherigen Mittheilungen ist wiederholt solcher Fälle gedacht. Ihre Bedeutung ist natürlich sehr verschieden, je nachdem sie an den Nerven der Cauda equina oder an den Wurzeln der höher gelegenen Spinalnerven vorkommen. Letztere*) bedingen bei einer gewissen Grösse nothwendigerweise bedeutende, namentlich paralytische Zufälle und schliesslich Atrophie des Rückenmarks. Sie können sich aber auch frühzeitig mit den Nerven durch die Intervertebrallöcher hinausschieben und mehr oder weniger grosse Geschwülste ausserhalb der Wirbelsäule hervorbringen**). Sind sie multipel (S. 262—263), so werden die Erscheinungen um so stärker hervortreten. An der Cauda equina dagegen können Neurome, selbst wenn sie multipel***) sind, wenig oder gar keine Zufälle nach sich ziehen. Genauere Untersuchungen über ihre innere Zusammensetzung giebt es wenige, doch scheint aus der von Benjamin †) hervorzugehen, dass wahre Neurome vorkommen.

Liegt das Neurom so, dass es auf andere, unverschiebbare Theile drückt, so erzeugt es an diesen die Atrophie. Von dem Neurom des Acusticus und der Encephalocele habe ich schon gesprochen (S. 271, 296). Cruveilhier ††) erzählt, dass ein Kranker starb, nachdem man zum dritten Male den fruchtlosen Versuch gemacht hatte, ihm einen Nasenpolypen auszureissen. Bei der Autopsie zeigte sich ein Neurom des 2. Astes vom Trigeminus, welches seinen Sitz in der Fossa zygomatica hatte und sich in 5 Lappen theilte, von denen der eine durch das Foramen sphenopalatinum, das bis zu Kleinfingerdicke erweitert war, in die Nasenhöhle gedrungen war. Smith †††) berichtet einen ähnlichen Fall von einer älteren Frau, die lange an der heftigsten Gesichts-Neuralgie gelitten hatte. Es fand sich ein wallnussgrosses Neurom an der Stelle des Ganglion Gasseri, welches eine Verlängerung

*) van der Lith l. c. p. 114. fig. I.—III.
**) Ollivier a. a. O. S. 212. Dehler a. a. O.
***) Knoblauch l. c. p. 29. Tab. IV. Kupferberg a. a. O. S. 16. Lebert. Traité d'anat. path. T. I. Pl. XXII. fig. 3.
†) Benjamin. Mein Archiv. Bd. XI. S. 88.
††) Cruveilhier l. c. T. III. p. 622. Arch. génér. T. XXIII. p. 431.
†††) Rob. W. Smith l. c. p. 20. Pl. XIII. fig. 12.

durch das um mehr als das Doppelte erweiterte Foramen ovale schickte; das Os petrosum und die obere Wand des Canalis caroticus waren in grosser Ausdehnung absorbirt.

Sehr mannichfaltige Zufälle können es daher sein, welche das Einschreiten des Arztes fordern. Da eine spontane Resolution ebensowenig vorkommt, als sonst durch irgend ein Mittel eine Heilung beobachtet ist, so bleibt nur die chirurgische Hülfe. Von der früher wohl geübten Cauterisation ist man neuerlich allgemein zurückgekommen; höchstens könnte die Galvanokaustik*) herangezogen werden. Bei grossen Geschwülsten und beträchtlicher Schmerzhaftigkeit hat man sich früher häufiger, gegenwärtig seltner zur Amputation oder Exarticulation der Glieder entschlossen. Durch Hunter und Home**) wurde die Aufmerksamkeit zuerst speciell auf die verhältnissmässig lose Lage dieser Geschwülste im Verhältniss zur Nachbarschaft und auf ihre Beziehungen zu Nerven gelenkt. Man sah ein, dass die Exstirpation der Geschwulst mit Durchschneidung des Nerven (zuerst an seinem oberen Theile) die einfachste und natürlichste Art der Operation sei, und man lernte die Möglichkeit, Stücke von 3, 4 und 5 Zoll aus bedeutenden Nervenstämmen zu entfernen, ohne dass daraus nächste grosse Gefahren oder dauerhafte Unbrauchbarkeit der Theile hervorgingen***). Wenn auch in solchen Fällen die Regeneration des Nerven nicht jedesmal und nicht immer vollständig erfolgt, so hat doch die Erfahrung dargethan, dass im Laufe der Zeit eine zuweilen unglaubliche Restitution der Funktionen stattfindet. Hedenus†) operirte im Sommer 1814 eine gänseeigrosse Geschwulst des Medianus: im November waren von den 4 Fingern, denen dieser Nerv Aeste giebt, nur noch 2 ohne Empfindung und Bewegung; im December kehrte Beides in die tauben Finger zurück.

Freilich kann die Regeneration wieder ein Neurom bringen: es kann ein Recidiv eintreten††), es kann aus dem Ende des

---

*) Middeldorpf. Die Galvanokaustik. S. 107.

**) Ev. Home. Transact. of a soc. for the improvement of med. and chir. knowledge. 1800. Vol. II. p. 154.

***) Alexander a. a. O. S. 87.

†) Neue Sammlung auserlesener Abhandlungen zum Gebrauche praktischer Aerzte. Leipz. 1815. Bd. I. St. 1. S. 94 Anm.

††) Paget l. c. Vol. II. p. 124. J. Syme. The Lancet. 1855. June. No. 22.

durchschnittenen Nerven eine eigentliche Repullulation erfolgen. Ja, wie wir gesehen haben (S. 286), es kann sogar eine multiple Eruption in immer weiterer Ausdehnung nicht blos an dem durchschnittenen Nerven, sondern an zahlreichen Aesten und Zweigen desselben geschehen. Dies sind sehr ungünstige Umstände, aber glücklicherweise auch sehr seltene. Unter welchen Verhältnissen sie eintreten, ist noch unbekannt. Möglicherweise handelt es sich dabei um eine blosse Prädisposition (Schwäche) der Theile; vielleicht besteht schon vorher ein schwacher Grad der Reizung über einen grösseren Bezirk, so dass die Operation mehr als ein Motiv der Steigerung schon bestehender, und nicht so sehr als ein Motiv der Erregung neuer Vorgänge anzusehen ist. In der Regel ist die operative Heilung sicher und dauerhaft.

Einzelne Chirurgen haben auch die blos partielle Exstirpation oder Enucleation des Neuroms mit Schonung des Nerven versucht, und zwar mit Erfolg. Unzweifelhaft ist dieselbe möglich und ausführbar bei den früher besprochenen partiellen Neuromen (S. 300), auf deren Bestehen daher wohl geachtet werden sollte. Denn es ist für das Individuum ein gewiss grosser Gewinn, wenigstens einen Theil der natürlichen Leitung sofort erhalten zu haben. Bei einem lateralen Myxom des Peronaeus (Bd. I. S. 425) habe ich einmal ein Stück des Nerven von 2 Zoll Länge von der Geschwulst abpräparirt und eine schnelle Heilung ohne irgend welche Zufälle erzielt.

Nur in solchen Fällen, wo die Neurombildung mit anderen Wucherungsprozessen zusammenfällt, wie bei den plexiformen und rosenkranzförmigen Neuromen, die mit Elephantiasis und ähnlichen Prozessen complicirt sind, muss natürlich die Exstirpation oder sonstige Entfernung den ganzen kranken Theil umfassen. Auch hier ist die Operation fast immer eine sichere und verhältnissmässig gefahrlose. —

Schliesslich erwähne ich, dass auch bei Thieren*) Neurome beobachtet werden, namentlich beim Pferd und der Kuh. Genauere histologische Untersuchungen liegen fast gar nicht vor, jedoch scheinen die Geschwülste wie beim Menschen sich zu verhalten,

*) Rigot. Recueil de méd. vétér. 1829. Nov. p. 624. Goubaud. Ebendas. 1848. p. 215. 1850. p. 625. Laffitte. Clinique vétér. Sér. II. T. II. p. 579 (Canstatt's Jahresber. für 1862. Bd. VI. S. 52).

insbesondere kommen sie sowohl solitär, als multipel vor. In letzterer Beziehung erwähne ich einen Fall von Colin *), wo bei der Section einer für gesund gehaltenen Kuh eine unerhörte Zahl von Neuromen, hauptsächlich an den sympathischen und Eingeweide-Nerven, jedoch auch an den Zungen-, Hals- und Vorderfuss-Nerven gefunden wurde. Ihre Grösse wechselte von der eines Hirsekorns bis zu der einer Faust; das grösste sass am Sonnengeflecht, umgab die vordere Gekrösarterie und hatte ein Gewicht von 5 Pfd. An den grossen Neuromen konnte man eine fibröse Hülle und im Innern Höhlen mit einer dem Nervenmark ähnlichen Masse unterscheiden.

*) Colin. Récueil de méd. vétér. Sér. IV. T. VIII. p. 947 (Canstatt's Jahresber. für 1861. Bd. VI. S. 20).

Fünfundzwanzigste Vorlesung.

10. März 1863.

Angiome.

Unterschied von Gefässgeschwülsten (Tumores vasculosi, Angiomen) und Blutgeschwülsten (Tumores sanguinei, Hämatomen, Hämatonci). Neubildung von Gefässen oder Gefässelementen als Kriterium. Unterschied von einfachen Gefässerweiterungen (Angiectasien).

Varietäten: Das cavernöse Angiom, die Telangiectasie oder das einfache Angiom, das racemöse Angiom. Die falschen Angiome (telangiectatische Varietäten anderer Geschwülste).

1) Das cavernöse Angiom: Aneurysma per anastomosin, Fungus haematodes (Blutschwamm), erectile Geschwulst, Fungus vascularis (Gefässschwamm). Bau: Hohlräume, Maschenwerk (Gerüst), Epithel, Bindegewebe, elastische Fasern, Muskelzellen, Vasa vasorum, Nerven; Reste des alten Gewebes. Compressible und nicht compressible Formen. Schwellbarkeit (Erectilität): Vergleich mit physiologischem Schwellgewebe. Splenoide, placentaartige, spongiöse, cavernöse Geschwulst. Pulsirende und nicht pulsirende Formen. Natur und Mechanismus der Schwellung. Erectil und cavernös nicht identisch. Die Frage von der Unabhängigkeit der Bluträume von dem Gefässsystem: Beschaffenheit des Inhalts der Räume, Phlebolithen; Möglichkeit der Injection. Arterielle und venöse Formen. Umgrenzte oder abgekapselte, und verstrichene (diffuse) Angiome: Natur der Kapsel. Grösse und Gestalt, progressiver (fressender) Charakter. Stadien der Entwickelung: Neubildung von Blutgefässen, Entstehung der Hohlräume. Entstehung aus Mälern: congenitale Angiome; schnelleres oder langsameres Wachsthum. Späte Entstehung: traumatische Veranlassungen. Aeussere Angiome: a) oberflächliche, zumal cutane. Vorkommen am Kopfe, besonders in der Gegend der Fötalspalten (fissurale Angiome): auriculare, labiale, naso-frontale, palpebrale, buccale; Stirn und behaarter Theil des Kopfes. Hals und Nacken, Rumpf, Extremitäten. b) tiefe. Subcutane: lipogene und phlebogene Formen. Wangen, Orbita, Hals, Rumpf, Extremitäten. Musculäre (Aneurysma per erosionem), glanduläre, ossäre (Knochen-Aneurysma). Verlauf der äusseren Angiome: Erosionen, Ulcerationen, Fluxionen und Blutungen (menstruale); weiteres Wachsthum. Heilung und Vernarbung, Cystenbildung (Blut- und Serumsäcke); Degeneration in Krebs. Multiplicität. Prognose. Behandlung. Innere Angiome: Leber, Nieren, Milz, Uterus, Darm, Zahnfleisch (Epulis vasculosa), Zunge, Mundhöhle (Ranula), Gaumen, Highmoreshöhle, Auge, Brustorgane.

2) Das einfache Angiom (Telangiectasis). Das Muttermal, Naevus vasculosus s. telangiectodes. Schwellbarkeit. Congenitalität. Diffuse, flächenartige Ausbreitung. Naevus araneus, vinosus, flammeus. Das hyperplastische Capillar-Angiom. Die subcutane Form: lappiger Bau, Dicke der Gefässe, drüsenartiges Aussehen. Hyperplasie der Capillaren. Verhalten der Arterien und Venen. Das venöse oder varicöse Angiom. Verlauf. Spontane Heilung. Ulceration und Vernarbung. Uebergang in Sarkom und Krebs. Die tardiven Fälle. Behandlung. Das anale Angiom, Hämorrhoiden: Geschichtliches; der Hämorrhoidalknoten (Tuberculum haem., Marisca), äussere, innere und gemischte: Bau und Erscheinung; Aetiologie, Hämorrhoidalkrankheit, Schleimhämorrhoiden, locale oder allgemeine Natur des Zustandes, Blutungen, Entzündungen, Strangulation, Thrombose, Fistula ani. Behandlung. Hämorrhoiden der Blase, der Harnröhre, des Uterus u. s. w. Cerebrale Angiome: Verhältniss zu Epilepsie. Gehirn, Rückenmark, Hirnhäute, Plexus choroides.

3) Die telangiectatischen Geschwulstformen (falsche Angiome): Strumen, Myome, Myxome, Polypen (Nase, Retromaxillargeschwülste, vasculäre Excrescenzen der weiblichen Harn-

röhre), Granulome (Fungus umbilici), Sarkome und Krebse. Gefässknäuelgeschwulst (Tumor glomerulosus). Cylindroma.

4) Das racemöse Angiom.

a) Aneurysma racemosum (cirsoides, anastomoseon, Varix arterialis). Unterschied von dem Aneurysma spurium arterio-venosum (varicosum, anastomoticum). Congenitale Anlage. Traumatische Entstehung. Irritative Natur des Vorganges. Vorkommen. Verlauf. Heilung und Behandlung.

b) Varix racemosus (cirsoides). Varicocele masculina et feminina. Vorkommen am Kopfe, in den Muskeln. Varix anastomoticus. Elephantiasis telangiectodes. Verlauf. Thrombose. Behandlung.

Angiome bei Thieren.

Das lymphatische Angiom (Lymphangioma). Die racemöse Form (Cirsus, Myzeurysma): Elephantiasis lymphorrhagica. Lymphatische Telangiectasie. Die cavernöse Form: Makroglossie, Makrochilie u. s. w. Naevus lymphaticus. Neubildung von Lymphgefässen.

Unsere Darstellung gelangt jetzt an die Gefässgeschwülste, Tumores vasculosi, Angiome*), ein Gebiet von etwas unsicheren Grenzen, da über dessen Eintheilung sowohl, als über die Zahl von Veränderungen, welche man darunter rechnen soll, die Meinungen sehr weit auseinander gehen. Wir schliessen zunächst alle Fälle aus, wo die Geschwulst nicht sowohl aus Gefässen mit darin enthaltenem Blut, als vielmehr aus extravasirtem Blut besteht, diejenigen also, für welche wir den Namen des Hämatoms angenommen haben (Bd. I. S. 128), einen Namen, den freilich noch Hooper**) für die Gefässgeschwulst in Anwendung bringt. Dabei ist von vornherein zu bemerken, dass gerade umgekehrt manche Angiome, auch noch in neuerer Zeit, für blosse Extravasate (Apoplexien) gehalten worden sind, dass also grosse Vorsicht in der Benutzung der Literatur anzuwenden ist. Von den früheren Schriftstellern haben selbst solche, welche dem Gegenstande eine besondere Aufmerksamkeit schenkten, in der systematischen Trennung wenig Glück gehabt. So unterscheidet Alibert in der Gruppe der Gefässkrankheiten (Angiosen) zwei Kategorien von hierher gehörigen Bildungen als ganz verschiedene Genera: den Hämatoncus (Blutgeschwulst, hématoncie), welcher ungefähr der cavernösen Varietät gleichzusetzen ist***), und das Ecchymoma, welches zum Theil dem Gefässmal, zum Theil

---

*) Ich ziehe den Ausdruck Angioma dem von J. Hughes Bennett (Clinical lectures on the principles and practice of medicine. Edinb. 1858. p. 156) und von Follin (Traité élém. de pathol. externe. Paris. 1861. T. I. p. 204) gebrauchten des Angionoma, der etymologisch falsch gebildet ist, vor.

**) Hooper. The morbid [illegible] of the human brain. Lond. 1828. p. 18.

***) Alibert. Nosо [illegible] (1817). Paris. 1838. p. [illegible]

der wahren Hämorrhagie entspricht*). Noch unsicherer ist die Sache dadurch geworden, dass man allerlei hämorrhagische Anschwellungen oder wirkliche Geschwülste mit innerer Blutaustretung, die möglicherweise irgend welche erweiterte Gefässe erkennen lassen, hinzufügte. Breschet**) hat solche Tumeurs sanguines d'un caractère équivoque sehr sorgfältig abgehandelt, ohne Klarheit in die Sache zu bringen. Die Bezeichnung der Blutgeschwulst, des Hämatoma oder Hämatoncus, des Tumor sanguineus an sich ist, auf Gefässgeschwülste angewendet, nur dazu angethan, von vornherein Undeutlichkeit zu schaffen.

Im Allgemeinen kann man sagen, dass zu den Geschwülsten im engeren Sinne des Wortes, wenigstens zu den Gewächsen, von denen wir hier handeln, nur diejenigen Formen gerechnet werden dürfen, welche wesentlich aus neugebildeten Gefässen oder aus Gefässen mit neugebildeten Elementen in der Wand bestehen. Wir schliessen daher auch diejenigen Fälle aus, wo partielle Ausdehnungen oder Erweiterungen einzelner Gefässe einen geschwulstartigen Charakter annehmen, also namentlich die einfachen Aneurysmen und Varicen, die freilich in früherer Zeit ein Haupt-Capitel der Geschwulstlehre ausmachten***). Allein die Grenze ist auch hier keinesweges so scharf, als man wohl voraussetzen möchte. In der That schliesst sich die Entwickelung der auf Neubildung von Gefässen beruhenden Geschwülste oder, wie Hasse †) sagte, der Gefässwucherungen insofern ziemlich innig an die blossen Erweiterungen von Gefässen, die Angiectasien an, als einerseits auch in jenen Geschwülsten Erweiterungen der Gefässe zu bestehen pflegen und als andererseits bei den meisten bleibenden Erweiterungen der Gefässe auch eine Zunahme der Wandelemente eintritt. Auf diese Weise nähern sich die zwei Gebiete so, dass es endlich gewisse Zustände giebt, wo es in der That kaum zu

---

*) Alibert l. c. p. 349. Dagegen unterscheidet J. P. Frank (De curandis hom. morbis. Manh. 1792. Lib. III. p. 97) sehr bestimmt Ecchymoma und Naevus.

**) Breschet. Répert. génér. d'anat. et de physiol. patholog et de clinique chirurgicale. Paris. 1826. T. II. 1. p. 142.

***) David van Gesscher. Versuch einer Abhandl. über die Natur u. Heilung der versch. Arten von Geschwülsten. Aus dem Holl. Leipz. 1787. S. 153.

†) K. E. Hasse. Anat. Beschreibung der Krankheiten der Circulations- u. Respirationsorgane. Leipz. 1841. S. 126.

sagen ist, ob man das Ding in die Kategorie der eigentlichen Geschwulstbildung rechnen soll oder nicht, ja wo eine Grenze überhaupt nicht mehr zu ziehen ist.

Am klarsten ist die Sache natürlich da, wo es sich um die kleineren Einrichtungen des Gefässapparates handelt, also wo wesentlich und hauptsächlich die Geschwulst an der Stelle der Capillarausbreitung sich befindet, daher in den Formen, die Gerdy*) als Tumeurs vaso-capillaires bezeichnete. Ich will damit nicht sagen, dass eine solche Geschwulst immer aus einer Veränderung der Capillarausbreitung unmittelbar hervorgegangen ist; aber sie findet sich an der Stelle derselben, sie substituirt sich derselben. Capillaren sind an der Stelle nicht mehr vorhanden, sondern an ihrer Statt finden wir eine gewisse Entwickelung von Gefässräumen oder wenigstens von Blut führenden Räumen. Das sind die im engeren Sinne sogenannten cavernösen Formen. — Daran schliesst sich eine zweite Varietät an, die Telangiectasie oder das einfache Angiom, wo Capillaren unzweifelhaft noch existiren, aber meist in einer sehr erweiterten Gestalt und zugleich mit sehr bedeutenden Veränderungen ihrer Wandungen, häufig mit bedeutender Zunahme derselben. Dabei sind bald die Arterien, bald die Venen mehr betheiligt; das Capillarsystem ist freilich wesentlich afficirt, aber mit ihm zusammen leiden Arterien oder Venen, bald so, dass die Arterien, bald so, dass die Venen mehr im Vordergrund stehen. Alle diese Zustände wird man unbedenklich in die Reihe der Gefässgeschwülste rechnen, sobald sie mit einer wesentlichen Zunahme des Umfanges der Theile verbunden sind.

Tritt dagegen vor der Entwickelung der Arterien oder der Venen die Ausbildung des Capillarapparates zurück und erscheint uns die Affection wesentlich als eine solche, die sich auf die grösseren Stämme bezieht, dann wird es mehr und mehr unsicher, sie als Geschwulst aufzufassen. Man pflegt gewöhnlich die Grenze so zu ziehen, dass man die mehr auf einzelne Stämme oder auf einzelne Stellen einzelner Gefässe beschränkten Erweiterungen ausscheidet und nur diejenigen Fälle den Geschwülsten zurechnet, wo ganze Gefässgebiete afficirt werden. Wenn also eine bestimmte Vene oder Arterie, sei es in ihrem ganzen Verlauf, sei es an

*) Gerdy. Union méd. 1862. Juill. No. 88.

einzelnen Stellen, erweitert ist, so nennt man das kurz einen Varix (Phlebectasis) oder ein Aneurysma (Arteriectasis); sobald sich die Erweiterung aber fortsetzt auf das ganze Gebiet des betreffenden Gefässes, dann giebt man dem Dinge einen Specialnamen, denn es nähert sich dadurch den eigentlich geschwulstartigen Bildungen. Ich rechne dahin hauptsächlich die racemösen Angiome.

Begreiflicherweise sind das lauter conventionelle Unterscheidungen, welche um so weniger überall ausreichen, als unzweifelhaft sehr oft Uebergänge von einer Angiomform zur anderen vorkommen. Wenn wir versuchen, die Neubildung in den Wandungen als Kriterium, als Unterscheidungsmerkmal hinzustellen, so hat das doch mehr ex post seine Bedeutung, als dass es ein, die Classification von vornherein bestimmender Ausgangspunkt wäre. Es ist das um so weniger der Fall, als eine Bildung neuer Gefässe und eine Vermehrung der Wandbestandtheile bestehender Gefässe bei den verschiedenartigsten anderen Geschwülsten vorkommt. Wir haben schon in einer grossen Zahl der bisher abgehandelten Geschwülste derartige telangiektatische Varietäten aufgeführt. In der Literatur und Praxis sind daraus zahlreiche Verwechselungen hervorgegangen, wesshalb ich später noch darauf zurückkommen werde. Hier bemerke ich, dass der Name des Angioms nur auf solche Geschwülste passt, welche ganz oder wesentlich aus einer Umbildung von Gefässen oder Gefässelementen bestehen, dass dagegen alle diejenigen Geschwülste, in denen neben ihren wesentlichen Bestandtheilen die Gefässe in einer hervorragenden Weise sich entwickeln, eben nur als telangiektatische, wenn man will, angiomatöse Varietäten der betreffenden Geschwulstart aufzuführen sind. Für manche Fälle mag es bequem sein, diese als falsche Angiome von den wahren zu trennen.

Unter den wahren Angiomen erscheint als die am meisten charakteristische und von dem gewöhnlichen Gefässhabitus sich am meisten entfernende, gewissermaassen am meisten heterologe Form diejenige, welche ich zuerst erwähnte, nehmlich die cavernöse (Angioma cavernosum), — eine Form, welche im Laufe der Zeiten sehr verschiedenartige Namen getragen hat, und welche noch bis in die neuesten Tage hinein zu sehr mannichfaltigen und überaus widerstreitenden Deutungen Veranlassung gegeben hat. Die älteste bestimmte Angabe, welche

finde, ist die von Plenck*), der eine Art von Muttermal als Naevus cavernosus beschreibt. John Bell**) dagegen führte den Namen des Aneurysma per anastomosin (Aneurysm by anastomosis) ein, wobei er jedoch über das Gebiet dieser Varietät hinaus einen Theil der racemösen Angiome mit umfasste. Seit dem Anfange unseres Jahrhunderts hat man einen grossen Theil dieser Zustände mit dem viel discutirten Namen des Fungus haematodes belegt, einem Namen, der sehr bald vielfach missverstanden worden ist (Bd. II. S. 124, 174, 190). Während Hey, Wardrop und die englischen Autoren überwiegend darunter eine bösartige, krebsige, sarkomatöse oder sonstwie heterologe Geschwulst verstanden, kam namentlich durch die französischen Chirurgen auch die Gefässgeschwulst unter dieselbe Bezeichnung, und die Ausdrücke des Fungus haematodes und des Fungus medullaris liefen vielfach durch einander. Maunoir***) versuchte es, beides aus einander zu lösen, indem er den Fungus haematodes blos auf die Gefässgeschwulst zurückführte; da aber dieser Name von seinen englischen Erfindern in einem ganz anderen Sinne, nehmlich gerade für die Geschwulst, welche Maunoir als Fungus medullaris bezeichnet wissen wollte, in die Terminologie eingeführt war, so scheiterte sein Versuch gänzlich. Nicht wenig trug dazu der Umstand bei, dass Dupuytren†) gerade umgekehrt die eigentliche Gefässgeschwulst als Tumeur érectile bezeichnete und den Namen des Fungus haematodes auf solche Geschwülste anwendete, in denen das erectile Gewebe „in Verbindung mit krebsartiger Materie“ war. Schuh††) hat

*) Jos. Jac. Plenck. Doctrina de morbis cutaneis. Vienn. 1776. p. 35. Est excrescentia cutanea rubri vel lividi coloris, quae ex tela cellulosa in substantiam cavernosam mutata constat, et sanguinem vel succum gelatinosum in cavernulis suis continet.

**) John Bell. The principles of surgery. Lond. 1826. Vol. III. p. 326, 383. (Die erste Ausgabe dieses Werkes ist von 1796).

***) Maunoir. Mémoire sur les fongus médullaire et hématode. Paris et Gen. 1820. p. 4, 72. — réservant le terme de fongus hématode pour des tumeurs vraiment sanguines et vasculaires, c'est-à-dire entièrement composées d'un lacis inextricable de vaisseaux sanguins, réunis par un tissu cellulaire lâche, formant un ensemble d'un aspect spongieux. Nach einer Notiz bei Cruveilhier (Essai sur l'anat. path. Paris. 1816. T. II. p. 144. Note) stammt die Unterscheidung schon von Fine, dem Chirurgien en chef des Hôp. génér. de Genève.

†) Dupuytren. Klin. chir. Vorträge. Aus dem Franz. Leipz. 1834. Bd. II. 2. S. 20.

††) Schuh. Ueber die Erkenntniss der Pseudoplasmen. Wien. 1851.

die Sache noch mehr in Verwirrung gebracht, indem er erst den Ausdruck des Gefässschwammes, Fungus vascularis einführte, diesen aber später*) gleichfalls wieder gegen den des Blutschwammes, Fungus haematodes, aufgab, und nur durch die Bezeichnung des „lappigen" diese Art des Fungus haematodes von dem „markschwammigen" getrennt wissen wollte. Während er früher die Telangiektasie als den Anfang, die cavernöse Geschwulst als die Blüthe des Gefässschwammes ansah, trennte er später den Blutschwamm in zwei Arten, die lappige und die cavernöse, welche sowohl unter sich, als von der Telangiektasie unterschieden werden sollten. Unglücklicherweise nannte er aber gerade das, was bis dahin als die typische Form der Telangiektasie angesehen war, den lappigen Blutschwamm. Erst ganz neuerlich**) überzeugte er sich, dass dasjenige, was er Telangiektasie genannt hatte, eine cavernöse Bildung sei, und er begann nunmehr, dieselbe unter dem Namen der „nicht umschriebenen cavernösen Blutgeschwulst" zu führen.

In der That ist die Bezeichnung des Fungus vascularis ebenso schlecht, als die des Fungus haematodes. Denn es erhellt aus der Literatur, dass zu allen Zeiten Fungus an sich mehr die pilzförmige Hervorwucherung (Bd. I. S. 9, Bd. II. S. 173), als das Schwammige, Maschige des Baues bedeutet hat, welches letztere hier eigentlich gemeint war. Fungus hat nehmlich in dem hier untergelegten Sinne mehr den Begriff einer Spongia, eines Tumor spongiosus, eines Blutschwammes, wie man im Deutschen gesagt hat***). Man verglich, und das ist eine sehr brauchbare Vergleichung, das Aussehen seines Innern mit dem eines Badeschwammes, der voll von Blutwasser oder mit Blut selbst getränkt ist.

Macht man nehmlich, während die Geschwulst sich noch in Verbindung mit dem lebenden Körper befindet, einen Einschnitt in dieselbe, so quillt das Blut in grosser Menge aus allen Theilen derselben hervor, meist in continuirlichem Strome, zuweilen spritzend und pulsirend. Schneidet man die Geschwulst heraus, so fällt sie zusammen, das Blut entleert sich mehr oder weniger

*) Schuh. Pathol. u. Therapie der Pseudoplasmen. Wien. 1854. S. 153.
**) Schuh. Wiener medic. Wochenschrift. 1861. No. 48.
***) Phil. v. Walther. Journ. für Chirurgie u. s. w. von Gräfe u. Walther. 1823. Bd. V. S. 233.

vollständig, und das zurückbleibende Gewebe erscheint wie ein weissliches Strickwerk, welches sich unter Wasser leicht entfaltet und eine grosse Menge von Oeffnungen zeigt, durch welche man in zahlreiche, unter einander in Verbindung stehende Hohlräume gelangt. Spritzt man in diese Hohlräume Flüssigkeit, so dringt dieselbe mit Leichtigkeit von Hohlraum zu Hohlraum, und geht von da ohne Schwierigkeit in Venen über, die häufig erweitert, geschlängelt und sackig ausgebuchtet sind. Die Hohlräume haben in verschiedenen Geschwülsten und an verschiedenen Theilen derselben Geschwulst sehr verschiedene Weiten. Manchmal und stellenweis sind sie ganz fein, fast punktförmig; meist haben sie einen Durchmesser von $\frac{1}{8}$—$\frac{1}{4}$—$\frac{1}{2}$, zuweilen von 1—2 Linien, so dass sie einen Stecknadelknopf oder ein Hirsekorn aufnehmen können; zuweilen sind sie noch grösser. Ihre Gestalt wechselt gleichfalls, selten ist sie vollkommen rund, häufig zeigt sie sich länglich und etwas eckig oder buchtig*).

Fig. 231.

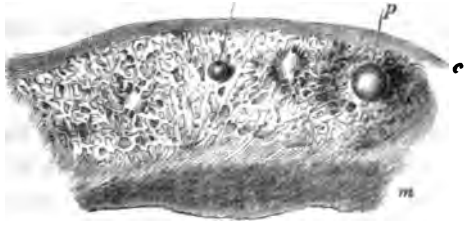

In Leichen findet man diese Hohlräume häufig noch ganz gefüllt mit Blut, sei es mit flüssigem, sei es, was bei grösseren fast immer der Fall ist, mit geronnenem. Legt man solche

---

Fig. 231. Angioma cavernosum diffusum der Unterhaut und Muskeln von der Halsgegend eines Erwachsenen. Die Geschwulst hatte in den grössten Durchmessern eine Länge von 8 bei einer Höhe von 2—3 Cent. Sie greift an einzelnen Stellen in die Haut selbst *c* über, liegt jedoch hauptsächlich im subcutanen Fett und in den anstossenden Muskeln *m*. Weiterhin fanden sich noch ganz unabhängige Knoten inmitten der Muskeln. Die Maschenräume sind sehr weit, von mehr unregelmässiger Gestalt; an einigen Stellen *p p* sieht man bis erbsengrosse, zum grossen Theil knorpelartig beschaffene Venensteine (Phlebolithen). Das Balkenwerk ist verhältnissmässig dünn; an manchen Orten bildet es derbere Knotenpunkte, von denen feinere Stränge nach verschiedenen Richtungen ausgehen. Präparat No. 15 vom Jahre 1862. Etwas unter natürl. Grösse.

*) Paget. Lect. on surg. pathol. Vol. II. p. 238. fig. 37. Heschl. Compendium der pathol. Anat S. 162 Fig. 25. Esmarch. Meir Archiv. Bd. VI. S. 43. Taf

Geschwülste sofort in Spiritus, so kann man sie sehr bequem härten und ein deutliches Bild der Zusammensetzung auf Schnittflächen gewinnen. Man überzeugt sich so, dass es sich um wirkliche Bluträume handelt.

Ist dagegen das Blut ausgeflossen, so bleibt allein das Gewebe des Strick- oder Maschenwerkes übrig, welches diese Räume umgrenzt; es ist dies gewissermaassen das Gewebe der Geschwulst selbst. In den sehr weitmaschigen Geschwülsten bildet es blosse Balken von rundlichem oder plattem Querschnitt, welche manchmal als feinste Fädchen von $\frac{1}{40}$ — $\frac{1}{20}$ Linie Dicke ausgespannt sind, anderemal bis zu $\frac{1}{4}$ Linie und darüber Dicke haben; in den engmaschigen Formen sind es keine Balken, sondern platte Scheidewände, welche von kleineren oder grösseren Oeffnungen durchbrochen sind und dadurch stellenweis in siebförmige Platten verwandelt werden. Die Knotenpunkte, wo mehrere solche Balken oder Scheidewände zusammenstossen, pflegen eine grössere Dicke zu besitzen. Zuweilen finden sich auch noch andere Stellen von dichterer und festerer Beschaffenheit, gewissermaassen Kernstellen, gegen welche die Balken radiär zusammenlaufen, indem die Hohlräume immer enger und feiner werden. Die Oberfläche der Balken ist vollkommen glatt.

Was nun die Natur dieses Balkengewebes betrifft, so hat man sich häufig auf die Angaben Joh. Müller's*) berufen, dass darin geschwänzte Körper vorkämen. Aber es ist nach der Abbildung, welche wir von ihm besitzen, höchst zweifelhaft, ob das, was er gesehen hat, wirklich Bindegewebskörperchen waren; seine Zeichnung passt genau auf das Aussehen der platten, meist spindelförmigen Epithelialzellen mit grossem Kern und Kernkörperchen, welche die innere Oberfläche der Hohlräume bekleiden und sich sehr leicht, zumal bei leicht fauligen Zuständen des Präparats, ablösen. Man findet daher zuweilen das Epithel nicht mehr in situ**), aber ich muss nach wiederholter, besonders auf diesen Gegenstand gerichteter Untersuchung der Ansicht zahlreicher Beobachter***) beipflichten, dass normal ein zartes Plattenepithel die

*) Joh. Müller. Ueber den feineren Bau der Geschwülste. S. 7. Taf. III. Fig. 17.

**) W. Busch. Chirurg. Beobachtungen. Berlin. 1854. S. 217.

***) Rokitansky. Handb. der path. Anat. Wien. 1846. Bd. I. S. 276. John Simon. General pathology. Lond. 1850. p. 120. Esmarch. Mein

Hohlräume auskleidet. An etwas dickeren Schnitten kann man es, zumal nach schwacher Essigsäure-Behandlung, in zusammenhängender Lage über die Oberfläche der Balken ausgebreitet sehen. Es bildet eine einfache Schicht.

Unter diesem Epithel besteht die Grundmasse der Balken aus einem dichten, bald wirklich welligen, bald nur streifigen oder steiffaserigen Bindegewebe, dessen zellige Elemente selten reichlich und noch weniger bequem zu isoliren sind. Meist sieht man nur nach Einwirkung von Essigsäure ihre Kerne im Gewebe. Zuweilen ist das Bindegewebe ganz rein, ohne alle sonstige Beimengung. Anderemal finden sich elastische Fasern*), selbst so reichlich und so verfilzt, dass sie dem Gewebe den Habitus des Endocardiums geben**); im letzteren Falle bilden sie eine besondere Schicht unter der Oberfläche des Bindegewebes. Von höchstem Interesse ist das, freilich nicht constante Vorkommen einer feineren Bildung, nehmlich von glatten Muskelfasern***), welche sich durch Salpetersäure leicht isoliren lassen. Sie bilden innerhalb des Bindegewebes um die Hohlräume concentrische, einfache oder mehrfache Lagen, gewöhnlich in den feineren Balken zahlreicher, als in den gröberen. In manchen Geschwülsten scheinen sie ganz zu fehlen, in anderen sind sie vereinzelt, in vielen bilden sie einen Hauptbestandtheil des Gewebes. Ihre kommen in den gröberen Balken nach Gefässe, Vasa vasorum, meist Capillaren†), von denen Wedl††, fand, dass sie zum Theil in die Hohlräume münden. Frerichs†††, konnte sie in der Leber von der Art. hepatica zur Vena hepatica. Gegen den Umfang der Geschwülste findet man auch grössere Arterien mit starken Muskelwandungen††††),

---

Archiv. Bd. VI. S. 82. Taf. II. Fig. 5. [illegible]
R. Maier. Ebenda. Bd. I. S. 257. [illegible]
Hannover. Zeitschr. für pr. Heilk. 1858. Heft 2. S. 11. S. 46.
*) W. Busch a. a. O. S. 257. [illegible]
**) Virchow a. a. O. S. 256. [illegible]
***) Virchow. Archiv. Bd. XI. S. 66. Bd. [illegible]
S. 44. Taf. II. Fig. 5. — S. [illegible]
sec. mort. Bd. I. S. 258. [illegible]
†) Ebenda. S. 258. [illegible]
††) Wedl. Beiträge zur Kenntniss der [illegible]
(Sep.-Abdr. aus den Sitzungsber. der [illegible]
†††) Frerichs. Artik. Leber. [illegible]
S. 212. Taf. V. Fig. 5. [illegible]
††††) Virchow. Archiv. Bd. [illegible]

Nerven sind von Esmarch bis in die äussere Hülle, von Schuh*) in das Innere verfolgt worden.

Dieses sind die eigentlichen Bestandtheile der Geschwulst. Ausserdem findet man in ihnen gelegentlich kleinere oder grössere Reste des ursprünglichen Gewebes, in welchem die Neubildung zu Stande gekommen ist. So zeigen sich in der Leber Reste der Gallengänge und der Leberzellen**), im Fettgewebe Fettläppchen***) oder Fettzellen, in den Muskeln veränderte und unveränderte Primitivbündel. An einzelnen Stellen, namentlich in den Nieren, erreichen die Balken eine grössere Stärke, so dass die Geschwulst ein solideres Aussehen gewinnt. In diesem Falle können allerlei Rundzellen, Fettkörnchenzellen, selbst Pigmentkörner darin eingeschlossen sein.

Je nach der Masse dieser Gewebe fühlen sich die cavernösen Geschwülste sehr verschieden an. Die meisten sind weich, nachgiebig und lassen sich durch Druck vollständig entleeren; andere dagegen bieten eine grössere Resistenz und behalten auch nach dem Ausdrücken des Blutes ein gewisses grösseres Volumen. Man kann darnach mit Bruns†) compressible und nicht compressible unterscheiden, indess hat diese Unterscheidung keine grosse praktische Bedeutung.

Vergleichungen dieser Bildung mit gewissen physiologischen Geweben des Körpers bieten sich leicht dar. Es giebt im Körper manche Einrichtungen, welche eine ähnliche spongiöse Beschaffenheit darbieten††). Dahin gehört die natürliche Einrichtung der Schwellkörper an den Genitalien (Corpora cavernosa penis und clitoridis), sowie das Schwellgewebe, welches sich hier und da an anderen Localitäten findet, z. B. dasjenige, welches am hinteren Theile der Nasenhöhle in der Schleimhaut der Muscheln gelagert und welches durch Kohlrausch†††) etwas

*) Schuh. Pathol. u. Therapie der Pseudoplasmen. Wien. 1854. S. 172.

**) Virchow. Archiv. Bd. VI. S. 535. Frerichs a. a. O. S. 212. Taf. VI. Fig. 2*a*.

***) Cruveilhier. Traité d'anat. path. génér. T. III. p. 884—885. Sangalli. Storia dei tumori. Vol. II. p. 261.

†) Bruns. Handb. der praktischen Chirurgie. Tübingen. 1859. Abth. II. Bd. I. S. 165.

††) Schon John Bell sagt: The tumour is a congeries of active vessels, and the cellular substance through which these vessels are expanded, resembles the cellular part of the penis, the gills of a turkey cock, or the substances of the placenta, spleen or womb.

†††) Kohlrausch. Müller's Archiv. 1853. S. 149. Taf. V. Fig. 1—2.

bekannter geworden ist. Dupuytren rechnete auch das Gewebe der Lippen dahin. Ferner haben wir Einrichtungen, welche an dieses schwammige Verhältniss erinnern, in der Entwickelung, welche die Gefässe der Uterinschleimhaut an der Placentarstelle machen, und aus welcher allmählich das cavernöse System der eigentlichen Placenta, der Placentarsinus hervorgeht*). Ferner giebt es gewisse, namentlich venöse Einrichtungen, die keineswegs unserer gewöhnlichen Vorstellung von Gefässen als regelmässig begrenzter und fortlaufender Kanäle entsprechen, wie z. B. die Sinus cavernosi zu den Seiten der Sella turcica, die ein sehr unregelmässiges Labyrinth von Hohlräumen bilden, welche innen wieder viele Balken und Leisten haben und in welche die Carotis und andere Theile mit aufgenommen sind. Man kann aber nicht sagen, dass diese verschiedenen Theile, Corpora cavernosa, Placentar-Gewebe, Sinus cavernosi, Lippen und Schwellkörper der Nasenmuscheln, alle nach demselben Typus gebaut wären und dass es gerechtfertigt erschiene, sie alle im Sinne von Dupuytren auf ein einziges Gewebe, das erectile, zurückzuführen. Im Gegentheil, an jedem dieser Punkte hat die Einrichtung gewisse Besonderheiten, welche sich zunächst darin zu erkennen geben, dass die Räume ausserordentlich verschieden sind. Während in den Corpora cavernosa bekanntlich die Maschenräume eine mehr gleichmässige Weite und eine mehr rundliche Form haben, also dem Ganzen das Aussehen einer mehr gleichartigen Bildung geben, so besteht an dem Placentarbau eine sehr grosse Unregelmässigkeit der Räume, die bald sehr weit sind, wie am Randsinus, bald durch die Einlagerung der Chorionzotten sehr verengert erscheinen. Ganz verschieden wieder verhält sich das Schwellgewebe an der Nase, wo die Menge der Gefässräume gegenüber den festeren Zwischenmassen sehr in den Hintergrund tritt und das Ganze mehr als ein gefässreiches Gewebe erscheint, nicht dass die Bluträume so sehr überwiegen, wie das bei den anderen Theilen der Fall ist.

An diese verschiedenen Formen kann man dann in gewisser Weise in der Vergleichung noch die Milz anschliessen, die bekanntlich auch ein so sehr entwickeltes Venen- und Capillarsystem hat,

*) Virchow. Archiv. Bd. III. S. 4[illegible] Verhandl. Bd. IV. S. 370. Gesammelte Abhandl. S. 779.

dass an vielen Stellen die Räume, welche von Gefässen eingenommen werden, einen ganz überwiegenden Antheil der Substanz ausmachen und dass die Venen in ihre Wand andere Theile mit aufnehmen, namentlich die Arterien, ja dass hier und da Theile des eigentlichen Milzparenchyms sich in die Wand einschieben. So erklärt es sich, dass schon Bell die Milz als Vergleichungs-Object wählte, dass Heusinger*) die Gefässgeschwülste geradezu Splenoide nannte und dass Andral**) kein Bedenken trug, sie als „accidentelle Milzen" zu bezeichnen. Andere nannten sie placentaartig***); andere blieben bei dem Namen der spongiösen†) stehen; die meisten wählten den Namen der erectilen, der zuerst von Dupuytren und Richerand für die Schwellgewebe aufgestellt und von dem ersteren auf die Gefässgeschwülste angewendet worden war††). Der Name der cavernösen (oder zelligen) Geschwulst ist in Deutschland durch Meckel†††) gebräuchlich geworden.

Allerdings bietet ein Theil dieser Bildungen in hohem Maasse ähnliche Eigenschaften dar, wie wir sie von den Schwellgeweben kennen, nehmlich dass sie unter gewissen Verhältnissen unter Aufnahme von mehr Blut hart, prall und gross werden und sich über die Fläche erheben, in der sie liegen. Freilich ist die Schwellbarkeit oder, wenn man will, die Erectilität bei diesen Geschwülsten nicht so auffallend, wie etwa bei den Corpora cavernosa der Genitalien; viele finden sich nicht so oberflächlich, dass ihre Schwellungszustände mit groben Niveauveränderungen verbunden wären. Viele von ihnen liegen entweder subcutan oder grenzen wenigstens nur mit einem Theil ihrer Masse an die Oberfläche, so dass man keineswegs durch die Gestaltveränderung, sondern nur durch die relativ grosse Resistenz im Gegensatz zu dem sonst schlaffen und weichen Gefühl die Schwel-

---

*) C. F. Heusinger. System der Histologie. Eisenach. 1822. Bd. I. S. 90.

**) G. Andral. Précis d'anat. pathol. Paris. 1829. T. II. 1. p. 401.

***) Scarpa bei Maunoir l. c. p. 133.

†) Boyer. Traité des malad. chirurg. et des opérations qui leur conviennent. Paris. 1814. T. II. p. 261.

††) Cruveilhier. Essai sur l'anat. path. Paris. 1816. T. II. p. 131. R. B. Sabatier. De la méd. opér. Paris. 1824. T. III. p. 244. Dupuytren. Klin. chir. Vorles. Bd. II. 2. S. 1.

†††) Joh. Fr. Meckel. Handb. der path. Anat. Leipz. 1818. Bd. II. 2. S. 288.

lungszustände erkennen kann. Anderemal dagegen, zumal bei cutanen oder bis nahe an die Oberfläche reichenden, namentlich ausgedehnteren Geschwülsten ist die Schwellung so auffallend, dass sie geradezu der Erection gleichgestellt werden kann. Dies gilt besonders von den stärkeren Angiomen an der Nasenwurzel, der Schläfen- und Ohrgegend.

Unzweifelhaft ist die Schwellung in allen Fällen abhängig von einem stärkeren Blutgehalt der Geschwulst, wie schon aus der dunkleren Färbung und höheren Temperatur während des Erections-Zustandes hervorgeht. Unsicher kann nur die Frage sein, ob die Schwellung durch vermehrten Zufluss oder durch Hindernisse im Abflusse entsteht. In dieser Beziehung ist zu bemerken, dass ein Theil der Angiome während der Schwellung, ja manche sogar schon vorher eine deutliche, mit dem Arterienpuls isochronische Pulsation und ein systolisches Geräusch wahrnehmen lassen, welche als Zeichen vermehrten Zuflusses und stärkerer Erweiterung der zuführenden Arterien nicht verkannt werden können. Wenn jedoch nicht alle schwellungsfähigen Angiome diese Pulsation darbieten*) und man vollständig berechtigt ist, pulsirende und nicht pulsirende Angiome zu trennen, so folgt daraus doch nicht, dass sie zwei ganz verschiedene Varietäten darstellen. Denn erfahrungsgemäss ist der Zustand desselben Angioms in verschiedenen Stadien seiner Entwickelung ein verschiedener. Sehr viele später pulsirende Angiome beginnen als einfache, nicht pulsirende Mäler**), und wiederum kommt es vor***), dass ein früher pulsirendes Angiom später diese Eigenschaft verliert. Man wird daraus nur schliessen dürfen, dass der Zusammenhang mit Arterien in derselben Geschwulst zu verschiedenen Zeiten ein verschiedener ist, dass ein früher enger Zugang des arteriellen Blutes zu der Geschwulst sich erweitern oder ein früher weiter z. B. durch Gerinnsel verengert oder gar geschlossen werden kann. Jedenfalls steht thatsächlich fest, dass Pulsation und Erectilität nicht nothwendig an einander geknüpft sind.

Dagegen lehrt die Beobachtung, dass die active Schwellung, ähnlich wie die physiologische Erection, eine Folge vorauf-

*) John Bell l. c. p. 335. But pulsation is not an essential and inseparable character of such tumours.

**) John Bell l. c. p. 403.

***) Liston. Med. chir. Transact. 1843. Vol. XXVI. p. 120.

gegangener Erregung ist. Manchmal genügen äussere Berührungen, um sie hervorzurufen; noch häufiger sind es geistige, namentlich moralische Erregungen, leidenschaftliche Affekte, welche ganz schnelle Vergrösserungen mit Härte und Erhebung der Stelle nach sich ziehen. Bei Frauen hat häufig die Menstruation eine stärkere Anschwellung im Gefolge*). Mit der Erection verbinden sich manchmal unangenehme, stechende oder brennende Sensationen. Ein nervöser Einfluss ist hier nicht zu verkennen, und man wird im Grossen dieselbe Deutung wie bei der physiologischen Erection zulassen müssen, dass der Reizung eine Erschlaffung (Relaxation) folgt, welche an das Vorhandensein muskulöser Elemente geknüpft ist. Ein Theil dieser Muskeln ist in den Wandungen der zuführenden Arterien zu suchen, ein anderer gehört, wie schon erwähnt (S. 315), der Geschwulst selbst an. Ziehen sich die Muskelzellen zusammen, so verkleinert sich die Geschwulst, indem sie zugleich weniger Blut empfängt und weniger aufnimmt; umgekehrt schwillt sie an und nimmt mehr auf, je mehr die Muskelzellen erschlaffen. Ist im letzteren Falle der Zugang von den Arterien weit offen, so wird die Schwellung mit Pulsation verbunden sein.

Früher lag den Beobachtern der Gedanke, dass die Schwellung als solche unmittelbar abhängig sei von muskulösen Einrichtungen, sehr wenig nahe, und die Vorstellungen über das Zustandekommen der Erection und der Schwellung im Ganzen waren überaus unsicher und schwankend, weil man viel mehr die erregenden Ursachen, welche das Phänomen etwa hervorriefen, studirte, als den Mechanismus des Phänomens selbst. Die Ansichten verwirrten sich überdies dadurch, dass jede Art von Gefässgeschwulst, mag sie nun cavernös sein oder nicht, schneller An- und Abschwellung fähig ist und insofern erectil genannt werden kann. Einfache Telangiektasien und variköse Geschwülste können durch sehr vermehrten Zufluss oder durch Hemmungen im Abfluss gleichfalls grossen Schwankungen des Umfanges ausgesetzt sein. Nennt man die Zunahme des Umfanges sofort eine Erection, so decken sich die Begriffe erectil und cavernös keineswegs, vielmehr umfasst

*) John Bell l. c. p. 384, 390, 401, 414. Launay et Huguier. Bull. de la soc. anat. 1860. p. 289. Esmarch. Mein Archiv. Bd. VI. S. 37.

die Bezeichnung der erectilen Geschwülste sämmtliche Angiome. Ungefähr in diesem Sinne hat Lebert*) die Sache aufgefasst. Daraus sind natürlich neue Missverständnisse hervorgegangen, und namentlich Robin**) hat geradezu geleugnet, dass es irgend eine Art von Neubildung gebe, welche dem normalen erectilen Gewebe zu vergleichen sei. Dieser Irrthum wäre wahrscheinlich leicht zu vermeiden gewesen, wenn die Bezeichnung der erectilen Geschwulst nicht gemissbraucht worden wäre, und wenn Robin eine genügende Zahl cavernöser Geschwülste gesehen hätte.

Aber auch diejenigen, welche auf dem Boden der Thatsachen das Studium wirklich cavernöser Geschwülste betrieben, geriethen auf gewisse Abwege. Dahin rechne ich namentlich die noch bis in die neuere Zeit mehrfach festgehaltene Vorstellung, dass solche Bildungen an sich nichts mit den Gefässen zu thun hätten, dass sie als etwas Unabhängiges neben den Gefässen sich entwickeln und neben den Gefässen existiren möchten. Es ist eine solche Auffassung am allerschroffsten von einem unserer besten Beobachter, von Rokitansky***), festgehalten worden, der noch bis auf den heutigen Tag, in ausdrücklichem Widerspruche gegen meine Auffassung †), von der Voraussetzung ausgeht, dass die cavernöse Geschwulst ursprünglich eine vom Gefässsystem getrennte Entwickelung darstelle, und dass die Cavernen oder Alveolen, welche das Blut enthalten, besondere Räume seien, die mit den Gefässen erst später in Verbindung treten, und in welchen das Blut, welches sie enthalten, als autochthones Product sich gebildet habe††). Rokitansky meint daher, dass die cavernöse Geschwulst in einem hohen Maasse vergleichbar sei den sogenannten alveolären Bildungen, von denen er das Carcinom als Paradigma betrachtet; die cavernöse Geschwulst sei gleichsam ein Carcinom, wo statt der Krebszellen Blutkörperchen in den Räumen enthalten wären. Er setzt als die Grundlage der

*) Lebert. Physiol. path. T. II. p. 97. Traité d'anat. path. T. I p. 206.
**) Robin. Gaz. méd. de Paris. 1854. p. 328.
***) Rokitansky. Handb. der path. Anat. Wien. 1846. Bd. I. S. 277.
†) Virchow. Archiv. 1851. Bd. III. S. 446. 1854. Bd. VI. S. 525.
††) Rokitansky. Ueber die Entwickelung der Krebsgerüste mit Hinblick auf das Wesen und die Entwickelung anderer Maschenwerke. S. 14. (Sitzungsberichte der math.-naturwiss. Classe der K. Akad. der Wiss. Bd. VIII. 1852. März). Lehrbuch der path. Anat. Wien. 1855. Bd. I. S. 208. Schuh. Pseudoplasmen. Wien. 1854. S. 174.

ganzen Entwickelung ein maschiges, aus festen Balkenzügen bestehendes Gewebe (Maschenwerk), und in den Räumen desselben, wo beim Krebs sich grosse Zellen finden, da, sagt er, liegen und entstehen die Blutkörperchen. Jeder Maschenraum erscheint ihm ursprünglich als eine Blutblase, welche ihr Blut nicht empfangen hat aus dem gemeinschaftlichen grossen circulirenden Strom, sondern in welcher es entstanden ist, wie die Krebszellen an diesen Orten entstanden sein würden. Es gab eine Zeit, wo Rokitansky*) so weit ging anzunehmen, dass dieser Blutschwamm eine Art Krebs sei, indem er einerseits die Multiplicität dieser Bildungen, die zuweilen in demselben Individuum stattfindet, andererseits das Coincidiren, ja die Combination mit Krebs urgirte. Wir werden nachher darauf zurückkommen; es sind allerdings zum Theil richtige Thatsachen, von denen er ausging, aber trotzdem wird Niemand leugnen, dass eine Zusammenstellung mit Krebs unmöglich ist, und Rokitansky**) selbst gesteht in der neueren Zeit zu, dass diese Bildung eine gutartige sei, also eine solche, die man nicht unter das Carcinom setzen kann. Allein genetisch ist es immerhin eine sehr erhebliche Frage, ob hier eine unabhängige Erzeugung von Bluträumen neben dem Gefässapparat stattfindet. Denn wenn das der Fall wäre, so würden wir überhaupt diese Form nicht eine Gefässgeschwulst nennen können, sondern es würde eine selbständige Blutgeschwulst sein; es würde dann das Blut das eigentliche Product der Entwickelung sein, nicht das Gefäss, und neben Gefässgeschwülsten, neben Angiomen würden wir eine besondere Art von Blutgeschwülsten unterscheiden müssen, wir würden, wie Peter Frank seiner Zeit gethan hat, den Namen des Haematoms für diese Art wählen müssen.

Es lässt sich nicht leugnen, und es ist durch directe Untersuchung, namentlich durch Injection, sehr leicht zu zeigen, dass, wenn eine Geschwulst dieser Art eine gewisse Grösse erreicht, sie mit dem Gefässapparat unmittelbar zusammenhängt. Man kann durch Injection ihre Verbindung herstellen und insbesondere sehr häufig mit grösseren Venen Zusammenhänge finden. Allein nach der Auffassung von Rokitansky würde

*) Rokitansky. Ueber die Entwickelung der Krebsgerüste. S. 16.
**) Rokitansky. Lehrb. der path. Anat. 1855. Bd. I. S. 209.

diese Verbindung erst eine secundäre sein; sie würde so zu Stande kommen, dass in dem Maasse, als sich die Areolen der Geschwulst mehr und mehr entwickeln, an gewissen Stellen die Wand irgend einer Vene, welche in Berührung mit der Geschwulst tritt, usurirt, endlich perforirt würde, und so die Räume der Geschwulst mit dem Lumen des Gefässes in eine directe Anastomose gelangten. Auch Busch*) hat sich einer ähnlichen Auffassung angeschlossen, jedoch von einem anderen Gesichtspunkte aus. Er findet nehmlich Beziehungen zwischen gewissen congenitalen Hygromen und Hämatocysten, von denen er annimmt, dass an ihnen zuerst eine, sei es cavernöse, sei es einfach cystische Entwickelung neben den Gefässen zu Stande komme, die erst später durch Usur der Gefässwandungen mit den Gefässen in Verbindung trete und sich durch Hämorrhagie fülle. Dies ist für gewisse Fälle richtig, aber keineswegs für die Angiome, bei denen cavernöse Räume, die ursprünglich kein Blut enthalten, als ein regelmässiges Entwickelungsstadium nicht existiren. Bei ihnen fragt es sich also wesentlich darum: giebt es einen Zeitraum, wo man Blutblasen unabhängig neben dem Gefäss findet, wo man nicht im Stande ist, von dem Gefässapparat direct in diese Blasen hineinzukommen? oder, das würde eine andere Möglichkeit der Auffassung sein, kann man die Entwickelung des Blutes in diesen Theilen direct constatiren? Dieses leugne ich beides**).

Erstlich nehmlich, was das Blut angeht, so sind die Blutkörperchen regelmässig beschaffen wie die Blutkörperchen in dem übrigen Blute auch; wir finden keine Blutkörperchen, die wir als junge, in der Entwickelung begriffene bezeichnen könnten; wir finden nicht etwa, wie in der ersten Zeit des Fötallebens, kernhaltige***) rothe Blutkörperchen, sondern es sind die gewöhnlichen, kernlosen Formen, die wir nach den heut zu Tage gültigen Vorstellungen als solche betrachten müssen, welche schon auf der Reise begriffen und von ihren nativen Bildungsstellen entfernt sind. Auch finden wir in diesen Säcken nicht blos rothe Blutkörperchen, sondern oft grosse Quantitäten von farblosen, welche

*) Guil. Busch. De nexu inter hygromata cystica congenita, tumores cavernosos et cystides sanguinolentas intercedente. Bonn. 1856. p. 5.
**) Virchow. Archiv. 1854. Bd. VI. S. 537.
***) Virchow. Cellularpathologie. 3. Aufl. S. 133. Fig. 58.

sonst aus Lymphdrüsen hervorgehen, und weder im Blute frei entstehen, noch unabhängig sich entwickeln. Es zeigt sich ferner, dass in diesen Säcken nicht etwa, wie wir das sonst bei stagnirendem Blut in kurzer Zeit, meistens schon im Laufe weniger Tage oder Wochen sehen, grobe Veränderungen des Inhalts stattfinden, etwa in der Art, dass die Blutkörperchen sich zersetzen, sich umbilden, Pigment erzeugen, sondern es ist eine ganz freie, flüssige Blutmasse darin. Gerade bei den kleinsten und jüngsten Angiomen, die jedoch oft schon Monate, ja Jahre hindurch bestanden haben, wenn sie zur Untersuchung kommen, ist dies ausnahmslos der Fall; nur, wenn sie aus Leichen genommen sind, kommen darin Gerinnsel vor, aber diese sind ganz frisch, offenbar erst nach dem Tode entstanden. In den Fällen, wo das Blut älter coagulirt ist, ist es so, wie in Gefässen mit offener Circulation, coagulirt; es finden sich nehmlich, zumal wenn die Geschwulst eine bedeutende Grösse erreicht, concentrisch geschichtete, zuweilen längliche, meist rundliche, äusserlich glatte Körper, häufig mit verkalktem Centrum*), entsprechend den sogenannten Venensteinen, Phlebolithen, wie sie auch sonst in Venen vorkommen. Meist sind sie klein, hirsekorngross, vollkommen rund; zuweilen erreichen sie jedoch die Grösse und das Aussehen von Erbsen oder Kirschkernen (Fig. 231 *pp*). — Das ist eine Reihe von Argumenten, welche uns darauf hinweisen, dass die Bluträume (Alveolen, Cavernen, Zellen) der Angiome sich in der That ebenso verhalten, wie andere Gefässräume, durch welche Blut circulirt.

Andererseits ist es mir niemals möglich gewesen, unter keinen Verhältnissen, von der Existenz einer besonderen, neben dem Gefässsystem entstehenden, also von Anfang an isolirten Blutmasse mich zu überzeugen. Luschka**) hat freilich eine Hirngeschwulst beschrieben, welche nach seiner Darstellung einen alveolären Bau und eine cavernöse Natur hatte, und in welcher das Blut in besonderen, mit dem Gefässapparat nicht zusammen-

*) Lisfranc. Gaz. méd. 1835. p. 157. K. E. Hasse. Anat. Beschreibung der Krankheiten der Circulations- u. Respirationsorgane. Leipz. 1841. S. 129. Anm. 1 (Augenlid). Laforgue. Révue méd. chirurg. 1849. T. VI. p. 167. Cruveilhier. Atlas d'anat. path. Livr. XXIII. Pl. II.—III. Esmarch a. a. O. S. 45. Taf. I. Fig. 3. Schuh. Pathol. u. Ther. der Pseudoplasmen. Wien. 1854. S. 172. Sangalli. Storia dei tumori. Vol. II. p. 261.

**) Luschka. Mein Archiv. Bd. VI. S. 458. Taf. V.

hängenden, gestielten Blasen oder Hohlkolben, welche von den Balken des Maschenwerkes ausgingen, enthalten gewesen sein soll. Allein ich halte diesen Fall weder für ein cavernöses Angiom, noch die Blutblasen für ursprünglich isolirte Bildungen; aller Wahrscheinlichkeit nach lag ein alveoläres Myxom der telangiektatischen Varietät (Bd. I. S. 403) vor, und die blutführenden Hohlkolben waren Ausstülpungen der in den Balken enthaltenen, jedoch wegen ihrer Blutleere nicht erkennbaren Gefässe. Ein ganz ähnliches Verhältniss findet sich bei telangiektatischen Krebsen, wo es von der Wiener Schule ganz im Sinne Luschka's gedeutet ist. Ich werde dort genauer darauf zurückkommen, muss mich aber schon hier gegen eine solche Deutung aussprechen. Auch bei den Krebsen überzeugt man sich bei einer genaueren Nachforschung, dass die scheinbar isolirten Blutblasen mit Gefässen vollkommen communiciren. An den Angiomen lässt sich die Communication von der ersten Zeit ihres Vorkommens an durch künstliche Injection darthun*). Wenn es in dem einen oder anderen Fall nicht gelingt, von grösseren Gefässen aus Injectionsmasse in die Geschwulst hineinzubringen, wie es A. Bérard**) erging und wie auch Rokitansky angiebt, so kann das darin liegen, dass gelegentlich in einer solchen Geschwulst (nach dem Tode oder nach der Exstirpation) das Blut coagulirt ist, so dass die Injectionsmasse nicht eindringen kann; es mag aber auch sein, dass man nicht gerade in die rechten Gefässe hineinkommt, denn auch bei diesen Geschwülsten ist es nicht ganz selten, dass sie keineswegs von den grösseren Gefässen aus, welche unmittelbar in ihrer Nähe liegen, zu injiciren sind, sondern dass sie, wie wir das im allgemeinen Theile (Bd. I. S. 108) gesehen haben, Zuflüsse durch kleinere Gefässe von anderen Seiten her haben. Aber injectionsfähig sind sie, und, was ich besonders urgire, nicht etwa blos von einer Seite des Gefässsystems aus, wie öfters von den Venen behauptet ist; sie hängen regelmässig auch mit Arterien zusammen, so dass das Circulations-Verhältniss im Grossen dasselbe ist, wie es physiologisch bei den Corpora cavernosa besteht, wo die venösen Verbindungen ja auch die freisten und offensten sind, während die arteriellen die kleinsten und feinsten sind.

*) Virchow. Archiv. Bd. VI. S. 539.
**) Bouchut. Handbuch der Kinderkrankheiten. Nach dem Franz. von Bischoff. Würzb. 1862. S. 951.

Selbst bei derjenigen Form der cavernösen Geschwülste, welche am allerinnigsten mit den Venen zusammenhängt, und von der man angenommen hat, dass sie unmittelbar in der Venenwand sich entwickele, selbst von dieser kann man sich auf das Bestimmteste überzeugen, dass sie mit Arterien zusammenhängt. Es kommt nehmlich, verhältnissmässig am häufigsten an den Extremitäten, zumal an den oberen vor, dass im Verlaufe der subcutanen Venen eine Reihe von Gefässgeschwülsten auftritt, die sich schon von aussen als bläuliche, rundliche oder ovale Hervorragungen zu erkennen geben und die unmittelbar mit den Venen in Zusammenhang zu stehen scheinen. Eines der ausgezeichnetsten Beispiele dieser Art, bei dem die allgemeinere Aufmerksamkeit gerade auf dieses Verhältniss gerichtet und welches vielfach als Beleg dafür angeführt worden ist, hat Esmarch*) beschrieben. Ich selbst habe einen ähnlichen Fall bei einem meiner Kranken**) längere Zeit hindurch beobachtet. Neben den Venen zeigen sich die Geschwülste, theils ihnen unmittelbar anhängend und vielfach, so dass im Laufe desselben Gefässes immer neue Knoten erscheinen, theils so, als ob sie neben dem Gefäss lägen, ohne etwas damit zu thun zu haben. Hie und da führen von dem Lumen der Vene aus Oeffnungen in das cavernöse, siebförmige oder schwammige Gewebe der Geschwulst: die Venenwand erscheint an dieser Stelle durchbrochen und communicirt nach aussen so mit der Geschwulst, dass die Continuität ihrer Wand unterbrochen wird. Andral***), welcher diesen Fall an der V. jugularis

*) Esmarch. Mein Archiv. Bd. VI. S. 34. Taf. I—II.

**) Es war dies ein 45jähriger, sehr heruntergekommener Kaufmann, der wiederholt in den Jahren 1856 und 1858 wegen Syncopenanfälle und äusserlicher Uebel auf meine Abtheilung in der Charité aufgenommen wurde. Derselbe trug links am Vorderarm und an der Hand namentlich am 4. Finger, eine Reihe hasel- bis wallnussgrosser, kugelförmiger und leicht beweglicher Geschwülste, welche stellenweise ein mehr durchscheinendes Aussehen zeigten, unter dem Fingernagel selbst etwas vortraten, bei Compression der Venen am Oberarm mit dem Sinken des Armes stark anschwollen, nach äusserer Reizung härter und grösser wurden, jedoch nicht pulsirten. Da einige dieser Geschwülste über dem Ursprung der etwas indolente Kranke nichts Genaueres anzugeben wusste, im Act der Bewegung der Hand behinderten, so exstirpirte ich eine derselben am Vorderarm am 30. Oct., eine in der Vola manus am 12. Nov. und eine auf dem Handrücken zwischen dem 4. und 5. Metacarpalknochen am 15. Dec. 1859. Die Heilung ging jedesmal in kurzer Zeit glücklich von Statten. Die Untersuchung der exstirpirten Geschwülste ergab einen ausgezeichnet cavernösen Bau.

***) Andral. Précis d'anat. path. Paris 1829. T. II. p. 681.

beobachtete, nahm deshalb an, dass das Blut durch Löcher der Venenwand in das umgebende Zellgewebe austrete, und dass darin der wahre Charakter der erectilen Geschwülste begründet sei. Dies ist ein Irrthum, obwohl ein leicht verzeihlicher. Läge irgendwie die Vermuthung nahe, dass es unabhängig entwickelte Blutsäcke neben dem alten Gefässlumen gebe, so wäre es unzweifelhaft in diesem Falle. Exstirpirt man solche Geschwülste bei Lebzeiten, wo man doch in der Regel nicht zu viel mit hinwegnimmt, so bemerkt man möglicherweise nichts, was darauf hinweist, dass arterielle Gefässe mit betheiligt wären, und die Injection gelingt dann wohl von Seiten der Vene her, ja es sieht aus, als liefe das Blut durch gewisse Oeffnungen wieder in die Vene zurück. Gerade in einem solchen Falle, den ich schon vorher erwähnte, habe ich mich aber durch die Exstirpation am Lebenden überzeugt, dass, wenn man während der Operation recht vorsichtig beobachtet, man an gewissen Punkten kleine Arterien spritzen sieht, welche unmittelbar in die Geschwulst hineingehen; fixirt man diese Punkte und untersucht man sie nachher, so kann man sich deutlich überzeugen, wie von da aus arterielles Blut in das Schwammgewebe hineinkommt. Diese Arterien sind aber so überaus fein, dass sie nach der Exstirpation und der Entleerung des Blutes nur mit grösster Mühe aufgefunden werden können, während die Verbindung mit den Venen eine weitgeöffnete ist. Die Circulation in der Geschwulst ist also in der Art geordnet, dass von der äusseren Peripherie her kleine Arterien das Blut in grössere venöse Siebe ergiessen, aus welchen es in den venösen Hauptstamm zurückkehrt.

Nach meiner Ueberzeugung besteht durch die ganze Reihe der cavernösen Angiome dasselbe Verhältniss: Arterien führen das Blut zu, bringen es in die Räume des Schwammes hinein und von da aus geht es in Venen zurück. Aber im Einzelnen besteht dabei ein nicht unerheblicher Unterschied. In einer gewissen Reihe von Fällen sind die Arterien verhältnissmässig klein und gehen fast unmittelbar in grosse Räume über, welche also gleichsam an der Stelle des Capillarapparates liegen*). Das ist genau dasselbe Verhältniss, welches wir bei der Placenta haben, wo bekanntlich die kleinen korkzieher-

*) Phil. v. Walther a. a. O. S. 233.

förmigen Arterien fast unmittelbar in die grossen sinuösen Cavernen der Placenta einmünden. Anderemal dagegen sind die Arterien erweitert und lassen sich sogar eine grössere Strecke ausserhalb der Geschwulst verfolgen, wo sie als grosse, gewundene, ektatische Gefässe dem Auge sehr auffällig hervortreten. Die Venen pflegen in beiden Fällen erweitert zu sein, und daher kann man mit Burns*) sagen, „es hat den Anschein, als gäbe es zwei Arten des anastomosirenden Aneurysma's, die eine, bei der die Arterien vorzüglich afficirt sind, und die andere, bei der die Venen hauptsächlich leiden.“ Ob in diesem thatsächlichen Unterschiede eine principielle Differenz liegt, das wage ich nicht mit Sicherheit zu behaupten, da die Zahl der Fälle, die ich gesehen habe, keineswegs eine so grosse ist, um mich darüber vollkommen ins Klare zu setzen. Es ist nicht zu bezweifeln, dass der Unterschied in der Grösse der zu- und abführenden Gefässe zum Theil zusammenhängt mit der Entwickelungshöhe der Geschwülste. Manches Angiom, das in einer früheren Zeit seines Bestehens rein capillär oder venös zu sein schien, nimmt später einen ausgesprochen arteriellen Charakter an. Bei recht grossen Formen findet man daher gewöhnlich die Arterien eine Strecke weit rückwärts dilatirt, während sie bei den kleineren meist so fein sind, dass man sie ohne Injection oder das vorher erwähnte Hülfsmittel, dass man sie während des Ausschneidens der Geschwulst spritzen sieht, nicht leicht erkennen wird. Genetisch leiden manchmal die Venen früher und stärker, als die Arterien, während anderemal gerade die Arterien früh und stark betheiligt sind. Man kann daher immerhin die cavernösen Angiome noch wieder in verschiedene Unterarten eintheilen, indem man die einfache cavernöse Geschwulst, dann die arterielle cavernöse Geschwulst, endlich die venöse cavernöse Geschwulst von einander trennt, je nachdem nehmlich nachweisbar die Geschwulst blos an der Stelle des Capillarapparates liegt, oder dabei in grösserem Umfange Arterien oder Venen implicirt sind.

Am strengsten sind diese Unterschiede von den neueren französischen Chirurgen betont worden. Vidal**) will nicht blos

*) Allan Burns. Bemerkungen über die chirurgische Anatomie des Kopfes u. Halses. Aus dem Engl. von Dohlhoff. Halle. 1821. S. 291.

**) Vidal. Traité de path. ext. Paris. 1846. T. II. p. 123.

... venöse und gemischte Formen der erectilen Geschwulst ... sondern auch noch diejenigen, welche aus der Erkrankung der Capillaren selbst hervorgehen, von denen scheiden, bei welchen die Erweiterung arterieller und venöser Gefässe der Erkrankung der Capillaren voraufgeht. Follin*) unterscheidet capilläre, arterielle, venöse und gemischte Formen. Im Gegensatze dazu hat man gerade in Frankreich früher die Betheiligung der Venen als Hauptsache angesehen. Sowohl Petit als Boyer**) gebrauchten zu ihrer Bezeichnung den Namen der Tumeur oder Loupe variqueuse; Cruveilhier***) entwickelte wiederholt, dass die Geschwulst wesentlich venöser Natur sei. Indess darf man deshalb nicht glauben, dass diese Autoren die Betheiligung der Arterien an ihrer Bildung in Abrede stellen, wie dies später von Rokitansky geschehen ist. Namentlich Cruveilhier kommt zu seiner Formulirung hauptsächlich deswegen, weil er das Capillarsystem überhaupt als einen venösen Apparat auffasst, und seine Meinung geht vielmehr dahin, dass der Hauptsitz der erectilen Geschwulst in den Capillaren ist. Ebensowenig wollte John Bell, als er die Bezeichnung des Aneurysma per anastomosin aufstellte, damit sagen, dass es sich um eine rein arterielle Bildung handle. Genauer drückt er seine Meinung in der Formel: „Aneurism from the dilatation of anastomosing vessels“ aus†), und er definirt diese Geschwulst als eine Zusammenfügung kleiner und thätiger Arterien, absorbirender Venen und intermediärer Zellen (Räume). Seine Beschreibung ist noch jetzt vollkommen mustergültig††), und es ist ein vollkommenes Missverständniss,

---

*) Follin l. c. p. 207.

**) J. L. Petit. Oeuvres posthumes. Paris. 1774. T. I. p. 220. Boyer l. c. p. 255.

***) Cruveilhier. Atlas d'anat. path. Livr. XXX. Pl. 5. Traité d'anat. path. génér. T. III. p. 879.

†) John Bell l. c. p. 386.

††) Bell l. c. p. 328. Aneurism by anastomosis is an entire change of structure; it is a dilatation of veins, in which they are forced and enlarged by the diseased action of their corresponding arteries. These happen in consequence of original mal-conformation, a violent action of the arteries, and a mutual enlargement of arteries and veins, while the intermediate substance of the part is slowly distended into large intermediate cells, which are dilated at last into formidable reservoirs of blood. — The blood is poured into the cells of such a tumour by innumerable arteries: from these the blood is continually flowing into veins, which receive it with such patent orifices etc. The veins form a conspicuous part of such a tumour, but the intermediate cells are as sensible a part of the structure. Und an einer

wenn man geglaubt hat, er habe eine Arterienkrankheit beschreiben wollen. Erst seine Nachfolger sind in diesen Irrthum verfallen, indem sie das Ranken-Aneurysma (Varix arterialis) mit dem anastomotischen Aneurysma zusammenwarfen. Für das cavernöse Angiom ist nur das letztere entscheidend; es ist eine Bildung, welche wesentlich an die Stelle des Capillarapparates tritt.

Leider erschwert die Ungenauigkeit der Terminologie die Benutzung der Literatur für die Darstellung des cavernösen Angioms in hohem Grade. Sehr viele Schriftsteller haben alle Varietäten des Angioms bald unter dem Namen der erectilen Geschwulst, bald unter dem der Naevi oder irgend einer Art von varicösen oder aneurysmatischen Geschwülsten zusammengeworfen. Eine Entschuldigung dafür bietet der schon erwähnte Umstand, dass zahlreiche Uebergänge von einer Form zur anderen vorkommen. Allein manche Angiome werden doch niemals cavernös, und wenn man zu einem wahren Verständniss kommen will, so darf man eine strengere Unterscheidung der verschiedenen Varietäten nicht verabsäumen.

Das wahre cavernöse Angiom erscheint in zwei Hauptformen, die allerdings wohl nur gewissen Stadien der Entwickelung entsprechen, die aber doch eine Trennung erfordern, weil manche Fälle das zweite Stadium überhaupt nicht erreichen, und weil erhebliche Verschiedenheiten des Verlaufes daraus resultiren. Diese beiden Formen sind die umgrenzte oder abgekapselte (Angioma cavernosum circumscriptum s. incapsulatum) und die verstrichene (A. cavernosum diffusum). Bei der ersteren ist die Geschwulst nach aussen abgegrenzt gegen das Nachbargewebe durch eine besondere Umhüllungshaut oder Kapsel, welche aus sehr derbem, neugebildeten Bindegewebe besteht (Fig. 232.). Diese Kapsel hängt nach aussen mit dem natürlichen Bindegewebe oder Interstitialgewebe des Theils oder Organs, in welchem sich das Angiom befindet, loser oder fester zusammen; nach innen gehen davon jene Balken (Trabeculae) und Scheidewände (Septa) ab, welche die

---

anderen Stelle (p. 397): All this proves, that it is a tissue of small arteries and veins; it fills not like a varix, slowly; its filling is by distinct throbs; it is filled by its small and numerous arteries, and its swelling is (like the erection of the penis) produced by the pulsations of the arteries, stroke after stroke, pouring out their blood into the cells.

Fig. 232.

blutführenden Räume des Innern umgrenzen oder durchziehen. Durch diese Kapselhaut treten sowohl die Arterien, als die Venen, welche den Zusammenhang der Bluträume mit den Nachbargefässen vermitteln, hindurch; wenn man ihre äussere Oberfläche freilegt, so sieht man sie daher von feineren oder grösseren Oeffnungen durchbrochen. Je nachdem die Kapsel jünger oder älter ist, hat auch das Bindegewebe eine verschiedene Dicke und Zusammensetzung. In jüngeren Lagen findet man zahlreiche Kernzellen, die bald klein und rund, bald spindel- und netzförmig sind; in älteren sind die Zellen seltener, die Zwischensubstanz derber, von mehr oder weniger zahlreichen elastischen Elementen durchzogen.

Die nicht cavernösen Angiome haben niemals eine solche Kapsel und diese bildet daher, wenn sie vorhanden ist, ein werthvolles diagnostisches Kennzeichen. Aber man darf nicht vergessen, dass die diffusen cavernösen Angiome einer derartigen Kapsel gleichfalls entbehren. Hier greifen die Bluträume, indem sie durch immer grössere Zwischenräume von einander getrennt werden, zerstreut in das umgebende Gewebe über, und es ist schwer zu sagen, wo die Grenze der Geschwulst liegt. Erweiterte Gefässe schliessen sich äusserlich an die Bluträume an, und ziehen manchmal noch eine erhebliche Strecke weit in mannichfachen Schlängelungen fort.

Da nicht bezweifelt werden kann, dass die Kapsel ein irritatives Produkt, die Folge einer chronischen Reizung oder, wenn man will, Entzündung des Nachbargewebes ist, da dieselbe ferner an jungen Geschwülsten regelmässig fehlt und erst bei einer gewissen Höhe der Ausbildung zu Stande kommt, so wird man dieselbe unbedenklich als eine secundäre Bildung auffassen müssen, welche die Geschwulstbildung in einer bestimmten Weise begrenzt. Ich will damit keineswegs sagen, dass sie eine unabänderliche Grenze darstellt; im Gegentheil werden wir alsbald sehen, dass sie, so lange sie jung ist, als Matrix für das weitere

---

Fig. 232. Angioma cavernosum incapsulatum orbitae. Durchschnitt mitten durch die im Grossen kugelige Geschwulst. Sehr gleichmässige Maschenräume mit wenigen weiteren Stellen. Natürl. Grösse.

Wachsthum dienen kann. Aber es liegt kein Grund vor, einen gleichen Vorbehalt zu machen, wo sie alt und verdichtet, arm an organischen Elementen und consolidirt ist. Hier bildet sie meiner Meinung nach eine definitive Abgrenzung, welche als Abschluss des Wachsthums angesehen werden kann und welche daher das Stationärwerden des Gebildes anzeigt. Für das operative Vorgehen bietet sie den unschätzbaren Vortheil dar, dass die Geschwulst ohne grosse Betheiligung des Nachbargewebes ausgelöst, zuweilen geradezu enucleirt werden kann.

Mit der Kapselbildung steht die Grösse und Gestalt der Angiome in einem gewissen Verhältnisse. Die eingekapselten Angiome sind meiner Erfahrung nach meist klein, hasel- bis wallnussgross, selten grösser; sie haben eine mehr rundliche oder eiförmige, wenngleich öfters etwas unregelmässige Gestalt, und ihre Erscheinung ist in hohem Maasse die eines selbständigen Gewächses. Die diffusen Angiome dagegen können überaus gross werden; hühnerei- bis faustgrosse Geschwülste kommen vor. Aber, was sie weit mehr charakterisirt, das ist ihre flächenartige Ausbreitung, wodurch öfters der eigentliche Geschwulstcharakter ganz in den Hintergrund tritt. Sie sind demnach eigentlich progressive, ja man kann in einem gewissen Sinne sagen, fressende Geschwülste, und Demarquay*) hat nicht Unrecht, wenn er sie geradezu als Tumeurs érectiles envahissantes bezeichnet. Namentlich an der Haut und den zunächst anstossenden Gewebslagen verbreiten sie sich über handgrosse, ja über noch grössere Flächen, welche mehr wie veränderte Stellen des natürlichen Theils, als wie unabhängige Bildungen sich darstellen. Nichtsdestoweniger sind die abgekapselten Formen ebenso bestimmt veränderte Theile des Gewebes, wie die diffusen Formen auf einer Neubildung beruhen.

Es könnte scheinen, als bestehe ein Widerspruch zwischen dieser letzteren Aufstellung und der Erklärung, welche ich früher in meinem Streite mit Rokitansky gegeben habe, dass nehmlich die cavernöse Geschwulst aus einer fortschreitenden Erweiterung bestehender Gefässe, aus einer cavernösen Ektasie hervorgehe**). Dies ist jedoch keineswegs der Fall. Vielmehr

*) Demarquay. Union méd. 1861. T. XII. p. 590.
**) Virchow. Archiv. Bd. III. S. 445.

habe ich auch damals keinen Zweifel darüber gehabt, dass die Geschwulst eine Neubildung sei*). Ich meinte eben nur, dass die Bluträume nicht als solche neugebildet würden, sondern vielmehr aus einer progressiven Gefäss-Ektasie hervorgingen; die Gefässe, welche einer solchen Ektasie unterliegen, seien demnach vor der Ektasie vorhanden, mögen sie nun alte, normale, oder neugebildete, pathologische sein. Die Entstehungsgeschichte der Geschwulst würde also zwei Stadien zu berücksichtigen haben: ein Stadium der Gefässbildung und ein Stadium der Erweiterung der Gefässe und ihrer Umbildung zu Hohlräumen. Daraus ging hervor, worauf es mir vornehmlich ankam, dass das Blut schon vor der Entwickelung der Hohlräume vorhanden war, und zwar in Gefässen, welche in offener Anastomose mit den übrigen Gefässen des Körpers standen. Auch war damit ausgedrückt, dass der Blutdruck selbst ein nicht zu unterschätzendes Moment in der Bildung der Erweiterungen und der Hohlräume war, welche ohne den Zusammenhang mit dem Lumen gewöhnlicher Gefässe nicht zu Stande kommen würden.

Der genaue Nachweis der Entstehungsgeschichte des cavernösen Angioms bietet freilich grosse Schwierigkeiten. Ganz abgesehen von der Seltenheit dieser Geschwulstform, sind bei der Untersuchung alle jene Umstände hinderlich, welche die Frage von der Neubildung der Blutgefässe überhaupt zu einer der streitigsten in der pathologischen, ja selbst in der physiologischen Histogenie gemacht haben. Ich will hier auf ihre Einzelheiten nicht eingehen, sondern mich darauf beschränken, zu sagen, dass ich seit Langem die Meinung vertrete, dass bei der pathologischen Neubildung nicht, wie es seit John Hunter allgemein angenommen wurde, Blut und Gefäss neu erzeugt werden, sondern dass eben nur das Gefäss neu entsteht und das Blut nachträglich in dasselbe eindringt. Was aber die Entstehung der Gefässe anbetrifft, so halte ich noch jetzt an der Meinung fest**), dass in pathologischen Fällen die Gefässe überwiegend nicht aus einfachen Zellen entstehen, sondern aus Zellenzapfen (Cylindern), welche aus der Wucherung einzelner Zellen hervorgehen. Gerade

*) Virchow. Archiv. Bd. VI. S. 528, 536.
**) Virchow. Amtl. Bericht der Versamml. deutscher Naturf. u. Aerzte zu Königsb. im Jahre 1860. S. 137.

in cavernösen Geschwülsten habe ich nie etwas gesehen, was für einen anderen Modus der Gefässbildung hätte sprechen können. Auch ist derselbe um so mehr wahrscheinlich geworden, seitdem durch Auerbach und Eberth die kleinen Gefässe als Intercellularröhren erkannt worden sind.

Allerdings ist auch bei den Angiomen die Frage aufgeworfen worden, ob nicht die neuen Gefässe aus einzelnen anastomosirenden Zellen hervorgehen, welche sich mit Blutkörperchen füllen*). Ich will diese überaus schwierige Frage nicht geradezu verneinend beantworten, aber ich muss sagen, dass ich nichts zu ihrer Bejahung beitragen kann. Wenn man erwägt, wie schwierig es ist, sehr feine und zarte Capillaren, sobald sie leer und zusammengefallen sind, innerhalb des Gewebes zu unterscheiden von einfachen, anastomosirenden Zellen, so wird man grosse Bedenken tragen, einer Auffassung beizutreten, welche an ausgeschnittenen und nicht injicirten Geschwülsten gewonnen worden ist. Andererseits, wenn man die Gefässe aus mehreren, neben einander liegenden Zellen entstehen lässt, ist es gleichgültig, ob man diese Zellen durch Wucherung aus der Gefässwand oder durch Wucherung aus dem Nachbargewebe hervorgehen lässt. Weber**) betont das Erstere; ich möchte als Regel das Letztere annehmen. Bei der Annahme von Wucherungen der Gefässwand muss man nicht übersehen, dass von der Adventitia zottige Auswüchse ausgehen können, die überhaupt nicht hohl werden***), dass aber auch sackige Ausbuchtungen der Gefässe, wenn sie leer sind, leicht als solide Anhänge erscheinen†). Wie ausserordentlich gross hier die Gefahr der Irrthümer ist, vermag nur der zu beurtheilen, der in Fällen unzweifelhafter Ektasie alle Erscheinungsformen in ihrer allmählichen Verwandlung direkt unter dem Mikroskop beobachtet hat.

Ich halte daher an den von mir früher gefundenen Thatsachen††) fest. Die cavernöse Geschwulst vergrössert sich, indem

---

*) E. Neumann. Mein Archiv. Bd. XXI. S. 280. Taf. IV. Fig. 1—2. C. O. Weber. Ebendas. Bd. XXIX. S. 87, 90. Lücke. Ebendas. Bd. XXXIII. S. 335.

**) C. O. Weber a. a. O. S. 91. Taf. I. Fig. 5—10.

***) Luschka. Mein Archiv. Bd. XVI. S. 73. Taf. VI. Fig. 1—3.

†) Paget. Lect. on surg. path. Vol. II. p. 272. fig. 38.

††) Virchow. Archiv. Bd. VI. S. 536.

in ihrem Umfange eine fortschreitende Reizung eintritt, welche das Nachbargewebe zur Granulation veranlasst, und indem das granulirende Gewebe (die Matrix) neue Gefässe erzeugt. In diese dringt das Blut von den alten Gefässen her ein, und dehnt sie mehr und mehr aus, indem es zunächst starke Schlängelungen und Windungen mit seitlichen Ausbuchtungen erzeugt. Inzwischen schwindet das Zwischengewebe durch Atrophie, die Windungen und Ausbuchtungen berühren einander, verschmelzen äusserlich und die so gemeinschaftlich gewordene Wand wird endlich durchbrochen, usurirt. Eine Bildung von eigentlichen Capillargefässen findet dabei nur in geringem Maasse statt; die neuen Gefässe zeigen schon früh mehrfach geschichtete Wandungen, so dass sie je nach Umständen bald mehr arteriell, bald mehr venös erscheinen.

Aus dieser Darstellung geht hervor, dass, wenngleich das sichtbare Ergebniss der Angiombildung eine fortschreitende Ektasie (Dilatation) von Gefässen ist, ich diese Ektasie doch nicht als eine einfach passive Ausdehnung der Gefässwandungen betrachte. Wäre sie eine solche, so müsste regelmässig eine Verdünnung der Wandungen vorhanden sein. Man kann sich aber leicht überzeugen, dass eine längere Zeit hindurch jedes Angiom vielmehr Gefässe und Gefässräume enthält, welche stärkere Wandungen haben, trotzdem dass ihr Lumen weiter ist. Dies gilt nicht blos für die kleineren Gefässe und die eigentlichen Gefässräume, welche an die Stelle der Capillaren treten, ohne doch Capillaren zu sein, sondern in noch höherem Grade für die Arterien und Venen, welche im Umfange der Geschwulst oft auf weite Erstreckungen hin eine wahrhafte Hyperplasie mit Ektasie (Hypertrophie mit Dilatation) zeigen. An sich ist es dabei gleichgültig, ob die Gefässe neugebildete oder alte sind; an beiden kommt derselbe Vorgang der Hyperplasie mit Ektasie zu Stande. Wesentlich ist nur, dass die Gefässe stets vor den Gefässräumen (Alveolen) vorhanden sind, dass also die letzteren stets aus präexistirenden Gefässen hervorgehen. Dabei nenne ich selbstverständlich in Beziehung auf die secundäre cavernöse Bildung auch die neugebildeten Gefässe präexistirende.

Diese die Ektasie begleitende Hyperplasie, welche in einer progressiven Vermehrung und Anbildung von Wandelementen besteht, ist ein durchaus activer Vorgang. Das Angiom ist

daher im vollen Sinne des Wortes eine Proliferations-Geschwulst, ein actives Gewächs, und ihre Entstehung führt zurück auf einen Irritations-Zustand. Sie steht insofern meiner Meinung nach dem wahren Aneurysma parallel, welches ebenfalls nicht als einfache (passive) Ektasie, sondern als Hyperplasie mit Ektasie aufzufassen ist. Ich kann an diesem Orte diese Betrachtung nicht weiter führen; ich mache aber darauf aufmerksam, dass unzweifelhaft das wahre Aneurysma sehr häufig aus irritativen Veranlassungen hervorgeht. Man erinnere sich nur an die traumatischen Aneurymen (ich meine natürlich die wahren). Ganz besonders charakteristisch ist aber das Aneurysma verminosum bei Pferden und Eseln, bei welchem schon Hodgson*) den Zustand der Wandungen genauer geschildert hat.

Zur Bildung einer jeden Gefäss-Ektasie gehört der Seitendruck auf die innere Oberfläche der Wand. Aber selbst in dem Falle, dass eine Steigerung des Seitendruckes den Widerstand der Wand überwindet, dass also die Ektasie eine passive ist, ändern sich die Verhältnisse der Wand bei längerem Bestande des ektatischen Zustandes. Dies zeigt am besten die Entwickelung der Collateralgefässe nach Obstructionen oder Ligaturen. Nach einer gewissen Dauer der Erweiterung finden sich die Wandungen nicht selten stärker, als sie vorher waren: es hat also eine Neubildung von Wandelementen stattgefunden; aus dem passiven Zustande ist ein activer geworden. Dies ist der Vorgang, der bei der Aneurysmenbildung und namentlich bei der sogenannten Arterialisation der Venen in dem Aneurysma traumaticum arterio-venosum so auffällig hervortritt. Bei einer früheren Gelegenheit**) habe ich diese Verhältnisse weitläufiger erörtert, und namentlich darauf hingewiesen, wie viel das Intermittirende des Seitendruckes, namentlich das pulsirende Einströmen von Blut als Reiz für die Gefässwandungen wirkt und wie es die Hyperplasie derselben hervorruft. Ganz ähnlich ist es auch bei den Angiomen, und es ist gewiss ein Moment von grosser Bedeutung, dass bei

---

*) Hodgson. Von den Krankheiten der Arterien u. Venen. Uebers. von Koberwein. Hannov. 1817. S. 581. Vgl. Gurlt. Lehrb. der path. Anat. der Haussäugethiere. Berlin. 1831. Th. I. S. 300. Crisp. Structure, diseases and injuries of the blood-vessels. Lond. 1847. p. 342.

**) Virchow. Gesammelte Abhandl. S. 505—508. Würzb. Verhandl. Bd. VII. S. 33.

dem cavernösen Angiom der Capillarapparat gänzlich verschwindet und der Uebergang von den Arterien direkt in grössere Räume erfolgt, welche als Anfänge des Venengeflechts betrachtet werden können. Diese direkte Anastomose oder Inosculation, auf welche Bell ganz gerechten Werth legte, stellt wahrscheinlich jedesmal den Anfang des zweiten Stadiums, der eigentlich cavernösen Metamorphose dar, und der alsbald zu erörternde Fall des traumatischen Ursprungs der cavernösen Angiome dürfte dem Aneurysma traumaticum arterio-venosum ungleich näher stehen, als man gewöhnlich annimmt. Jedenfalls überträgt sich der arterielle Druck alsbald auf Venenwurzeln, und er wird um so stärker wirken, als die Gefässe, auf welche er sich überträgt, oft schon vorher in Wucherung, also in einem Zustande geringerer Widerstandsfähigkeit sich befinden.

Anamnestisch lässt sich die Entstehungsgeschichte der cavernösen Angiome meist über längere Zeiträume zurück verfolgen. Sehr häufig trifft man dabei auf ursprünglich congenitale Anlagen. An der äusseren Haut bestehen oft schon bei der Geburt kleine rothe Flecke (Naevi, Taches, Mäler, Moles), die späterhin sich vergrössern, zunehmen und endlich in solche Geschwülste übergehen. Diese Flecke sind jedoch noch nicht cavernös, sondern mehr telangiektatisch (Angiomata simplicia). Daher unterschied Scarpa*) das Aneurysma per anastomosin von dem Tumor sanguineus venosus varicosus oder Naevus dadurch, dass letzterer stets congenital, ersteres stets adventitiell sei. In der That sind mir nur ein Paar Fälle bekannt, in denen mit voller Sicherheit die cavernöse Bildung als angeboren bezeichnet werden kann. Bednar**) fand eine angeborne Geschwulst, welche aus einem fächerigen, undeutlich gefaserten und gekörnten, Blut enthaltenden Gewebe bestand, enteneigross und wenig über die Hautoberfläche erhaben war, an der äusseren Seite des rechten Oberschenkels. Pohl***) unterband eine angeborne cavernöse Geschwulst, welche ihm bei einem 24 Stunden vorher gebornen Knaben am oberen und hinteren Umfange des

*) Scarpa. Memoria sull' aneurisma detto per anastomosi. Milano. 1830. p. 4 (Estr. dagli Ann. univ. di med. 1830. Maggio).

**) A. Bednar. Die Krankheiten der Neugebornen u. Säuglinge. Wien. 1853. Theil IV. S. 203.

***) O. Pohl. Canstatt's Jahresbericht für 1860. Bd. IV. S. 310.

linken Seitenwandbeins gezeigt wurde. Dieselbe war nicht von Haaren bedeckt, an der Oberfläche leicht excoriirt, rund und glatt, in der Mitte leicht vertieft, compressibel und schwach pulsirend; sie sass mit einer breiten Basis von dem Durchmesser eines Zweithalerstücks auf und war ungefähr ¼″ hoch. Die nach der Stirn, den beiden inneren Augenwinkeln und der linken Schläfen- und Hinterhauptsgegend verlaufenden Venen waren federkieldick und geschlängelt; die A. temporalis und occipitalis stark pulsirend und von der Weite der Radialis eines Erwachsenen. Hartmann und Camerer*) melden einen Fall, wo ein um 14 Tage zu früh gebornes Mädchen hinter dem rechten Ohr eine Geschwulst von 16 Cent. Breite, 10,5 Cent. Höhe und 2—3 Cent. Dicke trug, die schon am 3. Lebenstage zu bluten anfing und am 8. den Tod herbeiführte. Dieselbe war ausgezeichnet cavernös, wie Badeschwamm, und stand mit sehr stark erweiterten und anomal verlaufenden Venen, sowie mit mässig erweiterten Arterien in Verbindung. Möglicherweise waren auch andere in der Literatur verzeichnete Fälle congenital, jedoch ist es weniger sicher. So beschreibt Wardrop**) den Fall eines 8 Wochen alten Kindes, das ein grosses Angiom an der Wange und dem Ohr der linken Seite trug. Jedenfalls ist es die Regel, dass zur Zeit der Geburt nur kleinere und grössere Flecke vorhanden sind, aus denen erst durch weiteres Wachsthum und fortschreitende Entwickelung der cavernöse Bau sich gestaltet.

Diese Entwickelung kann jedoch sehr schnell vor sich gehen. So beschreibt Maunoir***) die Operation eines 10 Monate alten Kindes wegen einer Geschwulst unter dem Unterkiefer linkerseits, welche 3″ lang, 2″ breit und 1″ hoch war und aus einem spongiösen Gewebe bestand; bei der Geburt hatte man nur eine kleinlinsengrosse Stelle bemerkt. Bruns†) berichtet über eine grosse cavernöse Geschwulst, welche die ganze rechte Wange eines halbjährigen Kindes einnahm; dieselbe war hervorgegangen aus einem Feuermal, welches ganz im Niveau der Haut gelegen und nur aus

*) W. Hartmann. Würtemberg. med. Correspondenzblatt. 1864. No. 39. S. 309. W. Camerer. Zur Casuistik der Gefässgeschwülste. Inaug. Diss. Tübingen. 1866. (Mit Abbild.)

**) Wardrop. Med. chir. Transact. 1818. Vol. IX. p. 200. Pl. VI. fig. 1.

***) Maunoir l. c. p. 103.

†) V. v. Bruns. Handbuch der prakt. Chirurgie. Tüb. 1859. Abth. II. Bd. I. S. 177. Taf. II. Fig. 15—16.

einem feinen rothen Gefässnetze bestanden hatte. Schon 4 Wochen nach der Geburt begann sie über die Haut sich zu erheben und eine dunklere Farbe anzunehmen. In einem von Büchner*) geschilderten Falle brachte ein neugebornes Mädchen einen kreuzergrossen, hellrothen Fleck über der Nasenwurzel mit zur Welt, der nicht über die Haut hervorragte. Sehr bald nahm er an Umfang zu, erhob sich über die Haut und wurde blutroth. Nach 6 Monaten maass die Geschwulst 2″ 9‴ in der Länge, 1″ 8‴ in der Breite und seine Erhebung über die Hautfläche betrug $\frac{1}{4}-\frac{1}{2}$″. Bouchut**) behandelte ein $2\frac{1}{2}$ Monate altes Mädchen wegen einer platten, 5 Cent. langen und 3 Cent. breiten Geschwulst, deren Mittelpunkt über dem Manubrium sterni lag; ihr oberer Theil war himbeerroth und nur mit einer sehr zarten Haut bedeckt, während die untere Hälfte nur aus dicken varicösen Venen zu bestehen schien. Dieselbe war entstanden aus einem bei der Geburt 1 Cent. im Durchmesser haltenden, flachen röthlichen Fleck an der Vorderseite des Halses, der erst seit 14 Tagen zu wachsen angefangen hatte. — Aehnliche Fälle liessen sich leicht in grösserer Zahl beibringen; die angeführten mögen genügen zu zeigen, dass, wenn auch die cavernöse Geschwulst als solche bei der Geburt noch nicht vorhanden zu sein pflegt, doch die Anlage dazu congenital sein kann.

In wieweit diese congenitalen Anlagen zugleich hereditäre sein mögen, ist noch wenig genau untersucht. Mir selbst sind erbliche Uebertragungen nur bei ganz geringen Flecken bekannt. Bouchut***) berichtet einen Fall, wo der Vater einen kleinen stationären Naevus auf der Schulter hatte und das Kind mit einem linsengrossen rosenrothen Flecke an der Schläfe geboren wurde. Im Laufe von 11 Monaten trat derselbe hervor, vergrösserte sich in der Fläche, und bildete eine haselnussgrosse, weiche, compressible, schwärzlichrothe Geschwulst, die fast schwarz wurde, wenn das Kind schrie. Handelt es sich hier nicht blos um einen Zufall, so wäre der Fall insofern sehr wichtig, als er zeigte, dass ein einfaches Angiom (Telangiektasie) die erbliche Anlage zu einem cavernösen Angiom bedingen kann.

---

*) Büchner. Rheinisch-westph. Jahrbücher für Medicin u. Chirurgie. Hamm. 1824. Bd. VIII. Stück 8. S. 123.
**) Bouchut a. a. O. S. 960.
***) Bouchut a. a. O. S. 956.

Nicht immer bildet sich die congenitale Anlage so schnell zu einer vollendeten Geschwulst aus, wie in den vorher angeführten Beispielen. Zuweilen bleibt der Fleck sehr lange stationär, und sein Wachsthum beginnt erst nach Jahren, z. B. zur Zeit der Pubertät oder noch später. Bruns*) operirte einen 44jährigen Mann an einer hühnereigrossen Geschwulst der Wange, welche hervorgegangen war aus einer bohnengrossen, von unveränderter Haut bedeckten Anschwellung, die mit zur Welt gebracht sein sollte. Zwanzig Jahre lang war sie stationär geblieben, dann hatte sie angefangen ganz langsam zu wachsen, und erst seit 2 Jahren hatte sie sich schnell vergrössert. Bei Frauen erfolgt zur Zeit der Menstruation und der Schwangerschaft nicht blos, wie schon erwähnt (S. 320), eine fluxionäre Schwellung, sondern auch zuweilen ein stärkeres Wachsthum. Ausserdem scheinen Verletzungen und Quetschungen besonders geeignet, das Wachsthum zu beschleunigen. Bei Dupuytren**) findet sich der Fall eines 43jährigen Mannes, der eine erectile Geschwulst an der rechten Seite des Kopfes und Halses trug, welche an ihrem oberen Theile 2½—3″ hervorragte; dieselbe hatte sich nach Aussage des Kranken in seinem ersten Lebensjahre langsam und schmerzlos entwickelt, war jedoch seit 4 Jahren in Folge wiederholter Verletzungen (Schläge, chirurgische Incision, Fall eines Stückes Erde auf den Kopf) so beträchtlich angewachsen. Bei einem 9 Monate alten Kinde, welches ausserdem an der Hinterbacke und dem Schenkel ähnliche Geschwülste hatte, fand Dupuytren***) eine haselnussgrosse, runde, bläuliche Geschwulst der Oberlippe, welche sich Anfangs als ein sehr kleiner schwärzlicher Fleck gezeigt, dann die Gestalt einer stecknadelknopfgrossen Blase angenommen hatte, und seit 3 Monaten schnell gewachsen war, nachdem mit einem Male nach heftigem Schreien des Kindes die Geschwulst so gross wie eine kleine Maulbeere geworden war.

Der Uebergang von einfachen Ektasien zu dem vollendeten cavernösen Angiom geschieht zuweilen nur an gewissen Abschnitten einer grösseren Veränderung. Bardeleben†) berichtet

*) V. v. Bruns a. a. O. II. 1. S. 178. Taf. II. Fig. 12.
**) Dupuytren a. a. O. S. 14. Cruveilhier. Essai sur l'anat. path. 1816. T. II. p. 134.
***) Dupuytren a. a. O. S. 18.
†) Vidal-Bardeleben. Lehrbuch der Chirurgie u. Operationslehre. Berlin. 1863. Bd. I. S. 396. Anm. 1.

von einem Manne, den er seit mehr als 12 Jahren beobachtete. Derselbe hatte eine beträchtliche Varicosität des linken Beines, eine Varicocele und eine Hernia inguinalis derselben Seite mit zur Welt gebracht; die erstere soll von Anfang an rund um das Bein, von den Zehen bis zum Gesäss und bis in die Nähe der Schenkelbeuge gereicht haben. Der obere Abschnitt wurde bei fortschreitendem Wachsthum des Körpers eher kleiner, der untere an den Zehen entwickelte sich allmählich zu deutlichen cavernösen Geschwülsten.

Den besonderen Einfluss der Schwangerschaft zeigt sehr gut ein Fall von Follin*). Er behandelte eine Dame, welche eine venöse Telangiektasie über eine ganze Gesichtshälfte und wahre erectile Geschwülste in der Dicke der Lippen und des Zahnfleisches hatte. Während einer Schwangerschaft entwickelte sich das Gefässwerk so, dass das ganze Zahnfleisch der kranken Seite aufschwoll und fast vollständig die Zähne bedeckte. Zugleich verlängerte sich das erectile Gewebe der Oberlippe in eine Spitze, welche die Nahrungsaufnahme hinderte, und die Exstirpation nöthig machte.

Der Uebergang von einem einfachen Naevus (Angioma simplex) zu einer cavernösen Geschwulst macht sich an der Oberfläche des Körpers zuerst dadurch bemerklich, dass der vorher platte, kaum über die Fläche hervortretende Fleck sich allmählich erhebt: Naevus prominens. Zugleich wird die Farbe lebhafter, und nicht selten erkennt man schon vom blossen Auge einzelne rothe Punkte, entsprechend den oberflächlich gelagerten Blutsäckchen. Das Hautgewebe schwindet mehr und mehr, „die Haut verdünnt sich", und die Oberfläche nimmt eine etwas unebene, hügelige, zuweilen lappige Beschaffenheit an, so dass das Ganze grosse Aehnlichkeit mit einer Erdbeere, Brombeere oder Maulbeere erhält: Naevus morum, ficus. Meist ist die Gesammtheit der Anschwellung plattrundlich mit sanft ansteigenden Rändern; zuweilen überragen die Ränder die Basis, ja in einzelnen Fällen schiebt sich das Ganze hervor, bildet einen Stiel und stellt einen wirklichen Polypen dar: Angioma polyposum.

Anderemal entwickeln sich cavernöse Angiome an Stellen, wo vorher nichts von einer Veränderung bekannt war, und wo die Wahrscheinlichkeit besteht, dass die Geschwulst ganz und gar

*) Follin. Traité élément. de path. ext. Paris. 1861. T. I. p. 213.

erst in einer späteren Zeit des Lebens ihre Entwickelung gemacht hat. Bell*) berichtet in allen Einzelheiten die Geschichte eines 25jährigen Mannes, bei dem sich zuerst 7 Jahre zuvor ein erbsengrosser Fleck an der Stirn gezeigt hatte, der seitdem zu einer eigrossen, pulsirenden Geschwulst angewachsen war. Nach der Exstirpation fand sich, dass dieselbe eine vollkommen zellige (d. h. cavernöse) Masse bildete, ähnlich einem Stück in Blut getränkten Schwammes. Chelius**) fand eine maulbeerartige Geschwulst an der Oberlippe eines 50jährigen Mannes, der zuerst zwischen 30—40 Jahren einen dunkelrothen Fleck bemerkt hatte. Paget***) erzählt, dass in einem Falle die erste Spur im Alter von 25 Jahren und in einem anderen im Alter von nahezu 50 Jahren sich zeigte. Schuh †) beobachtete bei einem 40jährigen Manne an der Stirn einen nach Gestalt und Grösse einer Maulbeere ähnlichen, hellrothen, wärmer anzufühlenden, leise pulsirenden, etwas compressiblen, unschmerzhaften Knoten, der sich im Verlaufe von 4—5 Monaten entwickelt hatte. Um ihn herum lagen auf 3 Zoll Entfernung eine Menge hellrother, sehr kleiner, platter, erst seit 2 Monaten entstandener Flecke. Die Art. temporalis war auf das Vierfache ausgedehnt und gewunden.

Ueber die Veranlassung ist manchmal gar nichts zu ermitteln. In einzelnen Fällen jedoch wird mit grosser Bestimmtheit eine mechanische Einwirkung (Schlag, Stoss, Verwundung) als Ursache angegeben, und wir haben um so weniger Grund, dies zu bezweifeln, als Aneurysmen und Varicen ganz unzweifelhaft aus gleicher Ursache entstehen. Schon Bell ††) hat auf dieses Verhältniss aufmerksam gemacht. Dupuytren †††) erwähnt die Geschichte eines 40jährigen Mannes, der 9 Monate zuvor einen Hufschlag von einem Pferde gegen den Unterkiefer erhalten hatte, und bei dem sich seitdem eine pulsirende Geschwulst in der Unterlippe entwickelte. Mehrere Fälle bei Warren *†) mögen zweifelhaft sein, da möglicherweise andere, mehr aneurysmatische Formen bestanden haben. Ganz sicher durch die Untersuchung

---

*) John Bell l. c. p. 391. Vgl. den Fall p. 400.
**) Chelius. Heidelberger klin. Annalen. 1828. Bd. IV. S. 500.
***) Paget. Lect. on surg. path. II. p. 283.
†) Schuh. Path. u. Therapie der Pseudoplasmen. Wien. 1854. S. 155.
††) John Bell l. c. p. 387, 412.
†††) Dupuytren a. a. O. S. 10.
*†) Warren. Surg. observ. on tumours p. 407, 409.

von Paget*) ist dagegen ein Fall von Lawrence, wo ein 32jähriger Mann an der äusseren Seite des Oberschenkels eine 6—8 Zoll im Durchmesser haltende Geschwulst trug; dieselbe war an einer früher gesunden Stelle der Haut aus einer Narbe entstanden, welche sich nach einer oberflächlichen Schusswunde durch eine Musketenkugel gebildet hatte. Erst 6 Monate nach der sehr leicht erfolgten Heilung war die erste Spur des Gewächses bemerkt worden; die exstirpirte Geschwulst war zum kleineren Theile fibrocellulär, zum grösseren cavernös.

In die Reihe dieser spät entstandenen (tardiven) Formen gehört wahrscheinlich auch ein grosser Theil der in inneren Organen vorkommenden cavernösen Angiome. Man trifft solche namentlich in der Leber, nächstdem in den Nieren und der Milz. Ihre Häufigkeit nimmt mit dem Alter zu, so dass, wenn man die Leichen alter Leute untersucht, man sie in einer viel grösseren Häufigkeit findet, als wenn man eine gleiche Zahl von Leichen aus den mittleren Lebensjahren nimmt. Bei Neugebornen ist diese Form meines Wissens noch niemals beschrieben worden, so dass, da doch die Leichen Neugeborner in grosser Zahl untersucht werden, man mit grosser Wahrscheinlichkeit den Schluss ableiten kann, dass die Geschwulst erst eine spätere Bildung ist. —

Betrachten wir nun die cavernösen Angiome in ihrem Verhalten nach den einzelnen Regionen des Körpers, so kann man sie zunächst eintheilen in äussere und innere, je nachdem sie mehr an der Peripherie des Körpers oder im Innern desselben, namentlich in seinen Eingeweiden vorkommen. Meistentheils sind nur die ersteren Gegenstand der Betrachtung und fast allein sie sind Gegenstand der ärztlichen Behandlung gewesen, so dass lange Zeit hindurch die Geschichte des cavernösen Angioms überhaupt nur von dem mehr chirurgischen Standpunkte aus geschrieben worden ist. Erst in der neueren Zeit hat man mit Recht auch die inneren Angiome zur Vergleichung herangezogen.

Auch die äusseren oder peripherischen Formen müssen noch wieder eingetheilt werden. Wardrop und Maunoir**) unterschieden sie zuerst bestimmt in cutane (cuticuläre) und

---

*) Paget l. c. p. 278.
**) Wardrop. Med. chir. Transact. 1818. Vol. IX. p. 199. Maunoir l. c. p. 76.

subcutane, — eine Eintheilung, welche von Vielen bis auf den heutigen Tag beibehalten worden ist. Sie genügt jedoch nicht, da noch tiefere Schichten ergriffen sein können, als das Unterhautgewebe, und man muss daher von den subcutanen Formen mindestens noch zwei, die muskulären und die glandulären abtrennen. Dazu kommen schliesslich noch die ossären. Eine derartige Trennung bezieht sich zunächst auf den Ausgangspunkt, der bald höher, bald tiefer liegt, nicht so sehr auf die blosse Thatsache des Ergriffenseins. Denn das Angiom greift, wie schon aus dem Mitgetheilten hervorgeht, nicht selten von seinem ursprünglichen Sitze auf die Nachbarschaft über, und zwar nicht blos in der Fläche auf homologe Gewebe, sondern auch in der Tiefe auf heterologe Schichten. Ein ursprünglich cutanes Angiom wird später meistentheils zugleich subcutan, und umgekehrt. Aber es können auch möglicherweise von vornherein mehrere verschiedenartige Gewebe bei der Bildung betheiligt sein, z. B. Fett- und Muskelgewebe. In vielen Fällen lässt sich der Ausgangspunkt später gar nicht mehr ermitteln, und wir können nur feststellen, dass die Geschwulst durch mehrere Schichten hindurchgreift, z. B. von der Hautoberfläche bis auf die Knochen oder bis in die Muskeln. Eine strenge Trennung ist also unzulässig, dagegen hat die Kenntniss der sehr verschiedenen Tiefenausbreitung für die operative Behandlung eine sehr grosse Bedeutung. Meiner Meinung nach sollte man daher die äusseren Angiome zunächst in oberflächliche und tiefe trennen; die ersteren, die man immerhin cutane nennen mag, wenn auch das subcutane Gewebe, ja zuweilen noch tiefere Theile mitergriffen werden, sollten anamnestisch wenigstens stets auf eine primäre Hauterkrankung zurückzuführen sein, während die tiefen ursprünglich ausserhalb der Haut angelegt wären.

Die oberflächliche, namentlich die cutane Form kann gelegentlich an allen möglichen Theilen der Körperoberfläche vorkommen. Ihr Lieblingssitz ist der Kopf mit den anstossenden Theilen des Halses und Nackens. Die Mehrzahl aller bekannten Fälle*) von cavernösen Angiomen der äusseren Theile gehören

*) Crisp (A treatise on the structure, diseases an injuries of the blood-vessels. Lond. 1857. p 277), der freilich alle Arten von Angiomen zusammenfasst, giebt eine statistische Zusammenstellung, wonach unter 45 Fällen 85, also 77 pCt. am Kopf und Hals sas-

dieser Region an. Innerhalb derselben lassen sich wiederum gewisse kleinere Abtheilungen unterscheiden. Zunächst die Ohrgegend, sodann die Lippen, die Nasenwurzel, die Augenlider, die Wangen und zuletzt die Bedeckungen des Schädels. Wie mir scheint, erklärt sich die Prädilection für die erstgenannten Orte aus embryologischen Gründen. Zum Theil kann man, wie v. Ammon*) gethan hat, auf die an sich starke Vascularisation derselben hinweisen. Allein ich halte ein anderes Verhältniss für ungleich wichtiger. Wenn man nehmlich die Beschaffenheit des Kopfes in früheren Fötalzeiten in Beziehung auf die Frequenzscala der Angiome in Betracht zieht, so erscheinen alle jene Punkte besonders ausgesetzt, wo früher Spalten bestehen, welche sich in einer späteren Zeit des Intrauterinlebens schliessen. Es kommen hier namentlich in Betracht die Kiemenspalten, zumal die obere, sowie die Mund-Nasenspalte und die davon abgehende Thränenspalte, welche zur Augenspalte führt. Die obere Kiemenspalte reicht bekanntlich ursprünglich bis in das Ohr hinein, dessen äussere und mittlere Abschnitte sich um sie und aus ihr bilden; die Mund-Nasenspalte reicht einerseits bis zur Stirn, andererseits bis tief in die Wangengegend. Mancherlei gröbere Missbildungen schliessen sich an diese Embryonal-Verhältnisse an; nichts liegt daher näher, als auch manche feinere, mehr histologische Veränderungen, sogenannte Anlagen (Prädispositionen) auf denselben Grund zurückzuführen, zumal da wir wissen, dass die Entwickelung der Gefässe sich vielfach an die Geschichte jener Spalten anschliesst. Sehr leichte irritative Zustände mögen genügen, um an den Rändern und im Umfange dieser Spalten, welche an sich sehr reich mit Gefässen versehen sind, eine stärkere Ausbildung derselben hervorzurufen, die sich möglicherweise als Naevus zu erkennen giebt, die aber auch wohl ganz latent bleibt und erst später manifest wird. So grobe Einwirkungen, wie sie Lee**) in einem Falle beobachtete, wo um eine Adhärenz des Vorderkopfes mit den Eihäuten eines 7monatlichen Fötus sich ein aus erweiterten Arterien und Venen bestehender Naevus gebildet hatte, kommen selten vor. Jedoch

*) F. A. v. Ammon. Die angebornen chirurgischen Krankheiten des Menschen. S. 135. Taf. XXXII. Fig. 20.

**) Rob. Lee. Med. chir. Transact. 1839. Vol. XXII. p. 300.

erinnere ich an eine (schon früher S. 340 erwähnte) sehr merkwürdige, zugleich durch ihre Genauigkeit ausgezeichnete Beobachtung von Dupuytren*), wo eine ausgedehnte cavernöse Geschwulst mit starker Erweiterung der Venen, welche die ganze rechte Seite des Kopfes einnahm, durch eine Oeffnung im Schädel in der Gegend der Pars mastoidea mit einer serösen Cyste zusammenhing, welche die Stelle des rechten Kleinhirnlappens einnahm, und deren Höhle durch verticale und horizontale Scheidewände ein zelliges Aussehen erhielt. Da dieser Kranke zur Zeit seines Todes 43 Jahre alt war und die Geschwulst schon seit seinen ersten Lebensjahren sich zu entwickeln angefangen hatte, so liegt es gewiss nahe, auch die Cyste auf ein wirklich congenitales Verhältniss zurückzuführen. Freilich hatte der Mann in den letzten Jahren wiederholt mechanische Insulte erfahren und es fand sich eine geheilte Fraktur des Jochbeins mit Diastase des Proc. zygom. ossis frontalis, so dass auch ein traumatischer Ursprung der Cyste möglich wäre. Dupuytren selbst war geneigt, die Cyste als eine hydatidöse (entozoische) zu betrachten. Wir werden indess später sehen, dass eine Verbindung von Hydrocelen des Schädels mit telangiektatischen Zuständen auch sonst vorkommt.

Das Gebiet der fissuralen Angiome ist ein sehr ausgedehntes. Denn nicht blos umfasst es, wie schon gesagt, eine grosse Oberfläche, sondern es erstreckt sich auch beträchtlich in die Tiefe. Die benachbarten Schleimhäute nehmen nicht selten Theil an der Erkrankung, z. B. der Ueberzug des Zahnfleisches und der Zunge bei den Angiomen der Lippen, die Schleimhaut des Auges bei denen der Lider. Aber auch das unterliegende Fett- und Bindegewebe, selbst die Muskeln können ergriffen werden, und ich bemerke ausdrücklich, dass nach meiner Auffassung auch manche tiefe Angiome des Halses, welche die Oberfläche gar nicht erreichen, zu den fissuralen zu zählen sind. Es geschieht daher aus rein praktischen Gründen, wenn ich mich hier auf die oberflächlichen Formen beschränke.

Unter ihnen stehen obenan die auriculären Angiome. Sie finden sich hauptsächlich am äusseren Ohre selbst, namentlich dem Ohrläppchen, dem Tragus und der Ohrmuschel, am Kiefer-

*) Cruveilhier. Essai sur l'anat. path. 1816. T. II. p. 134.

winkel, hinter dem Ohre, in der Schläfengegend, im Gebiet der Art. temporalis, auricularis und occipitalis. Zuweilen umfassen sie dieses ganze Gebiet auf einmal oder überziehen es wenigstens nach und nach. Dupuytren*) erzielte eine unvollständige Heilung eines solchen Angioms durch die Unterbindung der Carotis bei einem 20jährigen Manne, der von Geburt an zwei kleine Flecke an der Muschel des rechten Ohres gehabt hatte; die Stelle schien von Anfang an etwas breiter und dicker zu sein. Ein leichtes Jucken, welches ihn veranlasste sich zu kratzen, zuweilen bis es blutete, war bis zum 12. Jahre die einzige Beschwerde gewesen; von da ab jedoch war das Ohr grösser und blau geworden. In 3 Jahren hatte es das Doppelte seiner gewöhnlichen Grösse erreicht; die Flecke waren gewachsen und hatten angefangen zu pulsiren. 8 Monate darauf war durch eine leichte mechanische Einwirkung die erste starke Blutung erfolgt. Bald darauf erneuerte sich dieselbe, das Ohr wurde immer grösser. Die Unterbindung der Art. temporalis, auricularis anterior, occipitalis wurde ohne bedeutenden Erfolg vorgenommen, vielmehr erreichte das Ohr die Dicke eines Fingers und die Ektasie dehnte sich über die ganze behaarte Haut der Schläfengegend und des Hinterkopfes aus. — Diesem Beispiele liessen sich leicht manche ähnliche hinzufügen; es genügt zu erwähnen, dass sehr häufig das Ohr als Mittelpunkt des Leidens erscheint, dass es dagegen anderemal ganz frei bleibt, während der Hauptsitz am Kieferwinkel ist**). Am auffälligsten und seltensten ist der Fall, dass in dem auricularen Gebiet eine gewisse Zahl von Angiomen neben einander besteht. So heilte Mussey***) einen 19jährigen Menschen durch die Unterbindung der Carotis, bei welchem eine Geschwulst in der Höhlung der Ohrmuschel sass, die sich über das Niveau des Antitragus erhob; eine zweite muskatnussgrosse bedeckte den Tragus und griff nach aussen über; nach unten bestand eine beträchtliche Erhebung der

---

*) Dupuytren a. a. O. S. 3. Brosse. Rust's Magazin. 1820. Bd. VII. S. 161.

**) Bruns a. a. O. Abth. I. S. 135. Abth. II. Bd. I. S. 167 ff. Middeldorpf. Die Galvanokaustik. Breslau. 1854. S. 111. Wilde. Praktische Bemerkungen über Ohrenheilkunde. Aus d. Engl. von Haselberg. Gött. 1855. S. 193. Berend. Deutsche Klinik. 1864. S. 483. A. Wagner. Königsb. Med. Jahrb. 1859. Bd. II. S. 115.

***) Mussey. American Journ. of the med. science. 1853. (Gaz. méd. de Paris. 1854. p. 587.)

Haut in der Fossa scaphoides; endlich sass eine runde Geschwulst von der Grösse einer Weintraube, zum Theil vom Ohrläppchen bedeckt, zwischen Proc. mastoides und Kieferwinkel. Alle diese Geschwülste waren elastisch, compressibel, pulsatil und schienen zu communiciren; eine von ihnen hatte einen Monat vor der Operation eine beunruhigende Blutung geliefert.

Eine zweite Gruppe bilden die labialen Angiome, welche überaus häufig vorkommen. Cruveilhier*) macht darauf aufmerksam, dass schon Marc. Aurel. Severinus diese Form unter dem Namen des Atrum cruentum labii tuberculum beschreibt; denselben Namen hat auch Manget**) beibehalten. Gräfe***) hat gerade von einem ausgezeichneten Falle dieser Art seine Beschreibung der Telangiectasie hergenommen. Eine eingehende Darstellung hat neuerlich Bruns†) geliefert. Die Oberlippe ist häufiger der Sitz, als die Unterlippe. Zuweilen entwickeln sie sich mehr gegen die Schleimhautfläche hin. So beschreibt Acrel††) einen Fall von einem 7—8jährigen Mädchen, bei dem die äussere Haut weiss und natürlich, die innere Fläche bläulich und erhaben war; wenn es den Mund öffnete, so fiel die Lippe über das Kinn herab. Das Kind war mit einer verunstalteten Lippe geboren. Vidal†††) sah bei einem 5jährigen Kinde eine stark erectile Geschwulst der Oberlippe, deren Existenz seit der Geburt bemerkt war, und die sich allmählich in das linke Nasenloch fortgesetzt hatte. Auch die mehr nach aussen gelegenen Formen sind meist angeboren und wachsen öfters sehr schnell*†). Anderemal geht ihre Vergrösserung langsamer vor sich. In dem Falle von Gräfe war der Fleck bei der Geburt von der Grösse einer kleinen Linse gewesen; mit 14 Jahren nahm die Geschwulst die ganze Oberlippe, den linken Mundwinkel und einen beträcht-

---

*) Cruveilhier. Essai. II. p. 133.

**) Manget. Bibl. chirurg. T. IV. Lib. XVII. cap. 80. p. 94.

***) C. F. Graefe. De notione et cura angiectaseos labiorum ratione habita communis vasorum morbosae extensionis specimen. Diss. inaug. Lips. 1807. p. 37. Angiectasie, ein Beitrag zur rationellen Cur u. Erkenntniss der Gefäss-Ausdehnungen. Leipz. 1808. S. 63. Taf. I. u. II. Fig. 2.

†) Bruns a. a. O. Abth. II. Bd. I. S. 450, 830.

††) Acrel. Chirurgische Vorfälle, übers. von Murray. Gött. 1777. I. S. 63 (bei Gräfe S. 78).

†††) Vidal. Traité de path. ext. Paris. 1846. T. III. p. 701.

*†) Maunoir l. c. p. 101. Nussbaum. Bayr. ärztl. Intelligenzblatt. 1861. No. 47. S. 680.

lichen Theil der Unterlippe ein, hing über die letztere bis zum Kinn herab und verschloss so den Mund. Bruns fand bei einem 25jährigen Manne, der mit einem erbsengrossen Male an der Oberlippe zur Welt gekommen war, eine mannsfaustgrosse Geschwulst. Manchmal wird die Geschwulst im Laufe der Zeit gestielt, polypös. Bérard und Denonvilliers*) sahen bei einer Frau eine Geschwulst von der Grösse eines Putenei's an einem Stiel von 1 Cent. Dicke und 2 Cent. Breite an der Oberlippe befestigt. Fast alle diese Formen sind ausgezeichnet erectil. Gräfe ist geneigt, die sogenannte Leopoldinische Lippe auf eine derartige Veränderung zu beziehen: der Kaiser Leopold hatte nehmlich von Geburt eine ungewöhnlich grosse, niederhangende Lippe, die, so oft er in Zorn gerieth, auf das Kinn herabfiel.

Als eine dritte Gruppe fasse ich die naso-frontalen Angiome auf. Die am meisten typische Form derselben hat ihren Sitz an der Nasenwurzel und dem unteren Theil der Glabella**), von wo sie sich sowohl nach oben über die Stirn, als auch nach unten über die Nase und seitlich auf die Augenlider und Wangen erstrecken kann. Sie zeigt öfters starke Pulsation und ist daher auch besonders erectil. Beauchêne***) exstirpirte eine längliche Geschwulst, welche sich jedesmal erigirte, wenn die betreffende Kranke in Zorn gerieth, so dass sie einem männlichen Gliede glich. Ob alle rein nasalen Formen, welche ausserhalb des genannten Bezirkes, z. B. an der Spitze oder den Flügeln der Nase vorkommen, in dieselbe Kategorie gehören, lasse ich dahingestellt. Jedenfalls dürfen diejenigen, welche am Rande der Nasenlöcher liegen und selbst in die Nase hineinreichen †), nicht auszuschliessen sein. Man muss hier natürlich diejenigen, welche nachweislich erst in später Zeit entstehen, wohl trennen. So beschreibt Gräfe ††) ein Gewächs von der Grösse eines Borsdorfer Apfels, welches aus einer Menge kleiner Gefässausdehnungen und grösserer Bluthöhlen bestand, und das sich an der Nasenspitze eines 70jährigen Mannes im Laufe weniger Jahre entwickelt hatte. Allein dies sind Aus-

*) Bruns a. a. O. S. 451.
**) John Bell l. c. p. 338. Pl. XV. Bruns a. a. O. Abth. I. S. 141. Taf. II. Fig. 17—18.
***) Alibert. Nosologie natur. p. 335.
†) Bouchut a. a. O. S. 960.
††) Gräfe. Angiektasie. S. 76.

nahmen; die Mehrzahl der nasalen Angiome geht nachweislich aus congenitalen Flecken hervor. Noch kürzlich habe ich ein solches*) untersucht, das Hr. Wilms an der Nasofrontal-Gegend eines 22jährigen Mädchens exstirpirt hatte; es hatte sich aus einem Naevus entwickelt, war etwa mandelgross, nicht pulsirend, und bestand aus einem ausgezeichnet cavernösen, weitmaschigen Gewebe, welches die Haut und in noch grösserer Ausdehnung die Unterhaut einnahm; in seiner Umgebung lagen sehr stark erweiterte Venen. Warren**) bildet einen Fall ab, wo die linke Seite der Nase und fast die Hälfte der Wange von der Veränderung eingenommen waren. Bei der Geburt hatte sich ein grosser rother Fleck gezeigt, der sich schon während der Kinderjahre über die Oberlippe ausdehnte und so anwuchs, dass dieselbe weit über die Unterlippe vortrat. Auch das Zahnfleisch wurde ergriffen. Drückte man die Geschwulst aus, so füllte sie sich stossweise mit dem Pulse. Nach partieller Exstirpation fand sich ein zähes, schwammiges Gewebe, bei gleichzeitiger Vergrösserung der Schleimhautdrüsen.

Die vierte Gruppe bilden die schon von Aëtius***) erwähnten palpebralen Angiome†). Sie sind sehr häufig und finden sich besonders an dem oberen Lide, welches freilich auch leicht von den Angiomen der Stirn und Nasenwurzel erreicht wird, gleichwie das untere Lid nicht selten von der Wange aus mitergriffen wird††). Auch die Augenwinkel sind öfters der Ausgangspunkt des Uebels†††). Die nach aussen wachsenden Palpebral-Angiome bilden manchmal ausgezeichnete Maulbeergeschwülste (Morum palpebrarum), deren Schwellbarkeit höchst auffällig ist. Andere wachsen nach innen, treiben die Schleimhaut vor,

---

*) Präparat No. 72 vom Jahre 1866.

**) Warren. Surg. obs. on tumours. p. 421 Pl. XIII.

***) Aëtius. Tetrabibl. II. Serm. III. cap. 84: Varices in palpebris ne cures: sunt enim maligni. Neque etiam agnatas eminentias in palpebris tumidas, dolentes et subrubras, et ad digitorum compressionem in se ipsas se contrahentes. sunt enim etiam hae malignae ac incurabiles.

†) C. F. Gräfe. Angiektasie. S. 76. Schön. Pathol. Anatomie des menschl. Auges. Hamb. 1825. S. 60. Himly. Die Krankheiten u. Missbildungen des menschl. Auges. Berlin. 1843. Th. I. S. 220. Mackenzie. A practical treatise on the diseases of the eye. Lond. 1854. p. 158. C. F. Walter. De telangiectasia. Diss. inaug. Berol. 1851. p. 22. Hanuschke. Chirurg.-operat. Erfahrungen. Leipz. 1864. S. 18.

††) John Bell l. c. p. 337. Pl. XIV. Nussbaum a. a. O. S. 680.

†††) Stalpart van der Wiel. Observ. rar. Cent. II. P. I. Obs. 86. p. 287.

und drängen das Lid von dem Augapfel zurück*). Zuweilen breiten sie sich in grosser Ausdehnung auf die Stirn, Wange und Schläfe aus. Pauli**) fand bei einem 15jährigen Menschen eine compressible, weich elastische, scheinbar fluktuirende und pulsirende Geschwulst, welche bei jedem Witterungswechsel schmerzhaft wurde und bei leichter Excoriation stark blutete. Sie hatte sich aus einer Telangiektasie des oberen Lides entwickelt, die bei der Geburt linsengross war. Im 9. Lebensmonate hatte sie schon die Grösse eines Enteneies erreicht; im 3. Jahre bedeckte sie das Auge und hatte sich auf das Gesicht ausgebreitet; im 9. reichte sie über die eine Hälfte des Schädels und des Gesichts; im 11. war sie so gross und hängend geworden, dass der Kranke sie in einem Sacke tragen musste. Der Nasenknorpel war nach der anderen Seite hinübergedrängt und die Veränderung begann sich in die Mundhöhle auszubreiten.

Als fünfte Gruppe erwähne ich die eigentlich buccalen, welche gelegentlich an allen möglichen Theilen der Wangen vorkommen. Sie sind verhältnissmässig häufig***), aber selten rein; meist sind die tieferen Gewebsschichten mit ergriffen.

Isolirte Angiome am Schädel, namentlich am behaarten Theil des Kopfes†) sind etwas seltener, kommen jedoch an den verschiedensten Theilen vor. Prädilectionssitze der congenitalen sind die Tubera parietalia††), sowie die Gegenden der Suturen und Fontanellen. Diese Form ist jedoch wohl zu trennen von gewissen, mit den Hirnhäuten zusammenhängenden telangiektatischen Anschwellungen, auf die wir später zn sprechen kommen. Der Fall von Macfarlane†††), wo ein achtmonatliches Kind auf der Stirnfontanelle ein Angiom von der Grösse einer halben Orange trug, ist zweifelhaft; in den Fällen von Lee*†),

---

*) Allan Burns. Bemerkungen über die chirurgische Anatomie des Kopfes u. Halses. Aus d. Engl. von Dohlhoff. Halle. 1821. S. 283. Taf. VIII. Fig. 1.

**) Pauli. Annal. d'oculist. Vol. I. Suppl. p. 26.

***) Bruns a. a. O. Abth. II. 1. S. 165. Nussbaum a. a. O. S. 680. Sangalli l. c. p. 259.

†) Hodgson. Von den Krankheiten der Arterien u. Venen. Aus dem Engl. von Koberwein. Hannov. 1817. S. 86. Bouchut a. a. O. S. 960. R. Maier. Mein Archiv. Bd. VIII. S. 129. Pohl a. a. O.

††) Nussbaum. Bayr. ärztl. Intelligenzblatt. 1861. No. 47. S. 679.

†††) Macfarlane. Gaz. méd. de Paris. 1837. p. 286.

*†) Tarral. Archives génér. de méd. 1834. Sér. II. T. VI. p. 200.

Costilhes*) und v. Ammon**), von denen der erstere über der Kranznaht (dans l'espace fronto-pariétal), der andere über der Pfeilnaht, der dritte über der Seitenfontanelle sass, kann angenommen werden, dass sie nur die äusseren Theile betrafen, da sie glücklich ausgingen. Auch tardive Formen kommen hier vor. Walther***) hat bei einer bejahrten Frau eine mannsfaustgrosse Geschwulst telangiektatischer Art von der behaarten Kopfhaut exstirpirt, die einen 4" langen und fingerdicken Stiel hatte, durch welchen eine Arterie von der Weite eines Federkiels verlief. Diejenigen frontalen Angiome, welche gerade über den Tubera frontalia oder der Stirnnaht beginnen, gehören ebenfalls zu dieser Gruppe. Sie dehnen sich zuweilen über grosse Abschnitte des behaarten Kopfes aus†).

Es ist jedoch bemerkenswerth, dass manche cavernösen Angiome, welche über den Schädelknochen sitzen, durch Verbindungszweige mit den Gefässen der Knochen, ja selbst mit dem inneren Gefässapparat des Schädels zusammenhängen, und dass daher ihre Operation mit mancherlei Gefahren verbunden ist. Möglicherweise ist auch dies Verhältniss durch intrauterine Störungen zu erklären. Wir werden bei den einfachen Angiomen auf ähnliche Fälle zurückkommen, und ausserdem noch Formen der Meningocele und Encephalocele zu erwähnen haben, die ihnen nahe stehen. Hier erwähne ich zunächst die sehr interessante Beobachtung von Michaud††): Ein 28jähriger Mann hatte eine congenitale erectile Geschwulst des oberen Augenlides, die weder schwirrte, noch pulsirte, sich jedoch bei aufrechter Haltung verkleinerte, beim Senken des Kopfes und bei Compression der V. jugularis vergrösserte. Der Kranke empfand darin heftige intermittirende Schmerzen; das Augenlid war herabgefallen, so dass das Auge davon ganz bedeckt wurde. Auf dem Kopfe fand sich eine zweite, ähnliche Geschwulst. Michaud wandte das Glüheisen an, es entstand Erysipel und der Kranke starb an Meningitis. Bei der Autopsie zeigte es sich, dass beide Geschwülste aus cavernösem Gewebe bestanden, dass aber die

*) Costilhes. Révue méd. 1851. p. 324.
**) v. Ammon a. a. O. Taf. XXXII. Fig. 5.
***) Phil. v. Walther. Gräfe u. Walther, Journal für Chir. u. Augenheilk. 1823. Bd. V. S. 240.
†) Bertherand. Union méd. 1860. T. VIII. p. 253.
††) Michaud. Union méd. 1859. T. I. p. 254.

Knochen an diesen Stellen von einer Menge kleiner Löcher durchbohrt waren, durch welche Gefässe hindurchtraten, die mit dem Sinus longitudinalis superior communicirten. v. Ammon*) exstirpirte einen grossen Naevus prominens an der Stirn eines 18jährigen Mädchens, wobei eine kaum zu stillende Blutung auftrat; die Geschwulst bestand aus einer dicken, gelben Fettmasse, auf welcher sich eine Menge von arteriellen und venösen Gefässen verbreitete, die aus der Knochenhaut und der Oberfläche des Schädels selbst entsprangen. Daran schliesst sich eine ältere Beobachtung von Arvéd Faxe**): Eine Frau, die im 5. Monate ihrer Schwangerschaft mit dem Bauche auf einen abgehauenen Baumstamm gefallen war und einige Zeit hindurch schmerzhafte Empfindungen im Unterleibe hatte, gebar rechtzeitig eine Tochter mit einem Male an der Stirn; dies wuchs allmählich so, dass es im 4. Lebensjahre von der Kronennaht über das rechte Auge bis zur Wange und Nase reichte und 4″ breit war; vor dem Auge bildete es eine kuglige, schmerzlose, elastische, an mehreren Orten pulsirende Geschwulst von $3\frac{7}{8}$″ Stärke. Das Stirnbein schien bis auf den Arcus superciliaris ganz aufgelöst zu sein; drückte man den Tumor gegen den Kopf, so empfand das Kind Brausen vor den Ohren und Neigung zum Schlaf.

Was den Hals und Nacken angeht, so fällt der grössere Theil der daran vorkommenden Fälle in die Richtung der Kiemenspalten. Es gilt dies namentlich von den am häufigsten vorkommenden submaxillaren***) und retroauricularen Formen. Ein anatomisch genau untersuchtes Beispiel der letzteren Art liefert Wardrop†): es war eine grosse congenitale Geschwulst über dem occipitalen Ende der Musc. trapezius und sternomastoideus, welche einen der inneren Herzwand ähnlichen Bau hatte und mit grossen Venen in Verbindung stand. Am Nacken und den unteren Theilen des Halses sind die cavernösen Bildungen seltener.

---

*) v. Ammon. Die angebornen chirurg. Krankheiten. S. 136. Taf. XXXII. Fig. 6, 16 u. 17.

**) Abhandl. der K. Schwedischen Akad. der Wiss. aus der Naturlehre. Aus dem Schwed. von Kästner. 1778. Bd. 40. II. S. 174 (Gräfe, Angiektasie S. 79).

***) Warren. Surg. obs. on tumours. p. 428. Pl. XIV.

†) Wardrop. Med. chir. Transact. 1818. Vol. IX. p. 202. Pl. VI. fig. 2—3.

Am Rumpf finden sich die eigentlich cutanen Formen nicht häufig; die meisten, hier vorkommenden Geschwülste greifen tiefer. Ewart*) erwähnt einen fibrovasculären Hautpolypen, der in der Gegend der Spina ilium sup. anter. bei einer 60jährigen Frau sass und der aus einem sehr feinen Netzwerk von Bindegewebe und kleinen Gefässen bestand. Die häufigsten Stellen sind um die Sexualorgane. Am Scrotum beschreiben Holmes und Prescott Hewett**) congenitale Geschwülste, ersterer eine venöse, wobei Blut durch die Urethra abging, letzterer eine arterielle, wobei die Arterien so gross, wie eine Radialis, waren. Boullay***) schildert eine von Robert exstirpirte Geschwulst, die sich im Alter von 8 Jahren zuerst bemerklich gemacht hatte, und die bis zum 20. Jahre gewachsen war; sie war eiförmig, höckerig, bläulich, ohne Pulsation und bestand aus erectilem Gewebe. Am Penis und an den Schamlippen hat Hr. Wilms nach mündlicher Mittheilung öfters kleinere Angiome beseitigt. Walther†) führt sogar die Schamlippen als Prädilectionsstelle auf, an welcher sie gestielte, lang herabhängende Geschwülste bildeten. Vidal††) operirte wiederholt Gefässgeschwülste am Penis: einmal war es eine gestielte Geschwulst am Praeputium, ein anderes Mal sass eine arterielle erectile Bildung auf dem Rücken des Penis. Mit den Corpora cavernosa hingen sie nicht zusammen. In der Nähe der weiblichen Brust bildet Alibert†††) unter dem Namen der Hématoncie framboisée einen ausgezeichnet congenitalen Fall von einem 13 Monate alten Mädchen ab; die halbkugelige, etwas unebene Geschwulst sass über dem M. pectoralis, da wo seine Fasern sich zur Sehne vereinigen.

Die Extremitäten sind häufiger befallen, zumal die oberen. Nur ist die Literatur nicht überall geeignet, die cutanen Fälle

---

*) Ewart. Descr. catal. of the path. prep. in the Calcutta Museum. Lond. 1865. p. 55. No. 243.

**) T. Holmes. Transact. of the Path. Soc. Lond. Vol. XV. p. 95. Pl. III.

***) Boullay. Bullet. de la soc. anat. 1852. p. 194.

†) Phil. v. Walther. System der Chirurgie. Berlin. 1833. Bd. I. S. 342. Vgl. Hanuschke. Chirurg.-operative Erfahrungen. Leipz. 1864. S. 190. Vidal. Traité de path. ext. Paris. 1846. T. II. p. 129. Lever. Guy's Hosp. Rep. Vol. VII. p. 136. Thom. Safford Lee. Von den Geschwülsten der Gebärmutter. S. 298. Lebert. Traité d'anat. path. Vol. II. p. 421.

††) Vidal. Traité de path. ext. Paris. 1865. T. V. p. 269.

†††) Alibert. Nosol. natur. p. 387. Pl. O.

auszuscheiden. Fayrer*) entfernte eine wallnussgrosse Gefässgeschwulst am oberen und äusseren Umfange des Armes bei einem Eingebornen von Jessore, die seit 3 Jahren gewachsen war und sehr stark geblutet hatte; sie bestand aus einem reichen Netzwerk von Gefässen, getragen von sehr zartem Bindegewebe. Vom Oberarm, dicht unter der Schulter giebt Alibert**) unter dem Namen der Hématoncie fongoïde ein vorzügliches Beispiel von einem 62jährigen Kesselschmied; die Geschwulst reichte bis in die Muskeln, war also wohl primär keine cutane. Der erste Fall bei Maunoir***) betrifft ein congenitales Angiom am Ellenbogen bei einem 15jährigen Mädchen, welches ursprünglich erbsengross war und sich so vergrössert hatte, dass es mindestens 5″ lang war, die grössere Hälfte des Armes umfasste und 6—8‴ hoch über das Niveau der Haut hervortrat. Ja, in einem Falle von Lamorier†) umfasste die congenitale „Blutgeschwulst“ den ganzen Arm von der Schulter bis zu den Fingern und reichte bis tief in die Muskeln. Das ganze Glied war schwarzblau, hatte nicht die Hälfte seines natürlichen Umfanges, war ohne Pulsation, weich, wie eine mit Luft angefüllte Kälbermilz anzufühlen, schmerzlos. Wurde der Arm in die Höhe gehoben, so verdünnte er sich beträchtlich und es bildete sich eine ansehnliche Geschwulst auf der Schulter und dem grossen Brustmuskel. Beim Einstechen einer Nadel sprang das Blut 1—2 Minuten lang 2 Fuss weit hervor. Nach dem Tode fand man die Armmuskeln in Filamente verwandelt, die mit sehr geräumigen, durch weite Poren communicirenden Blasen vermischt waren und mit der Substanz des Mutterkuchens die grösste Aehnlichkeit hatten. Die Knochen waren nur halb so stark, als gewöhnlich, uneben und rauh. Der Mann war 70 Jahre alt geworden. — Ebenso werden von den Unterextremitäten zum Theil sehr ausgedehnte Angiome beschrieben††). Namentlich die Gegend des Kniegelenks scheint öfters betheiligt zu sein. Einen sehr lehrreichen Fall der Art giebt John Bell†††): eine 25jährige Frau hatte vor 12 Jahren zuerst

*) Ewart l. c. p. 55. No. 242.
**) Alibert l. c. p. 335. Pl. *B.* vgl. den Fall bei Maunoir l. c. p. 99.
***) Maunoir l. c. p. 94. vgl. den Fall bei John Bell l. c. p. 400.
†) Lamorier. Mém. de la soc. de Montpellier. T. I. p. 245 (J. Fr. Meckel. Handb. der path. Anat. Leipz. 1816. Bd. I. 1. S. 246).
††) Dupuytren a. a. O. S. 11.
†††) John Bell l. c. p. 413.

an der äusseren Seite des Knies einen flachen, purpurrothen, glatten und schmerzlosen Fleck bemerkt; allmählich wuchs er, wurde livid, nach mechanischen Einwirkungen und Arbeiten empfindlich, er klopfte dann, „als wäre er ein Herz oder als wäre etwas Lebendiges darin", und die Frau wurde dadurch an ihrer Arbeit gehindert. Bei der Menstruation nahm Geschwulst und Pulsation beträchtlich zu und es trat starke Blutung ein. Im 3. Jahre war der Tumor hühnereigross und wurde exstirpirt. Aber schon nach 6 Wochen repullulirte er und im Laufe von 7 Jahren bildete sich ein polypöses Gewächs, ähnlich einem Herzohr, welches in hohem Maasse schwellbar war. Im 9. Jahre steigerte sich das Wachsthum und die Pulsation, im 10. kamen neue Blutungen und die Geschwulst erreichte im Stadium der Erection die Grösse eines Mannskopfes. Sie wurde dann mit Erfolg abgetragen. — Eine Abbildung von einem blutenden Naevus prominens an der inneren Schenkelfläche eines Kindes giebt v. Ammon*). —

Wenden wir uns nunmehr zu den subcutanen Formen, so kann man allerdings sagen, dass die meisten derjenigen Orte, welche wir bei den cutanen Formen behandelt haben, auch eine gewisse Prädisposition für die subcutanen besitzen. Beide sind ja oft genug mit einander vereinigt. Indess besteht doch auch eine gewisse Differenz, und diese ist wahrscheinlich eine genetische. Es lassen sich nehmlich innerhalb des Gebietes der subcutanen Angiome zwei Hauptgruppen trennen; ich will sie der Kürze wegen als lipogene und phlebogene bezeichnen. Die ersteren liegen einfach in dem Unterhaut-Fettgewebe, dem Panniculus adiposus, der in kleinerem oder grösserem Umfange durch sie ersetzt wird. Sie erreichen eine verhältnissmässig beträchtliche Grösse, greifen sehr häufig in die Cutis über und stellen vielleicht die gewöhnlichste Form der cavernösen Angiome der äusseren Theile dar. Meist sind sie diffus, ohne besondere Begrenzungshaut; grössere, besonders venöse Gefässe ziehen sich von ihrem Umfange aus oft weithin in die Umgegend fort. Indess kommen auch sehr deutlich abgekapselte vor. Die phlebogenen Angiome dagegen, welche Esmarch**) zuerst unterschieden hat,

*) v. Ammon a. a. O. S. 185. Taf. XXVII Fig. 4 u. 15.
**) Esmarch. Mein Archiv.

sind überwiegend oft stark abgekapselt und daher streng umschrieben; sie hängen grösseren Venenstämmen innig an und folgen ihrem Verlaufe, nicht selten in grosser Zahl. Ihr gewöhnliches Vorkommen ist an den Extremitäten, zumal an Vorderarm und Hand, während die lipogenen besonders häufig am Kopf und Rumpf, nächstdem am Oberarm und Oberschenkel auftreten, und auch hier hauptsächlich an solchen Orten, wo das Unterhautfett normal eine besonders reichliche Entwickelung macht.

Am Kopf sind es daher zwei Regionen, welche besonders in Betracht kommen: die Wangen und die Augenhöhlen. Was die ersteren betrifft, so unterscheiden sich die daselbst vorkommenden tiefen Angiome von den cutanen dadurch, dass die Haut ursprünglich unverändert über die Geschwulst fortläuft und erst später so verdünnt wird, dass die Geschwulst bläulich durchscheint. Bruns*) hat eine Reihe solcher Fälle zusammengestellt. Viele lassen sich gleichfalls auf congenitale Anlagen zurückführen, doch geschieht die weitere Ausbildung zuweilen sehr spät. Dafür breiten sie sich sowohl in der Fläche, als auch in der Tiefe sehr weit aus, und es kommt vor, dass sie durch die ganze Dicke der Wange bis zur Schleimhaut reichen. Manche sitzen mitten in der Wange, viele nähern sich den Mundwinkeln oder der Nase, andere liegen im Umfange der Parotis**). —

Ein ungleich grösseres Interesse haben die orbitalen Angiome. Seitdem zuerst durch Travers und Dalrymple***) die Aufmerksamkeit auf sie gelenkt wurde, insbesondere wegen ihrer glücklichen Behandlung durch die Unterbindung der Carotis, ist eine ziemlich grosse Zahl von Beobachtungen zusammengekommen. Aber zugleich ist der Zweifel mehr und mehr rege geworden, ob es sich dabei um wahre cavernöse Geschwülste und nicht vielmehr um gewöhnliche Aneurysmen handle. Bei den meisten Beobachtungen ist eine Entscheidung unmöglich, weil nur klinische Untersuchungen vorliegen und diese bei dem tiefen, häufig retrobulbären Sitze kein bestimmtes Urtheil zulassen. Nachdem

---

*) Bruns a. a. O. II. 1. S. 174, 178—179, 183. Taf. II. Fig. 12. (Fälle von ihm selbst, von Bribosia u. Higuet, Lenoir, Lisfranc, Adams). Vgl. B. Beck. Klin. Beiträge zur Histol. u. Therapie der Pseudoplasmen. S. 33.

**) Birkett. Guy's Hosp. Rep. 1851. Vol VII. p. 294. Pl. I.

***) Travers. Med. chir. Transact. 1813. Vol. II. p. 1. Dalrymple. Ebendas. 1815. Vol. VI. p. 111.

namentlich Guthrie*) in einem Falle ein doppelseitiges wahres Aneurysma gefunden hatte, ist von Einigen die ganze Reihe der Beobachtungen auf Aneurysmen bezogen worden. Da die meisten Fälle nach schweren Contusionen eintraten, so nahm man die Affektion entweder als traumatisches**), oder als diffuses***), oder als wahres Aneurysma†). Nunneley und Hulke††) gingen noch weiter, und zeigten, dass ganz ähnliche Zufälle (Exophthalmos, Pulsation, Geräusche u. s. w.) bei Aneurysmen innerhalb der Schädelhöhle, bei krebsigen Geschwülsten und Thrombose des Sin. cavernosus vorkommen†††). Ich bezweifle dies nicht, zumal da ich bei einem meiner Kranken einen Fall von Exophthalmos ohne Operation habe zurückgehen sehen, bei dem aller Wahrscheinlichkeit nach eine Thrombose des Sin. cavernosus den Grund der Gefässstauung bildete. Allein ich meine, dass man deshalb nicht die Existenz des orbitalen Angioms überhaupt leugnen darf.

Lebert*†) beschreibt eine von Dieffenbach unter dem oberen Augenlide eines 24jährigen Mannes exstirpirte, congenitale Geschwulst, welche aus einem spongiösen, areolären Gewebe bestand; freilich giebt er an, dass die Balken derselben aus Gefässen bestanden und dass diese nicht mit den Maschenräumen communicirten, indess hat er keine Injektion versucht. Jedenfalls kommen in der Tiefe der Orbita cavernöse Angiome vor. Einen Fall der Art hat v. Gräfe**†) ausführlich beschrieben; ich habe das Präparat gesehen und untersucht, und kann seine Angabe nur bestätigen. Es war ein mit starker Kapsel versehener Tumor, der hinter dem Augapfel so lose in dem Orbitalfett gelegen hatte, dass er „unblutig ausgeschält" werden konnte. Nichtsdestoweniger bestand er aus einem feinschwammigen Gewebe mit sehr zartem

*) Guthrie. Lect. on operat. surgery of the eye. Lond. 1823. p. 158.
**) Busk. Med. chir. Transact. 1839. Vol. XXII. p. 124. Curling. Ebendas. 1854. Vol. XXXVII. p. 221.
***) Demarquay. Tumeurs de l'orbite. p. 296.
†) T. G. Morton. Amer. Journ. of the med. scienc. 1865. April. p. 318.
††) Nunneley. Med. chir. Transact. 1859. Vol. XLII. p. 168. 1865. Vol. XLVIII. p. 14. Transact. Path. Soc. Lond. 1860. Vol. XI. p. 8. Lign. 2. Hulke. Ophthalmic Hosp. Rep. 1859. April. p. 10.
†††) Spencer Watson. On abscess and tumours of the orbit. Lond. 1866. p. 27 (From the Med. Mirror).
*†) Lebert. Abhandl. aus dem Gebiete der prakt. Chirurgie. Berlin. 1848. S. 88.
**†) A. v. Gräfe. Archiv für Ophthalmologie. 1860. Bd. VII. 2. S. 11.

Maschenwerk (S. 331. Fig. 232.). Er wurde bei einem 55jährigen Manne entfernt, der über seine Entstehung nichts anzugeben wusste. — Durch diese Mittheilung werden zugleich die Bedenken beseitigt, welche gegen eine ähnliche Beobachtung von Pâris erhoben sind, weil die Geschwulst so scharf umschrieben war, dass nur eine einzige Arterie zu unterbinden war*). Dagegen scheinen die zwei von Dupuytren**) exstirpirten Geschwülste krebsiger Natur gewesen zu sein.

Sonderbarerweise hat noch ein anderer Umstand die Beobachter irre geführt. Von dem Missverständniss ausgehend, dass das Aneurysma per anastomosin eine wesentlich arterielle Bildung sein müsse, haben sie gewisse venöse oder variköse Geschwülste der Orbita zugelassen, die doch in dieselbe Kategorie gehören***). Joh. Ad. Schmidt†) sah bei einem Neugebornen einen kleinen, maulbeerförmigen Tumor, der bei ruhigem Verhalten über dem unteren Orbitalrande sichtbar war; bei regerer Cirkulation, beim Schreien u. s. f. trat das Auge heraus, die Augenlider wurden bläulich, und am äusseren Augenwinkel schob sich ein ½ Zoll grosser Varix hervor. Aehnlich war wahrscheinlich ein von Abernethy††) gesehener Fall, der unter einer leichten Behandlung heilte. Ebendahin gehören die Fälle von Ledran, Velpeau, Viguerie und Dieulafoy†††). Dagegen schliesst sich der gewöhnlichen Reihe traumatischer Formen die Beobachtung von de Ricci*†) an, wo bei einer 22jährigen Person, die 16 Jahre zuvor durch einen schweren Fall einen heftigen Stoss gegen den Kopf erhalten und allmählich eine Protrusion des Auges erlitten hatte, ein runder, lappiger, purpurrother Tumor aus der Orbita exstirpirt wurde, der „unzweifelhaft venös" war. In kurzer Zeit erfolgte ein Recidiv, und Bowman exstirpirte nun das Auge nebst dem neuen Tumor, der aus einer Masse von Windungen sackig erweiterter und von sehnigen Strängen, gleich den Chordae

*) Demarquay l. c. p. 299.
**) Dupuytren. Journ. hebdom. 1830. T. VI. p. 75. Rognetta. Révue méd. 1832. T. IV. p. 400.
***) Demarquay l. c. p. 351, 355.
†) Joh. Ad. Schmidt. Himly u. Schmidt Ophthalmol. Bibl. Bd. III. 1. S. 174.
††) Abernethy. Surg. Observ. on injuries of the head. Lond. 1810. p. 228 (bei Mackenzie l. c. p. 161, 336).
†††) Demarquay l. c. p. 352.
*†) de Ricci. Dublin Quart. Journ. 1865. Nov. p. 338.

tendineae des Herzens, durchzogener Venen bestand. Schuh*) endlich erwähnt 3 Fälle genauer, einen von einem 6 Wochen alten Kinde, zwei, wie es scheint, von Erwachsenen, bei denen die Exstirpation ohne grosse Blutung vor sich ging; seiner Beschreibung nach waren jedoch die Geschwülste mehr telangiektatischer Art, also weniger entwickelt.

Man mag demnach immerhin zugestehen, dass unter dem Bilde des aneurysmatischen Orbital-Tumors verschiedene Affektionen zusammengetragen sind, wie denn selbst gewisse Fälle von Struma exophthalmica (S. 76) dazu gezählt sind**); aber die Thatsache lässt sich nicht leugnen, dass nicht blos das eigentliche Aneurysma***) und zwar sowohl an der Ophthalmica, als an der Centralis retinae, sondern auch das cavernöse Angiom in der Orbita vorkommen. Der ausserordentlich günstige Erfolg der operativen Behandlung gestattet freilich für die nur klinisch beobachteten Fälle kein durchgreifendes Urtheil über die Häufigkeit der einzelnen Formen. Nach der Statistik von Morton†) über 34 Fälle von derartigen Orbital-Geschwülsten wurde 30mal die Unterbindung der Carotis und zwar 22mal mit Glück gemacht; 2mal wurde durch Injektion und 2mal durch Compression Heilung erzielt. Erwägt man, dass bei den peripherischen cavernösen Geschwülsten die Unterbindung der Arterien verhältnissmässig ungünstige Ergebnisse geliefert hat, so wird man allerdings geneigt, zuzugestehen, dass ein grosser Theil der betreffenden Orbital-Tumoren anderen Kategorien zugehört haben mag. —

Von den cervikalen Angiomen der Unterhaut gehört ein gewisser Theil wahrscheinlich mit in die früher (S. 345) erwähnte Kategorie der fissuralen Formen. Macilwain††) sah bei einem 5 Monate alten Kinde eine Geschwulst, die sich vom Ohr bis auf ¼ Zoll vom Schlüsselbein erstreckte. Paget†††) bildet eine grosse und ausgezeichnet cavernöse Bildung ab, die unter dem

*) Schuh. Pseudoplasmen S. 156. Wiener med. Wochenschr. 1861. No. 1.

**) Foucher. Gaz. des hôp. 1858. Dec. (bei Demarquay l. c. p. 356). Nunncley. Med. chir. Transact. Vol. XLVIII. p. 20, 32.

***) Himly a. a. O. S. 376. Mackenzie l. c. p. 334. Demarquay l. c. p. 291.

†) Morton l. c. p. 326. vgl. Mason, Lond. Ophthalm. Hosp. Rep. 1861. July. p. 234.

††) Macilwain. Med. chir. Transact. 1833. Vol. XVIII. p. 1.

†††) Paget. Lect. on surg. path. Vol. II. p. 268. fig. 37.

Unterkiefer exstirpirt wurde. Nussbaum*) erwähnt eine taubeneigrosse Geschwulst, die sich bei einem 11jährigen Mädchen seit mehreren Jahren hinter und über dem Schlüsselbein gebildet hatte; sie wurde bei starken Anstrengungen, wie Laufen und Springen, ziemlich hart, verschwand aber in der Ruhe zum grösseren Theil.

Am Umfange des Rumpfes lassen sich gleichfalls einzelne Localitäten hervorheben. Zunächst die axillaren. Bei einer 38jährigen Frau beschreibt Busch**) eine taubeneigrosse, nicht pulsirende, aber stark cavernöse Geschwulst der Achselhöhle, die seit 16 Jahren bestanden haben sollte. Ormerod***) entfernte von derselben Stelle bei einer 60jährigen Frau ein gestieltes faustgrosses, pulsirendes Gewächs, das viele Jahre bestanden und in letzter Zeit stärker zugenommen hatte. Nächstdem die scapularen, welche sich öfters bis in eine beträchtliche Tiefe erstrecken. Bickersteth†) exstirpirte bei einem 18 Monate alten Mädchen eine kleinfaustgrosse, plattrundliche Geschwulst, die nicht pulsirte, vom Rücken an der oberen Schultergegend; wenige Tage nach der Geburt hatte man hier einen kleinen rothen Fleck bemerkt. Beck††) beschreibt die Operation einer varikösen Geschwulst, welche sich längs der Crista scapulae bis zum M. deltoides erstreckte und bis tief in den Muskel griff, dessen äussere Hälfte cavernös entartet war. Weber†††) fand bei einem 8 Tage alten Mädchen an der Schulter einen kleinen rothen Fleck über einer bohnengrossen, weichen Geschwulst der Unterhaut; nach 6 Wochen war der Fleck zehngroschenstückgross und bald nachher hatte die subcutane Geschwulst die Grösse eines Borsdorfer Apfels erreicht; sie war in der Mitte vollkommen cavernös. — Von der eigentlich pectoralen Form erwähne ich einen Fall von Wardrop*†), wo ein 2jähriges Kind eine pulsirende Geschwulst, so gross wie seine zwei Fäuste, vorn und etwas links an der Brust trug. Andere Fälle finden sich bei Busch und Paget**†); einen von der Gegend der unteren Rippen berichtet

*) Nussbaum a. a. O. S. 681.
**) Busch. Chirurgische Beobachtungen. S. 213.
***) Paget l. c. p. 276.
†) Bickersteth. Edinb. monthly Journ. 1853. June.
††) B. Beck. Klinische Beiträge zur Histologie u. Therapie der Pseudoplasmen. Freib. 1857. S. 33.
†††) C. O. Weber. Mein Archiv. Bd. XXIX. S. 88.
*†) Tarral. Arch. génér. 1834. Sér. II. T. VI. p. 199.
**†) Busch. Chirurg. Beob. S. 217. Paget l. c. p. 271.

Holmes Coote*). — Ein ausgezeichnetes abdominales Angiom wird von Birkett**) aufgeführt. Er exstirpirte eine 2 Pfd. schwere Masse von der rechten Seite des Bauches eines 25jährigen Mannes, die aus einem congenitalen Naevus entstanden war; sie war lappig und glich im Bau ganz den Corpora cavernosa. Im letzten Jahre hatte sich eine so starke blutige Ausschwitzung darauf eingestellt, dass der Mann stark anämisch geworden war. Lumbare Angiome beobachteten Verneuil***) und Watson†); letzterer fand bei einem 55jährigen Manne eine platte Geschwulst, die sich über einen Quadratfuss der Lendengegend, des Rückens und des Gesässes erstreckte, und von einem dunkel purpurfarbenen Fleck von etwa 2 Quadratzoll bedeckt war. — Glutiale Angiome sind selten, aber zuweilen sehr tiefgreifend. Ich erwähne nur den Fall von Weber††) bei einem einjährigen Mädchen, welches ursprünglich eine haselnussgrosse subcutane Telangiektasie gehabt hatte; die Geschwulst war bis zur Grösse eines Hühnereies angewachsen und wurzelte keilförmig im M. glutaeus maximus, hatte aber auch die Haut in erheblichem Umfange ergriffen.

An den Extremitäten treffen wir sowohl die einfachen lipogenen, als die phlebogenen Angiome im Unterhautgewebe. Aus der Literatur ist es nicht überall möglich, eine genauere Scheidung der Fälle aufzustellen. Im Allgemeinen kann man annehmen, dass die phlebogenen meist multipel sind, obwohl dieser Unterschied diagnostisch nicht überall entscheidet, da auch lipogene Formen in mehrfacher Form vorkommen können.

Die phlebogenen Angiome finden sich hauptsächlich längs des Verlaufes der subcutanen Venen; ihr Lieblingssitz ist der Vorderarm und die Hand, doch können sie sich auch über die ganze Extremität ausbreiten. Ihre Zahl ist oft sehr beträchtlich: 10, 12 und darüber; Esmarch zählte gegen 40, Schuh hunderte. Sie liegen überwiegend im Unterhautgewebe und dehnen die bedeckende Haut aus, welche sich nach und nach verdünnt, bläulich

---

*) Holmes Coote. Lond. med. Gaz. 1852. Vol. X. p. 412.
**) Pathol. Catalogue of the Museum of Guy's Hosp. London. 1861. No. 1656^{20}.
***) Cruveilhier. Traité d'anat. path. génér. T. III. p. 893. note.
†) Laboulbène. Sur le naevus en général. Thèse de Paris. 1854. p. 28.
††) C. O. Weber. Chirurg. Erfahrungen und Beobachtungen. S. 322.

wird und endlich berstet. Jedoch kommen, wie
chtungen von Cruveilhier lehren, zugleich
ngiomknoten in der Haut, ja selbst in den
legt gegen die Peripherie, namentlich
zuzunehmen. Dagegen erreichen
Grösse, z. B. die einer Hasel-
in ihnen nicht vorzukommen,
mit Arterien zusammenhängen.
entlich die Fälle von Cruveilhier,
n. Hanssen und Wedl*), sowie den
beobachteten. Nur Cruveilhier, Schuh
n Gelegenheit, die Zustände an der Leiche
rotzdem sind die Beobachtungen von Esmarch
vorzüglichsten. Er hat insbesondere die Beziehungen
enen am genauesten dargelegt, und sowohl die theilweise
der Venenwände an der Berührungsstelle mit den Angiomen,
als den direkten Uebergang ganzer Venen in die Geschwulstbildung festgestellt. Aber er täuschte sich darin, dass er die ganze Bildung für eine venöse nahm; sowohl die klinische Beobachtung von mir (S. 327), als auch die gelungenen Injektionen von Hanssen und Wedl lassen keinen Zweifel darüber, dass das Blut durch feine Arterien in die Hohlräume geführt wird. Die ziemlich derbe Kapsel, welche die Geschwulst zu umgeben pflegt, wird an gewissen Stellen von aussen her von feinen Arterien durchbohrt.

Leider wissen wir über die Entwickelung dieser interessanten Form bis jetzt nichts Genaueres. Möglicherweise geht sie von den Vasa vasorum, namentlich von den Gefässen der Scheiden aus, an denen ich, und zwar an sehr verschiedenen Orten, partielle venöse Ektasien mehrfach gesehen habe. Fast alle Individuen, bei denen phlebogene Angiome beobachtet wurden, waren Erwachsene, zum Theil in hohem Alter. Nur die Kranke von Esmarch, welche zur Zeit der Operation 29 Jahre alt war, hatte die erste

*) Cruveilhier. Atlas d'anat. path. Livr. XXIII. Pl. 3—4. Livr. XXX. Pl. 5. Traité d'anat. path. génér. T. III. p. 880. Pitha. Prager Vierteljahresschr. 1847. Bd. I. S. 131. Esmarch. Mein Archiv. Bd. VI. S. 34. Taf. I.—II. Schuh. Wiener med. Wochenschr. 1861. No. 48. S. 763. H. Hanssen. Zeitschr. f. ration. Med. 1863. 3. Reihe. Bd. XX. S. 155. Taf. VII. Wedl a. a. O. S. 28.

Geschwulst schon frühzeitig, nehmlich in ihrem 6. Lebensjahre bemerkt; bei allen anderen scheinen sie sich spät entwickelt zu haben. Bei dem Kranken von Hanssen war aller Wahrscheinlichkeit nach eine heftige traumatische Ursache, welche zugleich die Bildung eines grossen Enchondroms an der Scapula hervorrief, die Veranlassung. Jedenfalls vermehren sich diese Geschwülste und wachsen beträchtlich in späterer Zeit.

Wahrscheinlich gehören in diese selbige Kategorie einige Beobachtungen von digitalen Angiomen. Kreysig*) kannte eine 72jährige Frau, welche seit vielen Jahren eine ohne bekannte Ursache entstandene Geschwulst von ½ Zoll Durchmesser an der Spitze des linken Zeigefingers trug; alle 4 Wochen trat diese Stelle allmählich in die Höhe, wurde sehr roth und schwitzte tropfenweis 2 Tage lang Blut, wie Schweiss, hervor. Lawrence**) operirte bei einer 21jährigen Frau eine wahrscheinlich congenitale, pulsirende Geschwulst des Ringfingers, bei welcher die Art. digitalis so stark war, wie die Art. radialis oder ulnaris eines Erwachsenen. Langenbeck***) entfernte eine taubeneigrosse cavernöse Geschwulst von der Gegend des Phalango-Metacarpalgelenkes des Mittelfingers eines ältlichen Herrn, die vor 20 Jahren ohne besondere Veranlassung entstanden war; sie pulsirte nicht. Cavasse†) beschreibt eine congenitale venöse erectile Geschwulst aus der Unterhaut des Fingers eines 11jährigen Knaben, welche eine blutende Ulceration gebildet hatte. Russell††) sah wallnussgrosse pulsirende Geschwülste am Ende des 4. und 5. Fingers einer 41jährigen Frau, bei welcher zugleich die A. radialis und ulnaris, sowie die V. basilica erweitert und zum Theil gewunden waren.

Weniger genau sind unsere Kenntnisse über die Angiome der Unterextremität. Sehr ähnlich denen der oberen erscheint ein Fall von Dupuytren†††) bei einem 8 Monate alten Kinde, das mit zwei Feuermälern zur Welt gekommen war: das eine sass auf

---

*) Hodgson. Von den Krankheiten der Arterien u. Venen. Aus dem Engl. mit Anmerkungen von Kreysig u. Koberwein. Hann. 1817. S. 79. Anm. 13.

**) Lawrence. Med. chir. Transact. 1818. Vol. IX. p. 216.

***) Esmarch. Mein Archiv. Bd. VI. S. 48.

†) Cavasse. Bullet. de la soc. anat. 1860. p. 166.

††) Russell. Lond. med. Gaz. 1836. Vol. XVIII. p. 173.

†††) Dupuytren a. a. O. S. 11.

der Rückenseite der 3 ersten Mittelfussknochen und ging zwischen den beiden ersten Zehen zur Fusssohle, wo es eine 1 Zoll grosse Fläche einnahm; das andere befand sich an der Aussenseite der Mitte des Schenkels. Die erstere Stelle hatte sich sehr vergrössert, war pulsirend geworden und hatte angefangen, oberflächlich zu verschwären; die andere war um das Doppelte gewachsen. Bryant*) hat einen höchst interessanten Fall von einem 4jährigen Knaben beschrieben, der an multiplen congenitalen Angiomen der Unterhaut des ganzen Beines (Ober- und Unterschenkel, Fussrücken) litt; die Venen waren sehr erweitert und an der Hüfte fand sich ein langer, warziger Naevus, welcher häufig blutete. Schuh**) berichtet von einer „venösen Telangiektasie", welche bei einem jungen Manne vom Fussrücken bis über das Knie und in der Tiefe bis zu den Knochen reichte; man fühlte unendlich viele Blutsäcke mit kleinen Venensteinen durch. Auch ein Fall von Bell***) dürfte hierher gehören. Eine eigentlich anatomische Untersuchung konnte in keinem dieser Fälle angestellt werden, und es bleibt daher zweifelhaft, ob es sich um phlebogene Formen handelte†). Dies war wohl jedenfalls nicht anzunehmen in einer Beobachtung von Paul††), wo bei einem 3 Monate alten Kinde eine wallnussgrosse „aneurysmatische" Geschwulst auf dem Metatarso-Phalangealgelenk der dritten Zehe aufsass. Ich selbst habe bei einem Erwachsenen ein grosses tiefgreifendes Angiom des Oberschenkels gesehen, welches von Hrn. Moritz Meyer glücklich durch Elektropunktur geheilt wurde. Ob der von Nussbaum†††) an der Ferse eines 52jährigen Mannes geheilte, wallnussgrosse Blutschwamm ein wahres Angiom war, lasse ich dahingestellt. Dagegen dürften die Fälle von Busch (Knie) und Weber (Oberschenkel) hierher gehören*†). —

---

*) Th. Bryant. Transact. of the Path. Soc. Lond. 1858. Vol. IX. p. 186. Pl. VII.

**) Schuh. Pseudoplasmen. S. 177.

***) John Bell l. c. p. 413.

†) Canton (Transact. of the Path. Soc. Lond. 1862. Vol. XIII. p. 237. Lign. 18—19) beschreibt unter dem Namen von anomalen Geschwülsten multiple hämorrhagische Knoten der Haut und Muskeln des Unterschenkels, welche Angiomen sehr ähnlich sahen, allein nach der Beschreibung waren es keine cavernösen Bildungen.

††) Paul. Die conservative Chirurgie der Glieder. Bresl. 1854. S. 402.

†††) Nussbaum a. a. O. S. 680.

*†) W. Busch. Chirurg. Erfahrungen. S. 218. C. O. Weber. Chirurg. Erfahrungen u. Beobachtungen. S. 393.

Schon aus dem bisher Mitgetheilten erhellt, dass nicht selten die Muskeln an dem Leiden der Unterhaut directen Antheil nehmen, und dass ganze Abschnitte derselben in cavernöses Gewebe verwandelt werden können. Ganz rein muskuläre Angiome sind sehr selten; mir selbst ist nur ein solcher Fall vorgekommen. Es war eine kleinwallnussgrosse Geschwulst aus den Muskeln des Daumenballens, welche Hr. Dr. Kleefeld in Görlitz exstirpirt hatte*). Sie enthält verhältnissmässig grosse Hohlräume, welche theils dicht an einander liegen, theils durch deutlich erkennbare Muskelstreifen von einander getrennt sind; nach aussen stehen sie mit erweiterten Gefässen sichtlich im Zusammenhange. Die Scheidewände sind aus derbem Bindegewebe mit viel elastischem Gewebe gebildet. Liston**) exstirpirte eine hühnereigrosse, nicht pulsirende Geschwulst aus der Kniekehle eines 10jährigen Burschen; sie lag tief im Muskelgewebe und war ausgezeichnet cavernös: die Balken enthielten Gefässe, jedoch keine elastischen Fasern, und waren mit Plattenepithel bekleidet. Die Geschwulst war im Alter von 2½ Jahren bemerkt worden und hatte früher pulsirt. Robin***) fand mitten im M. vastus internus eine kirschengrosse, schwarzrothe Geschwulst von spongiösem Bau, welche flüssiges Blut enthielt. Die rundlichen, communicirenden Hohlräume hatten einen Durchmesser von 0,1—0,3 Millim.; das Gewebe der Balken besass ein fibroides Aussehen und zeigte viel Spindelzellen. Grosse Venen standen in Verbindung mit den Räumen. Holmes Coote†) beschreibt die Operation einer im M. deltoides über dem Schultergelenk liegenden, halbwallnussgrossen Geschwulst congenitaler Art, welche das täuschende Gefühl eines subcutanen Lipoms hervorgebracht hatte. Demarquay††) entfernte eine haselnussgrosse, runde, abgekapselte, innerlich rein cavernöse Geschwulst aus dem M. supinator longus einer 28jährigen Frau; sie hatte sich zuerst 9 Jahre zuvor während der ersten Schwangerschaft gezeigt, war seitdem nicht gewachsen, jedoch durch grosse Schmerzhaftigkeit unbequem geworden. Die Schmerzen erstreckten sich über den Vorderarm

*) Präparat No. 105 vom Jahre 1861.
**) Liston. Med. chir. Transact. 1843. Vol. XXVI. p. 120.
***) Robin. Gaz. méd. de Paris. 1854. p. 348.
†) Holmes Coote l. c.
††) Demarquay. Union méd. 1861. T. XII. p. 587.

bis zu den Fingern und schliesslich bis zur Achselhöhle. Dabei fand für gewöhnlich Flexion des Armes statt. Demarquay führt ausserdem Fälle von Maisonneuve (tiefe Nackenmuskeln), Denonvilliers (M. rectus femoris) und Béraud (unterer und innerer Theil des Oberschenkels) an. Er selbst sah eine diffuse Entartung der M. flexores superficialis et profundus in erectiles Gewebe am Vorderarm. Lebert*) erwähnt eine erectile Geschwulst aus dem M. triceps brachii, jedoch geht aus seiner Beschreibung nicht deutlich hervor, ob es ein reines Angiom gewesen ist. Billroth**) gedenkt diffuser venöser cavernöser Geschwülste aus dem M. latissimus dorsi und deltoides.

Sehr viel häufiger sind die Fälle, wo die Geschwulst sich gleichzeitig auf das Fettgewebe, ja selbst auf die Haut ausdehnt, sei es, dass sie eine einzige grössere Masse bildet, sei es, dass die verschiedenen Heerde eine gewisse Unabhängigkeit haben. In letzterer Beziehung ist wohl der merkwürdigste Fall der von Cruveilhier***), wo bei einer 65jährigen hemiplegischen Frau eine grosse Menge erectiler Geschwülste an dem gelähmten Arm gefunden wurden. Diese lagen in der Haut, der Unterhaut und den Muskeln, ja sie drangen sogar in die Sehnen, das Periost, die Synovialhäute und selbst in die Nerven. In den Muskeln hatten sie theils einen peripherischen, theils einen centralen Sitz. Der Biceps war fast ganz in erectiles Gewebe verwandelt, der Brachialis int. grossentheils, der Coraco-brachialis theilweise. Die Muskeln des Vorderarms an der vorderen Seite waren ganz in ein grosses varicöses Netz aufgegangen. Aehnliche Verhältnisse, jedoch in geringerer Ausdehnung, zeigen sich nicht ganz selten in temporalen†), buccalen††), labialen†††) und scapularen Angiomen. Von letzteren besitzt unsere Sammlung zwei grössere Präparate*†): das eine ist eine congenitale Geschwulst von ganz ausgezeichnet cavernösem Bau, welche bei einem 12jährigen Mädchen exstirpirt ist, nachdem sie die Grösse eines Hühnereies

*) Lebert. Traité d'anat. path. T. I. p. 210, 213. Pl. XXVII. fig. 10—17.
**) Billroth. Mein Archiv. Bd. VIII. S. 264.
***) Cruveilhier. Atlas d'anat. path. Livr. XXX. Pl. 5.
†) A. Burns a. a. O. S. 294.
††) Sangalli. Storia anat. dei tumori. Vol. II. p. 259.
†††) Lebert. Abhandlungen aus dem Gebiete der praktischen Chirurgie. Berlin. 1848. S. 85.
*†) Präparat No. 1278 und No. 15 vom Jahre 1862.

erreicht hatte; das andere (S. 313. Fig. 231.) ist eine von der Haut bis in die Muskeln greifende, mehr weitmaschige Geschwulst mit grossen Phlebolithen.

In eine nahe Beziehung zu den muskulären Angiomen ist von manchen Autoren das sogenannte Aneurysma per erosionem von Pott*) gesetzt worden. Nach seiner Darstellung kommt diese Geschwulst hauptsächlich in den tiefen Theilen der Wade, unter dem M. gastrocnemius und soleus vor, wächst allmählich an, ist incompressibel und hart, erweicht später in ihrer Mitte und pflegt mit grosser Schmerzhaftigkeit verbunden zu sein. Schneidet man sie auf, so findet man die Tibia und Fibula äusserlich cariös, die A. tibialis post. vergrössert und geborsten, die Geschwulst selbst aus geronnenem und zum Theil zerfallenem und erweichtem Blut gebildet. — Die späteren Schriftsteller haben manche ähnliche Formen beschrieben, ohne über das Wesen der Geschwulst ins Reine zu kommen. Nach und nach hat sich die Meinung festgestellt, dass es sich entweder um ein Aneurysma spurium, oder um ein einfaches Hämatom (Bd. I. S. 143) handle. Offenbar ist die Sache ebenso wenig mit Sicherheit festzustellen, wie die Frage nach der Natur der sehr verwandten Geschwulstform, welche der ältere Monro**) mit dem Namen des anomalen Tumors belegt hat, und bei welcher gleichfalls häufig Höhlen mit blutigem Inhalt vorkommen sollen. Es scheint kaum zweifelhaft, dass sarkomatöse und carcinomatöse Formen hier mit eingeschlossen sind. —

Ueberaus selten sind glanduläre Angiome. Mir sind nur ganz wenige Fälle bekannt, welche sicher zu sein scheinen. Gascoyen***) berichtet über ein Angiom der Parotis bei einem 44jährigen Manne, der ausserdem zahlreiche kleinere und grössere Geschwülste an verschiedenen Theilen des Körpers zeigte. Die Parotis-Geschwulst war congenital und stets sehr gross gewesen, so dass sie schon früh beträchtliche Beschwerden machte; zuletzt war sie schnell gewachsen und hatte Dyspnoe und Schling-

*) Percival Pott. Chirurg. works. Vol. III. p. 223.

**) Alex. Monro jun. The morbid anatomy of the human gullet, stomach and intestines. Edinb. 1811. p. 160.

***) Gascoyen. Transact. of the Path. Soc. Lond. 1860. Vol. XI. p. 267. Möglicherweise gehören hierher auch ein Paar Fälle von Pitha, Canstatt's Jahresbericht für 1859. Bd. IV. S. 312.

beschwerden erzeugt; der Tod erfolgte suffocatorisch. Die Autopsie ergab zahlreiche Naevi an der Serosa der Därme, einen in der Submucosa und einen in der Leber; die Parotis-Geschwulst zeigte colossal erweiterte und gewundene Gefässe, welche in grosse Säcke übergingen und schliesslich ein cavernöses Gewebe mit Phlebolithen bildeten. — Noch auffälliger ist die Beobachtung von Image*) von der weiblichen Brust. Ein 21jähriges Mädchen hatte vor 2 Jahren einen rothen Fleck oberhalb der Brustwarze bemerkt, der nach einiger Zeit schmerzhaft wurde. Nach und nach schwoll die Brust sehr beträchtlich an. Nach der Amputation fand man die Venen sehr gross, namentlich die V. mammaria sackig erweitert, in den Säcken klappenartige Bildungen, die engeren Theile verdickt. Diese Venen gingen in Hohlräume (cells) über, welche die ganze Brust durchsetzten. Schon früher hatte Conrad Langenbeck**) zwei ähnliche Fälle bei Mädchen von 18 und 20 Jahren beschrieben; die vergrösserte Drüse war, wie eine Struma vasculosa, von vielen ausgedehnten Arterien und Venen durchzogen. —

Es erübrigen von den äusseren Angiomen noch die vielbesprochenen ossären Formen. Bell***) selbst, indem er sich auf eine Beobachtung von Balfour in den Edinburgh medical Essays bezog, hatte vermuthungsweise das Vorkommen des Aneurysma per anastomosin in den Knochen ausgesprochen. Auch Gräfe†) theilte eine Beobachtung von Reinhold mit, welche er als Telangiektasie der Knochen auffasste. Ein Mädchen, welches von seinen Eltern durch Schläge auf den Rücken misshandelt war, starb an einer langwierigen Krankheit; bei der Leichenöffnung fand man den unteren Theil des Schulterblattes ganz pulpös, den oberen hingegen in ein Conglomerat zahlloser Gefässe verwandelt. Für diese Meinung sprachen ferner Beobachtungen von Pearson, Breschet und Scarpa††). Seitdem hat sich

*) Image and Hake. Med. chir. Transact. 1847. Vol. XXX. p. 109. Pl. II.

**) C. Langenbeck. Nosologie u. Therapie der chirurg. Krankheiten. Bd. V. S. 83.

***) John Bell l. c. p. 342.

†) C. F. Gräfe. De notione et cura angiectaseos labiorum. Lips. 1807. p. 20.

††) Pearson. Med. communic. Lond. 1790. Vol. XI. p. 95. G. Breschet. Répert. génér. d'anat. et de phys. path. et de clin. chir. Paris. 1826. T. II. 1. p. 142. Scarpa. Sull' aneurisma detto per anastomosi. Milano. 1830. p. 13.

die Zahl der Fälle schnell vermehrt. Allein es kann nicht bezweifelt werden, dass eine Menge von Irrthümern mit untergelaufen ist und dass eine grosse Zahl der aufgeführten Fälle in andere Kategorien gehört. Aus dieser Erfahrung erklärt es sich, dass nachher einzelne schärfere Kritiker die cavernösen Geschwülste der Knochen ganz leugneten und jedesmal andere, krebsige oder sarkomatöse Formen annahmen. Dupuytren*) selbst, aus dessen Klinik Breschet seine hauptsächlichen Beobachtungen sammelte, hat dieselben Fälle, welche letzterer als Beispiele für die erectile Geschwulst der Knochen aufführte, später unter dem Kapitel des Fungus haematodes behandelt, von dem er sagt, derselbe sei eine Verbindung des erectilen Gewebes mit krebsartiger Materie. Und in der That spricht die ganze Beschreibung dafür, dass es sich um myelogene Sarkome der Knochen (Tibia, Fusswurzel) handelte. Die Präparate von Scarpa hat neuerlich Sangalli**) untersucht, ohne daran die Natur der Bildung ergründen zu können; die Beschreibung des berühmten Chirurgen selbst lässt mir jedoch keinen Zweifel darüber, dass der eine seiner Fälle einen multiplen Knochenkrebs betraf; der andere dürfte sich auf ein myelogenes Sarkom beziehen. Dass es myelogene Sarkome der Knochen mit ausgezeichneter Pulsation giebt, ist sicher (Bd. II. S. 328). Eugène Nélaton***) hat lehrreiche Beispiele dafür gesammelt, aus denen er den Schluss zog, dass jede sogenannte Blutgeschwulst der Knochen eine Tumeur à myéloplaxes sei. Andererseits hat Cruveilhier, der früher erectile Geschwülste der Knochen annahm†), gezeigt, dass gewisse Formen des Krebses in der klinischen Erscheinung der erectilen Geschwulst auftreten können, und er stellte daher später den Satz auf, dass alle oder fast alle pulsirenden Blutgeschwülste der Knochen Krebse seien††). Wenn demnach kein Zweifel darüber bestehen kann, dass es pulsirende Krebse†††) und pulsirende Sarkome*†) der Knochen giebt, welche

*) Dupuytren a. a. O. S. 20, 23 [Fall 3, 4 u. (6) 5]. Vgl. Breschet p. 151 (Obs. 6—8).

**) Sangalli l. c. p. 263.

***) E. Nélaton. D'une nouvelle espèce de tumeurs bénignes des os ou tumeurs à myéloplaxes. Paris. 1860. p. 208. Pl. III. fig. 1.

†) Cruveilhier. Atlas d'anat. path. Livr. XXXIII. Pl. 3.

††) Cruveilhier. Traité d'anat. path. génér. T. III. p. 898.

†††) Hewett. British med. Journ. 1857. No. 34. S. Wilks. Lect. on path. anatomy. Lond. 1859. p. 41.

*†) Demarquay. Union méd. 1852. Nov. p. 135. Martin. Monit. des hôp. 1857. No. 34.

nur darin mit den Angiomen übereinstimmen, dass sie gleichfalls telangiektatische Bestandtheile enthalten, so bleibt nur die Frage übrig, ob das reine Angiom überhaupt am Knochen gar nicht vorkommt?

Stanley erklärt sich mit Entschiedenheit für die Positive. Während er eine Reihe von Beispielen beibringt*), welche die pulsirende Natur mancher Krebse und Gallertgeschwülste der Knochen darthun, führt er andererseits auch einen Fall von wahrer erectiler Geschwulst auf**). Es war dies eine gegen den Mund hervortretende Geschwulst im Unterkiefer eines Knaben, welche aus der spongiösen Substanz hervorging, weich, dunkelroth und von der Beschaffenheit des Milzgewebes war. Ein Durchschnitt zeigte das Innere siebförmig von den Oeffnungen erweiterter Blutgefässe. Wenn dies auch beweist, dass die Geschwulst telangiektatisch war, so fehlt doch der Nachweis, dass sie ein Angiom war. Cruveilhier***) seinerseits giebt die Existenz periostealer Angiome zu, während er die myelogenen leugnet. Indess lässt er die periostealen nicht blos tiefe Erosionen der Knochen erzeugen, sondern er beschreibt auch einen von Verneuil aufgefundenen Fall, wo sämmtliche Beckenknochen, einschliesslich des Kreuzbeins und der letzten Lendenwirbel an ihrer äusseren und inneren Fläche mit erectilen Geschwülsten besetzt waren, von denen einzelne ein knöchernes Balkenwerk besassen. Er hält dieses für neugebildet.

In der That ist nach meinen Erfahrungen das Vorkommen peripherischer Angiome an den Knochen ganz unzweifelhaft. Für eine solche Möglichkeit spricht schon der Umstand, dass bei subcutanen Angiomen die Gefässe der Geschwulst nicht selten mit den Gefässen des unterliegenden Knochens zusammenhängen. Bei den frontalen Angiomen haben wir solche Fälle besprochen (S. 352), indess kommen sie auch an anderen Orten vor. So exstirpirte v. Ammon†) bei einem einen Monat alten Kinde eine wenig pulsirende, schmutzigblau aussehende, stark erhabene und höckerige Geschwulst der Brust, welche schnell wuchs; es entstand

*) Edw. Stanley. A treatise on diseases of the bones. Lond. 1849. p. 200.

**) Stanley l. c. p. 184. Pl. XIII. fig. 1—2.

***) Cruveilhier l. c. p. 894.

†) v. Ammon. Die angebornen chirur. Krankh. S. 135. Taf. XXXII. Fig. 7 u. 14. vgl. Cabaret, Révue méd. chir. 1855. Juill.

dabei eine so heftige venöse Blutung, dass das Leben des Kindes mehrere Tage gefährdet schien. An der betreffenden Stelle war die Haut runzlig und verdünnt, und das darunter liegende Fett roth gefärbt: sehr erweiterte Venen entsprangen aus dem Sternum und seinem Periost. Aber auch unabhängig von subcutanen Veränderungen und unter dem Periost finden sich Angiome in den peripherischen Knochenschichten. Ich habe ihrer zu wiederholten Malen sowohl an der inneren, als an der äusseren Oberfläche der Squama occipitalis gesehen. Jedesmal war die Oberfläche des Knochens grubig vertieft und die Gruben mit sackig erweiterten und zum Theil anastomosirenden Gefässen gefüllt; einigemal bestanden zahlreiche, communicirende Höhlen mit durchsetzenden Trabekeln. In ähnlicher Weise, wie es Cruveilhier beschreibt, kamen dabei manchmal Knochenneubildungen vor, so dass der Habitus des Osteoms über den des Angioms überwog (Bd. II. S. 89). Toynbee*) hat solche Bildungen von der äusseren Fläche beider Scheitelbeine eines Phthisikers beschrieben; Thomson**) sah sie unter einem grossen congenitalen Naevus bei einem Neugebornen gleichfalls am Scheitelbein. Dieser Art ist auch der eine Fall von Sangalli***). Dagegen scheinen zwei andere desselben Autors†) vom Orbitalrande des Stirnbeins und von der äusseren Fläche des Scheitelbeins einfacher Art gewesen zu sein. Das am meisten ausgebildete Beispiel, welches mir vorgekommen ist, fand ich††) bei einer 72jährigen Pfründnerin, die zugleich eine cavernöse Geschwulst der Leber hatte. Es war eine, unter dem kaum veränderten Pericranium gelegene Bildung von 2‴ Länge und ¼″ Breite am hinteren Umfange des rechten Scheitelbeins, welche den Knochen ganz ersetzte, so dass nur die innere Tafel noch übrig geblieben war. Die Maschenräume der Geschwulst, welche mit flüssigem Blute gefüllt waren, hatten eine beträchtliche Weite und communicirten mit Gefässen der Diploë von ½—¼‴ Durchmesser; die Balken des Maschenwerks standen meist senkrecht auf dem Knochen.

* Toynbee. Lond. med. Gaz. 1847.
** Thomson. Atlas of delineations of cutaneous eruptions. Lond. 1829. [illegible]
*** Sangalli [illegible] Tav. IV. fig. VII.
† Sangalli [illegible]
†† Virchow, Archiv. Bd. VI. S. 546.

Myelogene Angiome der Knochen habe ich niemals in dem eigentlich cavernösen Stadium gesehen. Einfache Telangiektasien des Markgewebes sind in der Diploë der Schädelknochen nicht selten*). Indess scheint doch zuweilen auch im Innern von Knochen die Bildung erectilen Gewebes vorzukommen. So exstirpirte Travers**) bei einem 10jährigen Knaben die Clavicula, welche ganz in eine ovale, elastische Geschwulst verwandelt war, indem unter dem Periost eine Reihe von Höhlungen lag, die mit dunkeln, festen Gerinnseln gefüllt waren. Die Krankheit schien seit einem Jahre in Folge eines Schlages entstanden zu sein. Rigaud***) beschrieb eine Blutgeschwulst des Sternalendes vom Schlüsselbein bei einem 25jährigen Mädchen, wo unter der Entwickelung eines maschigen Gewebes mit blutiger Füllung der Hohlräume die Knochensubstanz ganz geschwunden war. Leider fehlt jedoch auch in diesem Falle, wie in denen von Verneuil (Kahnbein) und Richet (Kopf des Oberarmes), welche Lebert†) anführt, die mikroskopische Untersuchung. Rokitansky††) erwähnt eines Falles, wo ziemlich ansehnliche, aus der Diploë der Scheitelbeine entwickelte cavernöse Geschwülste die äussere Knochentafel durchbrachen. Aehnlich, nur tiefer greifend, ist der Fall von Ehrmann†††), wo bei einer 50jährigen Frau in der Diploë des Scheitelbeins eine rothe, schwammige, sehr gefässreiche Masse, ganz wie cavernöses Gewebe aussehend, lag, welche die innere Tafel mehrfach perforirt hatte. Reiche*†) operirte eine 3½ Zoll lange und 2 Zoll breite, pulsirende Geschwulst des Brustbeins bei einem 18jährigen Schriftsetzer, der erst ½ Jahr vorher durch länger dauernde Schmerzen zuerst auf eine kleine

*) Ein bemerkenswerthes Beispiel von myelogener Telangiektasie einiger Wirbelkörper wurde in den letzten Tagen (Januar 1867) bei uns an der Leiche einer alten Frau beobachtet, welche eine cavernöse Geschwulst der Leber hatte. An zwei weit von einander entfernten Wirbelkörpern fanden sich bis haselnussgrosse Stellen, an welchen das Knochengewebe bis auf einige, ungemein dicke und sklerotische Balken ganz geschwunden war; die Lücke war ersetzt durch ein, wenig fettreiches Markgewebe mit so stark erweiterten und sackig ausgebuchteten Gefässen, dass man sie vom blossen Auge sehen konnte.

**) Travers. Med. chir. Transact. Vol. XXI. p. 135.

***) Rigaud. Gaz. méd. de Strasb. 1850. No. 4.

†) Lebert. Traité d'anat. path. T. I. p. 207. T. II. p. 526.

††) Rokitansky. Lehrb. der path. Anat. Wien. 1856. Bd. II. S. 130. vgl. Schuh, Pseudoplasmen. Wien. 1854. S. 170.

†††) Ehrmann. Musée de la Faculté de méd. de Strasbourg. 1847. I. no. III. fig.

*†) Reiche. Deutsche Klinik. 1854. No. 22.

Anschwellung an der Stelle aufmerksam gemacht war. Die benachbarten Venen waren erweitert, die Haut darüber fast bläulich. Man fand unter dem Periost und der fast geschwundenen äusseren Knochenlamelle eine mit Blutgerinnsel gefüllte Höhle, umgeben von rauhem, ausgehöhltem Knochengewebe, aus welchem das Blut hervorsickerte.

Erwägt man die Unsicherheit der meisten dieser Angaben, so kann man nicht umhin, zu sagen, dass das cavernöse Angiom wohl an den Knochen vorkommen kann, dass es jedoch sehr selten eine wirkliche Bedeutung erreicht, und dass namentlich von jenen grossen Geschwülsten der Röhrenknochen, welche als Knochen-Aneurysmen beschrieben worden sind, bis jetzt auch noch nicht ein einziger Fall als wahres Angiom bestimmt nachgewiesen worden ist. Selbst der Fall einer kindskopfgrossen pulsirenden Geschwulst des Kopfes der Tibia, dessen Robin*) gedenkt, erscheint zweifelhaft, denn der bewährte Untersucher giebt ausdrücklich an, dass die grossen Hohlräume, in denen sich das schon lange geronnene Blut befand, durch Knochenlamellen oder spongiöse Substanz begrenzt waren, welche nur von einem geringen Reste des Markgewebes ausgekleidet waren. Mindestens ebenso zweifelhaft sind aber auch jene Fälle von nicht pulsirenden, sackigen Blutgeschwülsten an und in Knochen, wie sie namentlich Hodgson**) beschrieben hat; wahrscheinlich gehören sie sämmtlich der Sarkomreihe an. Trotzdem will ich die Möglichkeit nicht leugnen, dass auch hier Fälle vorkommen, welche den Angiomen näher stehen. Paul***) fand bei einem 34jährigen Manne eine grosse diffuse pulsirende Geschwulst des rechten Oberschenkels, besonders um den Trochanter major und das Hüftgelenk; bei der Autopsie zeigte sich eine an vielen Stellen erweichte Knochengeschwulst mit sehr reicher arterieller Gefässentwickelung im Knochen, aneurysmatische Ausdehnung der Schenkelgefässe und Erweiterung der kleineren Arterien zu dicken „atheromatösen“ Stämmen. Liston†) entfernte eine Geschwulst, welche den ganzen Oberkiefer einnahm und durchweg aus erectilem Gewebe

*) Robin. Gaz. méd. de Paris. 1854. p. 348.
**) Hodgson a. a. O. S. 87.
***) H. J. Paul. Die conservative Chirurgie der Glieder. S. 401. (Canstatt's Jahresber. f. 1854. Bd. IV. S. 165.)
†) Liston. Pract. surgery. Lond. 1846. p. 307.

bestand; das Antrum existirte nicht, doch schien die Geschwulst nicht von da ausgegangen zu sein. Gross*) resecirte bei einem 35jährigen Farmer einen Theil des Unterkiefers wegen einer orangegrossen Geschwulst, die seit 3 Jahren bemerkt war und vom Eckzahn bis zum mittleren Backzahn reichte. Sie bestand aus einer einfachen Knochenschale und enthielt 3 rothe, solide, adhärente Coagula, deren grösstes Taubeneigrösse erreichte. Besonders charakteristisch ist eine Beobachtung von Schuh**): Bei einem sonst gesunden 18jährigen Mädchen war seit einem Jahre eine eiförmige, citronengrosse Geschwulst im Mittelhandknochen des linken Kleinfingers entstanden, welche beim Druck stellenweis wie Pergament knitterte. Die Hautvenen waren ausgedehnt. Die Entfernung der Geschwulst mitsammt des Kleinfingers wurde unter geringer Blutung ausgeführt. Es fand sich im Os metacarpi innerhalb einer nicht ganz vollständigen Knochenschale ein ausgezeichnet cavernöses Gewebe, dessen unter einander communicirende Bluträume ziemlich dünne, mehr hautartige Wandungen hatten und ziemlich gleichmässig bohnengross waren; kleine Verbindungszweige führten zu den Venen.

Der Ausgangspunkt für die Untersucher war vielfach eine Beobachtung von Lallemand***), insofern der glückliche Erfolg der Behandlung für die Ansicht von der aneurysmatischen Natur des Uebels spricht. Es handelte sich um einen 45jährigen Mann, dessen Anamnese eine sehr reiche pathologische Geschichte lieferte, bis sich endlich im Alter von 43 Jahren ein fixer Schmerz am Knie, bald nachher Pulsation und Geschwulst einstellte; der Ausgangspunkt war der Kopf der Tibia. Es wurde die Art. cruralis unterbunden und zwar mit so glänzendem Erfolge, dass der Kranke nach einigen Monaten als vollständig genesen angesehen werden konnte. Ganz ähnlich ist eine Beobachtung von Lagout†): Bei einem Manne bestand eine pulsirende Geschwulst der Tuberositas interna tibiae, welche bei Compression der A. femoralis aufhörte zu pulsiren und so weit erschlaffte, dass man eine grosse Oeffnung im Knochen fühlen konnte. Es wurde die Ligatur der Femoralis

*) Sam. D. Gross. Elements of path. anat. Philad. 1845. p. 283.
**) Schuh. Wiener Medicinal-Halle. 1862. S. 107. (Gurlt, Jahresbericht für 1862. S. 94 im Archiv f. klin. Chir. Bd. V.)
***) Lallemand. Répert. génér. par Breschet. 1826. II. 2. p. 137.
†) Lagout. Gaz. des hôp. 1859. p. 23.

gemacht; die Pulsation und die spontanen Schmerzen verschwanden, das Knie blieb in halber Flexion anchylotisch, und noch nach 3 Jahren war kein Recidiv eingetreten. Gewiss sind dies sehr bemerkenswerthe Fälle, aber auch sie sind nicht ganz entscheidend, da wir über den späteren Verlauf nichts wissen. Es ist dies um so mehr zu bedauern, als dadurch ihre Bedeutung nahezu aufgehoben wird. Denn auch Dupuytren*) unterband in einem ähnlichen Falle die Art. cruralis mit so grossem Erfolge, dass der Kranke das Spital geheilt verlassen konnte, indem statt der pulsirenden Geschwulst der Tibia nur noch eine kleine Erhöhung ohne Pulsation übrig war. Allein 7 Jahre später kehrte der Kranke mit einer von Neuem gewachsenen Geschwulst zurück, und Dupuytren sah sich zur Amputation genöthigt. Breschet selbst beschreibt die Geschwulst als bestehend aus einer Reihe von Fächern, welche in der Substanz der Tibia lagen: einige enthielten Gallertmasse, andere eine gelbliche oder schwärzliche Substanz, und nur einige (quelques-unes) „albuminöse Schichten, gebildet aus Blutgerinnsel, wie man sie in alten aneurysmatischen Geschwülsten sieht.“ Injectionsmasse war in einige Räume ausgetreten; in den meisten hatte sie nur die Gefässnetze gefüllt, welche die Auskleidungshaut der grossen Räume durchsetzten. Man sieht, diese Beschreibung passt mehr auf ein schaliges, myelogenes Myxosarcoma, als auf ein Angiom. —

Betrachten wir nun den weiteren Verlauf der äusseren Angiome, so halten wir uns hauptsächlich an die oberflächlichen, und nehmen nur insoweit auf die tieferen Rücksicht, als sie bei weiterem Umsichfressen endlich auch die Oberfläche erreichen. Zuweilen reichen die Gefässerweiterungen bis in die Papillen hinein, welche sich zu kleinen, körnig hervortretenden Säcken ausdehnen**). Die anfangs glatte Oberfläche wird daher etwas uneben, in dem Maasse als die Geschwulst sich über das Niveau der Haut erhebt. Nicht selten beginnt diese Fläche später zu nässen, die Epidermis wird in Form kleiner Bläschen und Pusteln abgehoben, welche bersten und oberflächliche Erosionen oder Ulcerationen zurücklassen. Später, bald spontan, nach allerlei fluxionären Hyperämien, bald in Folge mechanischer Einwirkungen, treten Blutungen ein, welche eine solche Höhe erreichen können,

*) Dupuytren a. a. O. S. 23. Breschet. Répert. II. 2. p. 151.
**) Verneuil. Gaz. hebdom. 1855. p. 400.

dass das Leben der Kranken dadurch bedroht wird. Besonders interessant sind die menstrualen Fluxionen und Blutungen, welche von vielen der besten Beobachter constatirt sind (S. 320, 356). Allein auch abgesehen von ihnen kommen mancherlei periodische Fluxionen vor, die sich bis jetzt um so weniger genau erklären lassen, als sie sich auch bei anderen Arten der Naevi zu finden scheinen. So erwähnt Henoch*) den Fall eines 11jährigen Mädchens, welches auf der äusseren Fläche des rechten Oberarmes einen 2" langen und 1" breiten, nicht erhabenen, bläulichgrauen Naevus hatte; dieser erhob sich etwa alle 6—8 Wochen in seinem mittleren Theile etwas und fing ohne Veranlassung an, stark zu eitern. Eine Angabe von Alibert, wo bei einem Manne bei jedem Mondwechsel eine Schwellung des Angioms stattgefunden haben soll, werde ich noch erwähnen. Nach dieser Richtung hin ist noch mancherlei durch Beobachtung festzustellen. Jedenfalls ist die Blutung das gefährlichste Ereigniss, welches durch das Angiom herbeigeführt werden kann. Allerdings sind die einzelnen Blutungen selten lebensgefährlich, aber ihre öftere Wiederholung kann doch eine sehr bedenkliche Oligämie herbeiführen, so dass gerade aus diesem Grunde das active Eingreifen des Arztes am häufigsten provocirt wird.

Nach voraufgegangenen erosiven und hämorrhagischen Zufällen bedeckt sich die Oberfläche der Geschwulst öfters mit eintrocknenden Plättchen und Schörfen; die Epidermis kann auch wuchern und gröbere warzige Massen bilden**), welche der Stelle ein so fremdartiges Aussehen geben, dass der Verdacht einer krebsartigen Entartung dadurch herbeigeführt wird. Auch erheben sich aus der wunden Fläche zuweilen „fungöse" Auswüchse, welche Besorgniss einflössen. Meist bleiben die wunden Stellen jedoch flach und eher vertieft.

Gewöhnlich geschieht bei den cavernösen Angiomen ein fortschreitendes Wachsthum, zumal in der Fläche. Die Gefässe der Umgebung erweitern, verlängern und schlängeln sich mehr und mehr, die Krankheit kriecht gleichsam in den Wandungen der Aeste und Stämme weiter, während zugleich die Zahl der Gefässe

*) Henoch u. Romberg. Klinische Wahrnehmungen u. Beobachtungen. Berlin. 1851. S. 222. Nach einer Mittheilung des Hrn. Henoch war der Naevus von einer Zone erweiterter kleiner Gefässe umgeben, zeigte dagegen auf der Fläche nur hie und da erweiterte Gefässe.

**) Schuh. Pseudoplasmen. 1851. S. 130. 1854. S. 166.

sich durch Neubildung vermehrt. Auch die Bluträume im Innern vergrössern sich mehr und mehr. Immer neue Theile des Gewebes schwinden unter diesen Vorgängen, bis zuletzt nur noch ein loses Balkengewebe übrig ist, in welchem von den früheren Bestandtheilen höchstens etwas Bindegewebe und elastische Fasern zurückbleiben. Eine gewisse Ruhe, ja ein längeres Stationärwerden der Geschwulst wird durch die früher (S. 330) besprochene Abkapselung herbeigeführt, welche leider verhältnissmässig nicht sehr häufig ist. Ein definitiver Abschluss wird jedoch auch dadurch nicht gewonnen, da auch die Kapsel Gefässe enthält und der angiomatöse Prozess sich später auf diese ausdehnen kann.

Sehr selten ist ein völliges Veröden der Geschwulst, eine Art spontaner Atrophie. Es ist dieselbe Erscheinung, die man in den freilich seltenen Fällen beobachtete, wo die Unterbindung der zuführenden Arterien die Geschwulst direct zum Schrumpfen brachte. Einen ausgezeichneten Fall der Art berichtet Bertherand*) von einem 4½ Monate alten Kinde, dem er wegen einer grossen pulsirenden Geschwulst, die sich vom Augenlide bis hinter die Kranznaht erstreckte, zuerst die Carotis externa und dann die Carotis communis unterband. Die spontane Verödung ist zuweilen abhängig von allgemeiner Erschöpfung. Lobstein**) sah bei einem Neugebornen kleine rothe Flecke der Oberlippe, welche sich später ausdehnten und zusammenflossen; die Lippe schwoll an und nahm die Gestalt einer weichen, bläulichen Trompete an. Nach einiger Zeit wurde das Kind von einer chronischen, colliquativen Diarrhoe ergriffen, die Kräfte sanken, zugleich verkleinerte sich die Geschwulst, und als das Kind im Alter von 9 Monaten starb, war die Geschwulst verschwunden. Die Lippe enthielt noch spongiöses Gewebe, aber kein Blut mehr. Anderemal ist der Grund der Atrophie nicht erkennbar. v. Ammon***) beobachtete einen angebornen pulsirenden Naevus bei einem Mädchen über dem linken Ohre, der im 2. Lebensjahre seine Röthe verlor, zusammenfiel und sich abflachte; nach 15 Jahren war kaum eine Spur des Uebels zu bemerken. Moreau†) hat 3 Fälle spontaner Heilungen constatirt;

*) Bertherand. Union med. 1860. T. VIII. p. 253.
**) Lobstein. Traité d'anat. path. 1829. T. I. p. 327.
***) v. Ammon a. a. O. S. 134, 135. Taf. XXXII. Fig. 5.
†) Vidal. Traité de path. ext. Paris. 1846. T. II. p. 127.

einen, wo bei einem neugebornen Mädchen
Mittellinie der Stirn dicht am Haarrande
naten fand sich eine Geschwulst von
Gliedes des Mittelfingers eines
sie gänzlich verschwunden.
n Mädchen die spontane
Schamlippe. Henry
Geschwulst des
von schwam-
schwirrendem
einige gewundene
lis media von der
geschah nichts, und
chwunden. Anderemal
aber gewisse Rückstände,
der Haut oder der Unterhaut,
er Oberhaut. Bouchut***)
nd bei einem 45jährigen Herrn,
Naevus zur Welt gekommen und
seiner Mutter im 10. Lebensjahre
rt war, als einen flachen, schwarzen

änge, welche hierbei stattfinden und welche
iteration der Fötalgefässe erinnern, ist wenig
e um so mehr versucht sein, dabei an Throm-
als die so häufige Bildung von Venensteinen den
dass in den Maschenräumen spontane Gerinnungen
rfolgen. Indess ist darüber nichts weiter bekannt.
scheint der Prozess verschieden zu sein von der eigent-
ernarbung, der fibrösen Degeneration, welche
lls zuweilen eintritt. Hier geschieht ähnlich, wie bei den
eifenden Strikturen der Harnröhre, eine Bildung von fibrösem
degewebe, offenbar von dem Balkenwerk aus†). In Folge der
Retraction dieses Gewebes schrumpft die Geschwulst, die Hohl-
räume verkleinern sich, und es entstehen bald einzelne, harte

*) Cloquet. Union méd. 1852. No. 88. vgl. Monod, ebendaselbst.
**) Birkett. Guy's Hosp. Rep. 1851. Ser. II. Vol. VII. p. 293.
***) Bouchut a. a. O. S. 952.
†) Lücke. Mein Archiv. Bd. XXXIII. S. 336.

Stellen, bald eine ausgedehnte schwielige Narbenbildung. Dieser Vorgang ist meist die Folge entzündlicher, namentlich ulceröser Zustände. Schon Wardrop*) beobachtete dies nach äusserer Anwendung von Sublimat, und sowohl die Behandlung mit oberflächlichen Aetzmitteln, als die mit Vaccine-Impfung auf die telangiektatischen Stellen basirt auf dieser Erfahrung. Jedoch kommt Aehnliches auch spontan vor. Rayer**) sah es bei einem congenitalen Naevus, der sich von der Schulter über den ganzen Arm bis zu der Mitte der letzten Fingerglieder erstreckte; 5 Wochen nach der Geburt entzündete er sich und begann zu ulceriren. Im Laufe von 2½ Monaten überzog die Ulceration die ganze Fläche und es bildete sich langsam, unter starker Retraction des Armes, eine grosse Narbe. Der Fall steht vielleicht dem einfachen Naevus näher, als dem cavernösen Angiom, indess ist im Verlaufe der Prozesse kein Unterschied.

Ein anderer Fall der Umbildung cavernöser Geschwülste ist die Cystenbildung. Schon Plenck (S. 311 Anm.) kannte das Vorkommen von Räumen mit gallertigem Inhalt in cavernösen Naevi. Aber erst in der neuesten Zeit hat diese Verbindung die allgemeine Aufmerksamkeit erregt, seitdem sich daran besondere Streitigkeiten über die Entstehung der Cysten und ihre Beziehung zu der Angiombildung überhaupt anknüpften (S. 323). Die vorkommenden Cysten sind, wie schon Bell***) wusste, zweierlei Art: Blutsäcke und Serumsäcke. Die ersteren sind von sehr verschiedener Grösse und Gestalt; sie enthalten entweder flüssiges und frisches, oder verschiedentlich verändertes, namentlich zersetztes, braunes oder schwärzliches Blut; ihre Wand ist vielfach ausgebuchtet und mit Trabekeln besetzt†). Die letzteren dagegen sind meist klein, ausnahmsweise jedoch auch recht gross, rundlich, prall, und mit gelblichem Serum gefüllt, dem gelegentlich zellige oder fettige Theile beigemischt sind; sie sind stets abgeschlossen und ohne Zusammenhang mit den Gefässen, während erstere,

*) Wardrop. Med. chir. Transact. 1818. Vol. IX. p. 213.
**) Rayer. Traité des malad. de la peau. Paris. 1827. T. II. p. 235
***) John Bell l. c. p. 399. Often in the course of this disease various sacs are formed, which receive sometimes serum and sometimes blood, according to the state of the tumor, so that tumors of this kind sometimes burst like a ganglion or great salivary tumor, discharging a thin serum like saliva.
†) Schuh. Pseudoplasmen. S. 172.

namentlich wo frisches Blut darin ist, in offener Communication mit den Gefässen stehen.

Verschiedene Autoren sind nach dem Vorgange von Holmes Coote geneigt, alle diese Formen auf eine einzige Reihe zurückzuführen*): die Gefässräume würden sich darnach mehr und mehr ausdehnen, endlich abschnüren und selbständig werden, während das darin enthaltene Blut sich zersetzt und auflöst. Gerade entgegengesetzt ist die von Busch**) vertretene Ansicht, wonach überhaupt zuerst einfache Cysten entständen, die sich nach und nach durch Usur der Wandungen mit Gefässen in Verbindung setzten. Nur wenige Autoren folgen dem Beispiele von Hawkins, der eine blosse Combination annimmt***).

Nach meiner Meinung liegt der Fehler auch hier wieder in der Einseitigkeit der Menschen. Die Fülle der Combinationen, welche vorkommen können, ist so gross, dass jede Möglichkeit gelegentlich realisirt wird. Früher habe ich einen Fall erwähnt, den ich selbst beobachtete, wo eine Mischgeschwulst der Wange, welche schnell aufbrach und blutete, neben einander angiomatöse, atheromatöse und sarkomatöse Abschnitte enthielt (Bd. II. S. 336); der angiomatöse Abschnitt bestand vorwiegend aus grösseren Blutsäcken, das Atherom umschloss epidermoidale und fettige Bestandtheile. Gewiss liegt kein Grund vor, alle diese Theile auf eine einzige Entwickelungsreihe zurückzuführen. Laboulbène†) beschreibt genauer einen von Laugier operirten Fall, wo von Geburt an ein rother Fleck an dem Augenlide bestanden hatte; allmählich hatte sich daraus eine beträchtliche Geschwulst gebildet, welche, als der Kranke ein Alter von 22 Jahren erreicht hatte, zuerst mit reizenden Einreibungen, dann mit dem Haarseil behandelt und zuletzt exstirpirt wurde: es fanden sich neben Narbengewebe zahlreiche kleine Cysten mit fettigem Inhalt. Dass diese Cysten aus abgeschnürten Theilen des Gefässapparates hervor-

---

*) Holmes Coote. Lond. med. Gaz. 1852. Vol. X. p. 412. Bickersteth. Edinb. Monthly Journ. 1853. June. Paget. Lect. on surg. path. Vol. II. p. 38, 284. Warmont et Verneuil. Gaz. hebd. 1855. p. 398. Cruveilhier. Traité d'anat. path. génér. T. III. p. 489, 494. Nussbaum a. a. O. S. 681. Bryant. Transact. Path. Soc. Vol. IX. p. 188.

**) Guil. Busch. De nexu inter hygromata etc. p. 5.

***) Caesar Hawkins. Lond. med. Gaz. Vol. XXXVII. p. 1027.

†) Laboulbène. Sur le naevus en général. Thèse de Paris. 1854. p. 35. fig. 4—7.

gegangen seien, ist möglich, aber bei der Natur des Inhalts mindestens unwahrscheinlich. Mir scheint ein blosses Combinationsverhältniss weit natürlicher. Liegt aber ein solches vor, so kann immerhin unter besonderen Verhältnissen später eine Hämorrhagie in die Cyste oder selbst eine Communication mit Gefässen eintreten. Lücke*) hat ein Paar Fälle von Combination angeborner Cystenhygrome des Halses mit cavernöser Bildung beschrieben, bei denen er es wahrscheinlich macht, dass die letztere erst in späterer Zeit aufgetreten ist.

Umgekehrt halte ich auch eine secundäre Abschnürung von Gefässräumen für möglich, wie schon früher (Bd. I. S. 153) erwähnt ist. Ich habe selbst bei einem Experiment am Hunde eine derartige Blutcyste an der V. jugularis künstlich erzeugt, die später, nachdem sie punktirt und mit Jod eingespritzt war, eine seröse Flüssigkeit enthielt**). Eine besonders starke Entwickelung der Klappen zwischen sackigen Ausbuchtungen der Venen, wie sie Verneuil***) in einem Falle von congenitalem Naevus der Lendengegend gesehen hat, könnte die Abschnürung sehr begünstigen. Jedenfalls ist eine allmählich zunehmende Erweiterung der Hohlräume in vielen cavernösen Angiomen zu verfolgen, zumal in jenen mehr venösen, welche Phlebolithen enthalten. Die Trabekeln verdünnen und verlängern sich, stellenweis werden sie usurirt, und es entstehen immer grössere Säcke, die jedoch noch mit den Gefässen communiciren. Maunoir†) brachte diese secundäre Erweiterung mit dem Auftreten von Blutungen in der Art in Verbindung, dass er annahm, der Sack trete an die Stelle der nach der Blutung wieder verschlossenen Oeffnung. Allein dasselbe geschieht auch an Geschwülsten, die niemals geblutet haben. Dass nun aber ein derartiger Blutsack, wenn er vielfach insultirt wird, sich endlich gegen die Gefässe hin schliessen und seinen Inhalt verändern kann, dafür bietet wohl das beste Beispiel ein Fall von John Bell††), den ich schon erwähnte (S. 355—356): im Laufe der Jahre

*) Lücke a. a. O. S. 330. vgl. auch Pitha, Canstatt's Jahresber. für 1859. Bd. IV. S. 311.

**) Virchow. Gesammelte Abhandl. S. 298, 301.

***) Verneuil. Gaz. hebdom. 1855. p. 400.

†) Maunoir l. c. p. 80.

††) John Bell l. c. p. 417, 421. That these vesicles were generated by the vessels which form this tumor, is certain.

bildeten sich in dem polypös gewordenen Angiom zuerst Blutsäcke, die wiederholt und reichlich Blut ergossen, und schliesslich eine grosse Cyste, die 3 Pfund klares Serum entleerte. Bell schloss daraus, dass die Bläschen und Säcke aus Blutgefässen hervorgehen.

Immerhin ist diese Umwandlung, von der neuerlich Michel und Lücke*) weitere Beispiele beigebracht haben, eine verhältnissmässig seltene, und es wird im einzelnen Falle einer sehr genauen Nachweisung bedürfen, ehe man sie zulassen darf. Bell**) selbst war vorsichtig genug, andere Blutcysten, wie er einen Fall vom Halse beschreibt, nicht in dieselbe Kategorie zu setzen. Die Blutcysten***) des Halses (Haematocele colli Michaux) mögen zuweilen in dieser Weise entstehen; ein genügender Grund, sie alle in gleicher Art zu erklären, liegt jedoch bis jetzt nicht vor. Schon bei den Lymphangiomen werden wir auf ähnliche Verhältnisse zurückkommen. —

Einige Autoren haben auch die Frage erörtert, ob die cavernöse Geschwulst in Krebs übergehe? Hier muss ich zunächst darauf aufmerksam machen, dass zuweilen eine Combination des Angioms mit anderen Geschwülsten vorkommt, welche die Symptomatologie und Prognose verwirrt. Combinationen mit Enchondromen und Cysten habe ich schon früher erwähnt (S. 364, 381). Besonders merkwürdig ist ein von Schuh †) mitgetheilter Fall. Ein 14jähriger Schüler trug seit seiner Kindheit ein Angiom, das sich von der äusseren Gegend der Mitte des Oberarmes nach ab- und vorwärts erstreckte und sich in eine 3 Zoll lang in der Ellenbeuge vorspringende, schlaffe, hyperplastische Hautfalte verlor. Auch am Vorderarm sassen zerstreut 3, über einen Quadratzoll grosse cavernöse Wucherungen, über denen die Haut sehr empfindlich war. Ausserdem hatte der junge Mensch gleichfalls seit vielen Jahren eine unschmerzhafte Geschwulst, die zuletzt strausseneigross geworden war, in der Mitte des Oberarmes, sowie eine sehr schmerzhafte eigrosse Geschwulst in der Achsel-

*) Michel. Gaz. méd. de Strasb. 1860. No. 3. Lücke a. a. O. S. 337.
**) John Bell l. c. p. 356.
***) Tietze. De tumoribus colli et thoracis quibusdam sanguinolentis. Diss. inaug. Berol. 1853. E. Gurlt. Die Cystengeschwülste des Halses. Berlin. 1855. S. 249. Larondelle. Des kystes du cou. Diss. inaug. Liège. 1865. p. 47.
†) Schuh. Wiener med. Wochenschr. 1861. No. 48—49.

höhle gegen den Rand des Latissimus dorsi. Beide wurden exstirpirt. Die letztere erwies sich als Neurom des N. radialis, die erstere als eine grosse Gallertgeschwulst, die Schuh als Bündelkrebs deutet, die jedoch wohl ein Myxom oder Myxosarkom war. Nach 10 Monaten fand sich in der Gegend der grösseren Geschwulst ein Recidiv; es wurde wieder operirt. Nach 3 Jahren das zweite Recidiv. Inzwischen hatte sich die cavernöse Masse sehr vergrössert: sie war über die Schulter gegen den Hals und über den Vorderarm bis zum Handgelenk fortgeschritten. Gleichzeitig waren an unzähligen Stellen des Bauches, des Rückens und der Brust kleinere schwellbare Flecke von bläulicher Farbe erschienen. Die neue Geschwulst wurde exstirpirt: es fand sich, dass der N. musculo-cutaneus in ihr verschwand, nachdem seine Bündel durch die Geschwulstmasse auseinandergedrängt waren. Die cavernöse Geschwulst wuchs mittlerweile wieder weiter gegen den Hals hin. Weiteres ist nicht bekannt, jedoch genügt das Vorliegende, um die interessante Combination des Angioms mit einer recidivirenden Nervengeschwulst, wahrscheinlich einem Myxom zu constatiren.

Anders liegt aber die Frage, ob ein primäres cavernöses Angiom secundär krebsig werden kann? Diese Frage ist früher, als die Lehre von dem Fungus haematodes noch nicht geklärt war, vielfach falsch beantwortet worden. Je genauer man untersucht hat, um so mehr ist die Wahrscheinlichkeit einer derartigen Degeneration in den Hintergrund getreten. Mir ist nur eine einzige neuere Beobachtung bekannt, die von Lücke*), welche positiv lautet: Ein 35jähriger Mann hatte seit seinem 10. Jahre an der inneren Seite des unteren Drittheils vom Unterschenkel eine Geschwulst bemerkt, auf der von Zeit zu Zeit Pusteln entstanden, die schwer heilten; seit einigen Jahren war sie hervorgetreten und ulcerirt. Sie wurde exstirpirt, und es zeigte sich, dass die tieferen Schichten, welche im subcutanen Fettgewebe lagen, cavernös, die oberen dagegen kankroid waren.

Johannes Müller**) endlich hat ein Paar Fälle angeführt, welche dafür sprechen würden, dass die cavernösen Geschwülste selbst bösartig werden können. Einmal fand er in dem ampu-

*) Lücke a. a. O. S. 333.
**) Joh. Müller. Archiv f. Anat., Phys. u. wiss. Medicin. 1843. S. 438.

tirten Arm eines Frauenzimmers eine Muskelgeschwulst, „die fast ganz aus sehr ansehnlichen Erweiterungen von erweichten Blutgefässen und Blutextravasaten bestand.“ Ein halbes Jahr später brachte ihm der behandelnde Arzt, Dr. Reich, aus dem Netz und anderen Unterleibsorganen der inzwischen gestorbenen Person grosse Massen von Neubildungen, bestehend aus ganz mit Blut gefüllten traubigen Erweiterungen der Blutgefässe von der Dicke einer Rabenfeder. Ein anderes Mal sah er Walther*) einem jungen Manne zwei angeborne Muttermäler am Unterschenkel exstirpiren; 2½ Jahre später starb der Kranke an Hämoptysis und es wurden in den Lungen Knoten gefunden, die grösstentheils aus erweiterten Blutgefässen bestanden. Müller war daher geneigt, eine bösartige Telangiektasie oder ein Carcinoma telangiectodes s. cirsoides anzunehmen.

Es ist sehr schwer, über diese Fälle ein Urtheil auszusprechen. Bestanden die Geschwülste wirklich nur aus erweiterten Gefässen, so waren sie keine Carcinome, sondern Angiome. Nach dem Verlauf erscheint es freilich wahrscheinlich, dass es Carcinome oder Sarkome waren, indess lässt sich darüber nichts entscheiden. Andererseits giebt es allerdings multiple Angiome. Zuweilen beschränkt sich die Multiplicität auf ein einziges Gewebe, z. B. auf die Haut oder das Fettgewebe, wovon wir ja schon Beispiele genug aufgeführt haben. Anderemal finden sich gleichzeitig (S. 369, 372) an äusseren und inneren Theilen Angiome**), ohne dass man sagen kann, die letzteren seien durch die ersteren hervorgerufen und ständen zu ihnen in dem Verhältniss von Metastasen. Billroth***) erwähnt allerdings eines Falles, wo „nach einer cavernösen Blutgeschwulst in der Wange sich gleiche Geschwülste in der Leber, in der Milz und in den Schädelknochen ausbildeten“; da er aber kein weiteres Detail beibringt, so muss ich vorläufig bezweifeln, ob die letzteren sich wirklich nach der ersteren gebildet haben. Ich halte deshalb daran fest, dass im Wesentlichen das cavernöse Angiom eine gutartige Bildung ist, deren Besei-

*) Phil. v. Walther. Journ. f. Chirurgie u. Augenheilk. Bd. V. S. 261.
**) Virchow. Archiv. Bd. VI. S. 545. Gascoyen. Transact. Path. Soc. Lond. Vol. XI. p. 267.
***) Billroth. Untersuchungen über die Entwickelung der Blutgefässe. S. 78.

tigung ohne Gefahr metastatischer Eruption erfolgen kann. Die Möglichkeit einer malignen Degeneration zugestanden, muss doch gesagt werden, dass sie nur eine Ausnahme bildet. Die Prognose ist nur trüb durch den progressiven, gleichsam fressenden Charakter des Uebels, der ihm den Anschein eines infektiösen Leidens giebt. Jedoch muss erst durch weitere Untersuchungen dargethan werden, dass eine wirkliche Infektion von Theil zu Theil stattfindet.

Nicht ganz selten kommt nach einer Exstirpation eine Repullulation des Uebels an der Narbe vor. Dies erklärt sich in den meisten Fällen aus dem Rückbleiben gewisser Geschwulsttheile oder wenigstens prädisponirter Gewebsstücke, und eine wiederholte Operation hilft auch darüber hinweg. Jedenfalls ist die Gefahr einer solchen Repullulation nur bei diffusen Formen erheblich, und es ist daher um so weniger vorzuschreiben, bei Exstirpationen die Nachbarschaft jedesmal in grossem Umfange mitabzutragen, als in manchen Fällen selbst da, wo im Kranken operirt wird, eine völlige Heilung zu Stande kommt. Dieffenbach hat dafür glänzende Beispiele geliefert. Der Zustand der zu- und abführenden Gefässe ist dabei hauptsächlich entscheidend; sind sie in grosser Ausdehnung erweitert, so ist freilich der Rückfall bei beschränkter Operation sehr wahrscheinlich. —

Die Behandlung der cavernösen Angiome kann fast nur eine örtliche sein. Denn obwohl, wie ich gezeigt habe, gewisse schwächende Allgemeinzustände auf den spontanen Rückgang der Angiome einen wohlthätigen Einfluss ausüben, so ist doch bis jetzt eine Nachahmung dieser Naturheilung durch analoge Methoden der Kunstheilung nicht versucht. Es dürfte sich dies in solchen Fällen vielleicht empfehlen, wo das Wachsthum der Geschwulst in eine spätere Lebenszeit fällt; bei zarten Kindern lässt sich wohl kaum ein derartiger Versuch wagen. Eigentlich kann daher überhaupt nur die Wahl zwischen exspectativem Verhalten und activem Localvorgehen sein. Das erstere wird durch den Hinblick auf zahlreiche Fälle von Stationärbleiben und selbst spontanem Rückgange der Geschwülste unterstützt; es wird jedoch im einzelnen Falle seine natürliche Grenze finden in der Wahrnehmung, dass die Geschwulst, sei es gegen die Tiefe, sei es gegen die Fläche, erheblich zu wachsen fortfährt, dass sie einen grobcavernösen Charakter annimmt oder dass sie pulsatil wird.

Treten gar Blutungen hinzu, so kann das active Vorgehen zu einer Indicatio vitalis werden.

Das mildeste Mittel dafür ist die Compression, welche in manchen Fällen mit grossem Erfolge geübt ist. Natürlich kommt es dabei sehr wesentlich auf den Sitz der Geschwulst an. Befindet sie sich dicht über einer Knochenunterlage, z. B. an der Stirn oder am Brustbein, oder liegt sie an einer frei hervorragenden Stelle, wie an einer Lippe, so lässt sich die Compression sehr bequem ausüben. Ein Fall von Boyer*) zeigt, dass selbst intermittirender Druck ausreicht: eine Mutter erzielte die Heilung einer grossen Geschwulst an der Oberlippe ihres Kindes, indem sie täglich 7 Stunden lang mit dem Daumen die Compression ausübte.

Nächstdem kommen die verschiedensten Reiz- und Aetzmittel. Die ersteren haben für die eigentlich cavernöse Geschwulst eine geringere Bedeutung, als für die einfachen Angiome (Telangiektasien). Indess habe ich schon früher (S. 379) darauf hingewiesen, dass auch bei cavernösen Geschwülsten durch die Entzündung des Balkenwerkes bedeutende Retractionen erfolgen können. Ungleich wirksamer dagegen ist die Kauterisation, welche bei oberflächlichen und wenig ausgedehnten Fällen mit Salpeter- oder Schwefelsäure, mit der Wiener Aetzpaste und ähnlichen chemischen Mitteln, bei tieferen und grösseren durch das Glüheisen oder die Galvanokaustik vorzunehmen ist. Indess hinterlassen fast alle diese Einwirkungen Narben, welche leicht eine grosse Ausdehnung und eine unangenehme Gestalt annehmen, und sie sind daher nur an solchen Stellen zulässig, wo weder die Entstellung, noch die Behinderung des Narbenzuges zu fürchten sind. Nur die Einführung ganz feiner und zugespitzter Glüheisen in das Innere der Geschwulst, wie sie Nussbaum**) durchgängig angewendet hat, vereinigt die Sicherheit des Erfolges mit einer geringen Narbenbildung.

Die trennende Operation wurde früher überwiegend häufig durch die Unterbindung der Geschwulst ausgeführt. Man zog dieselbe vor, weil man die Blutung bei der Excision fürchtete.

---

*) Boyer. Traité des mal. chirurg. Paris. 1814. T. II. p. 269.
**) Nussbaum a. a. O. S. 679.

Allein meist kann man doch nicht so lange warten, bis das unterbundene Stück spontan abfällt; man muss schliesslich schneiden, und längst hat die Erfahrung*) gelehrt, dass dann trotz der Ligatur noch recht starke Blutungen auftreten können. Erst seit White**) nahm man die verbesserte und vielfach auch in neuerer Zeit geübte Methode an, eine Nadel mit doppeltem Faden durch die Mitte der Basis der Geschwulst zu stossen, und dann jede Hälfte für sich abzubinden. Es eignet sich diese Methode ganz besonders für breit aufsitzende Geschwülste, deren Ausdehnung in die Tiefe sich nicht genau bestimmen lässt, und welche mit erweiterten Arterien in ausgedehnter Verbindung stehen. Etwas complicirter, jedoch noch sicherer ist die mehrfache fractionirte Ligatur unter gleichzeitiger Anwendung von Nadeln, wie sie insbesondere Rigal***) ausführt; hier werden mehrere Nadeln und zwischen ihnen Fäden durch die Basis der Geschwulst gelegt, und dann die einzelnen Abschnitte durch Umlegung der Fäden um die Nadeln für sich abgeschnürt.

Wesentlich verschieden davon ist die Ligatur der zuführenden Arterien, welche namentlich seit den Erfolgen von Travers und Dalrymple (S. 357) bei der Behandlung (vermutheter) Orbital-Angiome durch die Unterbindung der Carotis in Aufnahme kam. Bei genauer Prüfung ist der früher sehr hoch angeschlagene Werth dieser Methode sehr gesunken. Vollständige und dauerhafte Heilungen bei unzweifelhaften Angiomen sind wenige erzielt; ein gewisses Stationärwerden, auch wohl theilweise Rückbildungen waren häufiger, jedoch fehlen auch Fälle nicht, wo namentlich die Unterbindung der Carotis die schwersten Gefahren, ja selbst den Tod herbeigeführt hat. Die grosse Zahl der erweiterten Collateralgefässe erklärt hinreichend das ungewöhnlich häufige Fehlschlagen einer scheinbar so rationellen Methode.

John Bell empfahl daher vor Allem die Excision oder Exstirpation der Geschwülste, wobei der Schnitt in einiger Entfernung von dem Geschwulstrande zu führen sei. Wiederholt spricht er seinen Grundsatz aus, die Geschwulst nicht einzuschneiden, sondern auszuschneiden: Not to cut into it, but cut

*) Dotzauer. Siebold's Sammlung seltner u. auserlesener chir. Beob. Rudolst. 1805. Bd. I. S. 161. Bd. II. Taf. I. Fig. 1.
**) Wardrop. Med. chir. Transact. 1818. Vol. IX. p. 215.
***) Rigal. Mém. de la soc. de chir. T. III. p. 405.

it out*). Maunoir**) stimmt ihm bei. Und in der That ist dieser Rath auch der beste gewesen bis zu dem Augenblick, wo in dem Ecrasement linéaire von Chassaignac eine Methode gefunden wurde, welche die Gefahr der Blutung in so erheblichem Maasse vermindert. Je nach der Form der Geschwulst, ihrer Grösse, ihrem Sitze wird bald die einfache Excision, bald die Ecrasirung vorzuziehen sein.

Dazu sind endlich noch zwei andere Methoden gekommen, beide bestimmt, das Blut in den Gefässräumen zur Gerinnung zu bringen: die Injektion coagulirender Flüssigkeiten und die Galvanokaustik. Beide sind mit entscheidendem Erfolge in Anwendung gebracht, und sie sind namentlich zu empfehlen bei sehr tiefgreifenden Angiomen von diffuser Ausdehnung. Aber beide haben den Nachtheil, dass die Heilung sehr langsam vor sich geht, dass die Entzündungen zuweilen eine sehr grosse Höhe und Verbreitung erreichen, und dass häufig derbere Rückstände der Geschwulst zurückbleiben, welche spätere Messeroperationen nöthig machen. Die Injektion wurde zuerst von Lloyd 1828 mit Salpetersäure ausgeführt***); sie ist hauptsächlich in Aufnahme gekommen, seitdem das Eisenchlorid dabei angewendet ist. Allein Fälle von ausgedehnter Verjauchung, wie sie namentlich Lawrence erlebt hat†), machen dieses Mittel nicht unbedenklich, wenn es sich um Theile handelt, wie das Gesicht, der Kopf oder der Hals, wo die Gefahr derartiger Prozesse eine besonders grosse und die darnach zurückbleibenden Narben leicht mit grossen Entstellungen verbunden sind. Die Galvanokaustik hat nicht minder oft sehr ausgedehnte Entzündungen im Gefolge, da die Schmelzung der entstandenen Gerinnsel alle ungünstigen Folgen der Thrombose nach sich ziehen kann.

Ein einheitliches, für alle Fälle vorzuziehendes Heilverfahren ist daher für die cavernösen Angiome nicht anzugeben. Mehr als bei irgend einer anderen Geschwulstart hat der Chirurg die Besonderheiten des einzelnen Falles in Erwägung zu ziehen und darnach sein Verfahren einzurichten. Jede der angeführten Methoden kann unter Umständen in Anwendung kommen und

*) John Bell l. c. p. 399, 431.
**) Maunoir l. c. p 88.
***) Tarral. Arch. génér. 1834. Sér. II. T. VI. p. 209.
†) Follin. Traité élém. de path. ext. T. I. p. 226.

günstige Resultate liefern. Aus der Literatur ist eine statistische Untersuchung über die beste Art des Verfahrens schon deshalb nicht abzuleiten, weil die cavernösen Angiome mit den einfachen unter dem Namen der erectilen meist zusammengeworfen sind. Aber, wenn eine Trennung auch möglich wäre, so würde doch die Individualität der Fälle eine Verallgemeinerung der Grundsätze ausschliessen. —

Von den cavernösen Angiomen der inneren Organe habe ich vorzugsweise die der Leber untersucht*), weil sie sich am leichtesten der anatomischen Beobachtung darbieten; der Frequenz nach dürfte diese Form vielleicht überhaupt unter allen Angiomen in erster Linie stehen. Sangalli**) führt an, dass er sie unter 1446 Autopsien 12mal gesehen habe. Für die klinische Pathologie hat sie fast gar kein Interesse. Denn ausser Schuh***) hat noch Niemand die Ansicht vertreten, dass eine cavernöse Geschwulst der Leber irgend welche Zufälle hervorgebracht oder irgend welche Schädlichkeiten ausgeübt hätte. Schuh giebt allerdings an, dass schon öfters durch die Berstung cavernöser Geschwülste in der Leber tödtliche Blutungen herbeigeführt seien, und dass er selbst dicht geronnenes, von Blutfarbstoff gefärbtes Fibrin in Massen in dem zerquetschten und zerrissenen Gewebe des Schwammes und der Leber gesehen habe. Mir scheinen diese Angaben auf Verwechselungen zu beruhen; ich finde nirgends beweisende Thatsachen dafür. Das cavernöse Angiom der Leber ist daher nur für die wissenschaftliche Auffassung von Bedeutung, und zwar um so mehr, als es die beste Gelegenheit zur Vergleichung verschiedener Exemplare unter einander bietet, da in derselben Leber öfters mehrere, in seltenen Fällen bis zu zehn, zwölf Geschwülste der Art sich finden. Sie haben daher schon seit längerer Zeit die Aufmerksamkeit der Beobachter†) auf sich

*) Virchow. Archiv. Bd. VI. S. 527.
**) Sangalli l. c. p. 255.
***) Schuh. Pseudoplasmen. Wien. 1854. S. 169.
†) Cruveilhier. Essai sur l'anat. path. Paris. 1816. T. II. p. 133. Traité d'anat. path. génér. T. III. p. 890. Joh. Fr. Meckel. Handb. der path. Anat. Leipz. 1818. Bd. II. 1. S. 244. Rokitansky. Lehrb. der path. Anat. Wien. 1855. Bd. I. S. 206—207. Bd. III. S. 261. R. Maier. Beitrag zu der Lehre von den Blutgeschwülsten (Abdruck aus den Berichten der naturf. Gesellsch. zu Freiburg i. Br.). Fauconneau-Dufresne. Précis des maladies du foie et du pancréas. Paris. 1856. p. 130. Frerichs a. a. O. S. 210. Taf. VI. Förster. Handb. der path. Anat. 1863. Bd. II. S. 177.

Otto*) hat sie für Fungus haematodes erklärt; Beobachter sind darüber einig, sie als Typus der Geschwulst aufzufassen.

Erscheinung ist höchst charakteristisch. Meist findet man, bis kirschengrosse Knoten von dunkelblauer Färbung auf den ersten Anblick, zumal auf Durchschnitten, Extravasate im Lebergewebe erscheinen. Ich möchte sogar glauben, dass manches, was als Extravasat beschrieben ist, hierher gehört. So schildert Fauconneau-Dufresne**), allerdings unter der erectilen Geschwulst, eine Apoplexie der Leber, von der ich wenigstens sagen muss, dass ich ihr keine bestimmte Stelle unter den mir vorgekommenen Leberaffectionen einzuräumen weiss***). Bei genauerer Betrachtung solcher Bildungen erkennt man bald, dass ein deutlich cavernöses Maschenwerk die ganze Geschwulst durchsetzt, dessen Balken nach aussen in das Lebergewebe übergehen, und dessen Hohlräume entweder mit flüssigem, ausdrückbarem, oder mit geronnenem Blute erfüllt sind. Wäscht man das Blut aus, so bleibt ein fast rein weisses, einem weichen Schwamm ähnliches Gewebe zurück, welches die Lücke im Lebergewebe füllt. Bei grösseren Geschwülsten ist es sehr gewöhnlich, dass einzelne oder mehrere dichtere, stellenweis auch wohl geradezu feste Stellen†) bald in der Mitte, bald auch mehr gegen den Umfang, in der Neubildung vorhanden sind, gegen welche die Balken, immer dichter werdend, zusammenlaufen, so dass strahlige Zeichnungen erscheinen.

Fig. 233.

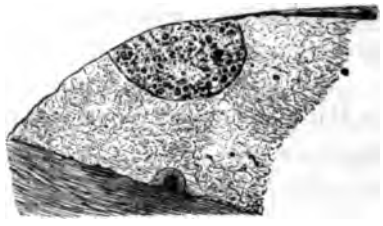

Fig. 233. Angioma cavernosum incapsulatum hepatis. Ungleiche Maschenräume von meist rundlicher Form, sehr verschieden dicke Balken, an einzelnen Stellen dichtere Bindegewebsknoten. Durchschnitt von der Oberfläche der Leber aus. Natürl. Grösse.

*) Otto. Lehrb. der path. Anat. Berlin. 1830. Bd. I. S. 319.

**) Fauconneau-Dufresne l. c. p. 129.

***) Der einzige, einigermaassen analoge Fall ist das Präparat No. 1909 30 in Guy's Hospital Museum, welches nach dem Kataloge von einer 50jährigen Wärterin stammt, die 6 Wochen vor ihrem Tode einen schweren Stoss gegen die Lebergegend erlitten hatte. Ich habe jedoch auch hier Zweifel an der Richtigkeit der Angabe.

†) Frerichs a. a. O. Taf. VI. Fig. 3.

Die meisten dieser Knoten liegen an der Peripherie des Organs, dicht unter der Kapsel, so dass sie schon von aussen erkennbar sind. Die Kapsel ist an diesen Stellen zuweilen verdickt, zuweilen ganz unverändert. Manchmal erscheint die Stelle flach-rundlich erhaben, manchmal liegt sie unter dem Niveau der Oberfläche, manchmal endlich ist ihr Rand eingesunken, die Mitte seicht gewölbt. Fast nie bilden die Geschwülste stark hervorragende Knoten; nur ein einziges Mal sah ich eine in Form und Grösse eines Taubeneies am Lobulus Spigelii hervortretende Geschwulst, aber sie war eben nur prominent, weil sie den an sich über die Fläche des Organs hervortretenden Lobulus Spigelii ganz und gar ersetzte. Auch Kölliker*) hat einmal diesen Lappen ganz umgewandelt gesehen. Am häufigsten sind die Angiome an der oberen und vorderen Fläche, dem unteren Rande und der Nachbarschaft des Ligam. suspensorium, doch kommen sie auch an der hinteren Fläche und nicht selten in der Mitte der Lappen vor. Grosse Knoten, besonders am unteren Rande, greifen zuweilen durch die ganze Dicke des Organs.

Ihre Grösse ist sehr wechselnd. Schuh**) giebt an, einmal die Hälfte der Leber davon befallen gesehen zu haben. Maier***) beschreibt eine Geschwulst von 4 Zoll Höhe und $1\frac{1}{4}$ Zoll Breite. Die grösste Geschwulst, die ich gesehen habe†), hatte einen Durchmesser von 3,5—4 Cent.; sie lag am unteren Umfange des Organs. Nächstdem kommt eine Geschwulst von 3,5 Cent. Höhe und 2,5 Cent. Breite an der hinteren Fläche der Leber††). Im Ganzen gehören jedoch selbst wallnussgrosse Knoten schon zu den Seltenheiten. Andererseits giebt es nicht selten solche, welche nur die Grösse einer Erbse oder eines Hanfkorns besitzen.

Bei den kleineren giebt es niemals eine scharfe Grenze gegen das benachbarte Lebergewebe hin. Haben sie eine beträchtlichere Grösse erlangt, dann kommt es oft vor, dass die Geschwulst sich von dem Nachbargewebe durch eine derbere bindegewebige Schicht oder Kapsel (S. 330) absetzt, und als ein scharf umgrenzter Knoten hervortritt. Diese Kapsel ist von durchtretenden

*) Kölliker. Würzb. Verh. Bd. IX. S. III.
**) Schuh. Pseudoplasmen. S. 164.
***) Maier a. a. O. S. 170.
†) Präparat No. 56 vom Jahre 1857. Geschenk des Dr. Riese.
††) Präparat No. 53 vom Jahre 1859.

Gefässen öfters siebförmig durchbrochen*). Das ist aber mehr eine Entwickelungsdifferenz, als eine Artdifferenz oder ein Characteristicum pathognomonicum für eine bestimmte Varietät. Denn keineswegs ist die Kapselbildung genau an die Grösse gebunden. Nicht blos bei den kleinsten, sondern auch bei den grössten der mir vorgekommenen Knoten vermisste ich eine bestimmte Kapselbildung, wahrscheinlich deshalb, weil beide wachsende, „fressende" Bildungen darstellten. Ziemlich bestimmt entspricht aber die Form der Knoten der Kapselbildung Fast alle abgekapselten Knoten sind mehr oder weniger abgerundet; wenn sie im Innern der Leber sitzen, erscheinen sie geradezu kugelig; wenn sie peripherisch liegen, halbkugelig, so dass die freie Oberfläche ungefähr wie die Durchschnittsfläche einer Kugel aussieht.

Jedes Angiom der Leber erscheint deutlich als eine Substitution eines gewissen Abschnittes des Organs, nicht als eine Zwischenlagerung, nicht adventitiell. Die kleinsten beginnen in der Mitte eines Acinus, den sie allmählich bei weiterem Wachsthum ersetzen. In gleicher Weise schreiten sie von Acinus zu Acinus fort, und so gross die Geschwulst auch wird, so entsteht dadurch doch keine Volumenszunahme der Leber. Immer geht nahezu ebenso viel Lebergewebe zu Grunde, als das Angiom Raum einnimmt. Von allen Theilen des Gewebes widerstehen eigentlich nur die grösseren Gefässe, deren Lage zu der Geschwulst eine sehr verschiedene sein kann. Einzelne grössere Gefässe, namentlich Pfortaderäste, jedoch auch Lebervenenäste lassen sich bis mitten in die Geschwulstmasse verfolgen, aber gewöhnlich gehen sie entweder durch dieselbe hindurch, oder sie lösen sich in feinere Aeste auf, die nicht mehr zu präpariren sind. Noch viel häufiger reichen die Geschwülste unmittelbar bis an Pfortader- oder Lebervenenstämme grösserer Art heran, so dass sie die Wand derselben unmittelbar berühren, aber fast niemals findet man unmittelbar an dieser Stelle eine Communication; meistentheils gehen die Aeste, welche in die Geschwulst treten, schon eine Strecke weit vorher ab. Selbst bei den grössten Formen bleibt dies Verhältniss in der Regel bestehen. Trotzdem liegen die Hohlräume der Geschwulst nicht unabhängig neben den Gefässen; vielmehr kann man sowohl von der Arteria hepatica, als

*) Heschl. Mein Archiv. Bd. VIII. S. 126.

auch von der Vena portarum und von der Vena hepatica aus Injectionsmasse in sie eintreiben.

Die Meinungsverschiedenheiten, welche über diesen Punkt zwischen Rokitansky und mir bestanden, habe ich schon früher (S. 321) erwähnt. Während ich den Zusammenhang mit Arterien behauptete, liess Rokitansky*) die cavernöse Geschwulst der Leber nur dem Venensystem eingeschaltet sein. Ihre Anastomose werde durch sehr feine Venenreiser vermittelt; ursprünglich aber seien die Räume der Geschwulst von dem Gefässsystem getrennt. Auch Frerichs**) konnte nur von der Pfortader Injectionsmasse in die Hohlräume eintreiben, während die in die Leberarterien gespritzte nur in die Gefässe der Balken gelangte. Diesen negativen Ergebnissen stehen entgegen die positiven von mir und Rud. Maier***), welche eine vollständige Füllung der Hohlräume von der Leberarterie aus nachweisen. Ich habe noch in der neuesten Zeit diese Injection in einem Falle wiederholt†), wo ganz kleine, zum Theil die Grenze eines Acinus nicht überschreitende angiomatöse Stellen vorhanden waren, und ich habe wiederum dasselbe Resultat gewonnen. Ich kann daher nur glauben, dass die erstgenannten Forscher deshalb zu keiner Injection der Knoten gelangten, weil Blutgerinnsel die Fortbewegung der Injectionsmasse hinderten, wie ich das mehrmals an einzelnen, selbst grösseren Knoten solcher Lebern gesehen habe, an denen andere und auch kleinere Knoten sich ganz gut füllten. Meiner Erfahrung nach unterscheidet sich daher das Leber-Angiom in nichts von den äusseren cavernösen Geschwülsten. Es liegt an der Stelle des Capillarapparats, und erweiterte Arterien und Venen, wenngleich kleine Aeste, gehen direct in die Hohlräume der Geschwulst über.

Studirt man die Entwickelungsgeschichte dieses Angioms, was am besten am Umfange desselben geschieht††), so sieht man, dass die erste Bildung nicht mit einer Gefässerweiterung anfängt, sondern dass sie in der gewöhnlichen Weise mit der

*) Rokitansky. Ueber die Entwickelung der Krebsgerüste. S. 15, 16.
**) Frerichs a. a. O.
***) Virchow. Archiv. Bd. VI. S. 540. R. Maier a. a. O. S. 166.
†) Präparat No. 71 vom Jahre 1866.
††) Virchow. Archiv. Bd. VI. S. 535. Sangalli l. c. p. 257. Tav. IV. fig. 4. Frerichs a. a. O. S. 212. Taf. VI. Fig. 2. R. Maier a. a. O. S. 163.

Neubildung eines granulirenden Bindegewebes beginnt. Erst in diesem Bindegewebe gestalten sich nachher mehr und mehr Gefässe. Nirgends kann man das so bequem verfolgen, wie an der Leber. An jeder noch wachsenden Geschwulst bemerkt man im Umfange, wo sie an erkennbares Lebergewebe stösst, wie die Reihen der Leberzellen auseinanderweichen, indem sich zwischen ihnen, also interstitiell, eine reichlichere, mit vielen kleinen Kernen versehene Bindegewebsmasse entwickelt, unter deren Zunahme die Leberzellen allmählich zu Grunde gehen. Die Geschwulst beginnt also, wie eine interstitielle Hepatitis. Dieses Bindegewebe wird dichter, während es eine noch grössere Zahl von Kernen und Zellen zeigt; es bildet so eine Zone, welche als besondere Kapsel erscheinen kann. Meist bemerkt man jedoch, wie die Gefässe sich darin allmählich erweitern und grössere Kanäle entstehen, welche, indem sie sich schlängeln und zuweilen blindsackige Ausweitungen erlangen, sich mehr und mehr ausdehnen. Zwischen ihnen ist anfangs*) noch eine gewisse Quantität von anderem Gewebe übrig;

*) In der letzten Zeit ist mir ein Fall vorgekommen, in welchem sich dieser Zustand länger erhalten hatte und die Geschwulst daher mehr den Habitus eines einfachen Angioms darbot. Bei einer ältlichen Frau, die übrigens zugleich eine sandige Epithelialgeschwulst der Dura mater und ein polypöses Myom des Magens hatte, fand sich in der Leber eine mit breiter Basis an die Oberfläche reichende, auf dem Durchschnitte grobkeilförmige Geschwulst, welche nach Consistenz und Aussehen viel mehr einer fibrösen, als einer vasculären Bildung glich. Sie fühlte sich nehmlich von aussen ganz hart an, sah grauweiss aus, hatte eine fast schwielige, leicht unebene, platte Fläche und einen etwas eingezogenen, ein wenig ausgebuchteten Rand. Beim Durchschneiden fand das Messer einen erheblichen Widerstand. Es zeigte sich dann eine sehr scharf begrenzte, jedoch nicht abgekapselte, gleichfalls grauweisse, dichte Bildung, welche, aus einer mässigen Entfernung betrachtet, ein fast gleichmässiges, schwieliges Aussehen und beim Zufühlen eine fast knorpelartige Härte darbot. Bei genauerer Betrachtung erkannte man schon vom blossen Auge kleine Löcher auf der Schnittfläche, an einzelnen Stellen so zahlreich, dass diese Stellen fein schwammig oder siebförmig erschienen. Das Ganze war 2 Cent. tief, an der Oberfläche 4,5 Cent. lang und 2 Cent. breit, an der Spitze innen noch 5 Millim. dick. Bei der mikroskopischen Untersuchung fand sich sehr reichliches Bindegewebe, in welchem an vielen Stellen die einzelnen Gefässe sehr deutlich zu verfolgen waren. Alle hatten sehr starke Wandungen und ein mässiges, hie und da ausgeweitetes Lumen, machten bedeutende Windungen und Schlängelungen, und besassen vielfach eine mit zahlreichen querliegenden Kernen besetzte Media. Sie sowohl, als die Hohlräume waren leer, so dass der Zweifel entstehen konnte, ob sie überhaupt mit Blut gefüllt gewesen seien, indess bemerke ich ausdrücklich, dass ebenso wenig ein anderer Inhalt in ihnen enthalten war. An den Hohlräumen war die Wand schon undeutlicher; man konnte nach aussen keine rechte Grenzen gegen das übrige Gewebe mehr erkennen. (Präparat No. 1 vom Jahre 1867.)

nach und nach verschwindet jedoch die Differenz der Gefässwand und des interstitiellen Substrates (oder der Gefässscheide); beide verschmelzen zu einer gemeinschaftlichen Masse, die ja nach Umständen Scheidewand oder Balken wird, und wenn man nachher die Scheidewände oder Balken untersucht, welche die einzelnen Räume trennen, so kann man nicht mehr sagen: dieser Theil gehört zu diesem und der zu jenem Gefäss, und dazwischen ist interstitielles Gewebe, sondern der Balken erscheint wie eine Einheit, an dem man nicht mehr das, was zu jedem Gefässe gehört, trennen kann. Innen liegt ein ganz feines, plattes Epithel, welches die Räume auskleidet und oft sehr schwer nachzuweisen ist. Der Balken besteht aus einer bindegewebigen Masse*), in welcher einzelne feine Bindegewebselemente oder elastische Fasern zu sehen sind, und in ihm liegt eine gewisse, zuweilen sehr grosse Zahl von langen spindelförmigen organischen Muskelfasern. Die Zusammensetzung dieser Balken hat demnach in der That die grösste Aehnlichkeit mit der Einrichtung der Balken der Corpora cavernosa penis. Sie enthalten Ernährungsgefässe, aber sie besitzen nicht jene Auswüchse oder Hohlkolben, auf welche Rokitansky so grossen Werth legte. Maier und Frerichs stimmen mir darin bei, dass die letzteren nicht vorkommen; was zu ihrer Annahme geführt hat, war wohl nur das täuschende Aussehen durchschnittener Balken, welche in einzelne Hohlräume mit scheinbar freien Enden hineinragen. Mit den Hohlkolben fällt jede Aehnlichkeit mit krebsigen Bildungen hinweg.

Die öftere Coincidenz von cavernösem Angiom und Krebs in derselben Leber ist für Rokitansky**) ein Beweis, dass beide Geschwulstarten verwandt sind. Cruveilhier***) hat diesen Punkt schon im gegentheiligen Sinne besprochen, und ich kann ihm nur beitreten. Eine solche Combination kommt oft genug vor†), aber ist dies nicht sehr begreiflich, wenn man erwägt, dass die Leber besonders prädisponirt für beide Arten von Erkrankung ist? Ein weiterer Zusammenhang existirt nicht. Dieselbe Prädisposition erklärt auch die Multiplicität der Angiome,

---

*) Förster. Atlas der mikrosk. pathol. Anatomie. Leipz. 1854. Taf. IV. Fig. 5. Sangalli l. c. Tav. IV. fig. 5.
**) Rokitansky. Entwickelung der Krebsgerüste. S. 16.
***) Cruveilhier. Traité d'anat. path. génér. T. III. p. 890.
†) Sangalli l. c. p. 257. Fauconneau-Dufresne l. c. p. 180.

welche zuweilen in grösserer Zahl in derselben Leber vorkommen. Dagegen ist es gewiss ein grosser Unterschied zwischen Krebs und Angiom, dass das letztere langsam und ohne alle Störungen wächst und die Function des Organs nicht beeinträchtigt. Es kapselt sich später ab, und ganze Abschnitte desselben schrumpfen, wie ich mehrmals gesehen habe, in feste, narbige Massen zusammen, heilen also offenbar. Böttcher*) hat es sogar wahrscheinlich gemacht, dass eine vollständige Umbildung der Angiome in Narbengewebe vorkommt. —

Nächst der Leber sind die Nieren am häufigsten unter den Unterleibsorganen der Sitz cavernöser Angiome. Schon Dupuytren**) hat sie gesehen; Rayer***) beschreibt zwei Fälle davon, wo gleichzeitig in der Leber dieselbe Veränderung vorkam. Letztere Combination traf auch ich ein paar Mal†). Der von Rayer angezogene Fall von Baillie††) scheint mir sehr zweifelhaft zu sein, dagegen dürfte ein älteres Präparat im Guy's Hosp. Museum†††) hierher gehören. Die „fungöse Entwickelung des Capillarnetzes" in der Schleimhaut des Nierenbeckens, die Lobstein*†) als möglicherweise erectil ansieht, entspricht wenigstens nicht dem gewöhnlichen Vorkommen. Denn der gewöhnliche Sitz des Angioms an der Niere ist die Corticalsubstanz, und zwar die äusserste Oberfläche, dicht unter der Kapsel; sehr selten der peripherische Theil der Marksubstanz. Ich sah dort kirschkern- bis wallnussgrosse Knoten, meist eingekapselt, mit zum Theil sehr grossen Hohlräumen, die jedoch in einzelnen Fällen**†) durch sehr breites Zwischengewebe getrennt waren. Partielle Gerinnungen von Blut mit Pigment-Metamorphose fehlten nicht.

Noch seltener ist das cavernöse Angiom an der Milz***†). Die von mir gesehenen Fälle betrafen meist das Innere des

*) A. Böttcher. Mein Archiv. Bd. XXVIII. S. 421.
**) Cruveilhier. Essai sur l'anat. path. 1816. T. II. p. 133.
***) Rayer. Traité des maladies des reins. Paris. 1841. T. III. p. 612. Pl. XXVIII. fig. 5. Pl. XLI. fig. 8.
†) Virchow. Archiv. Bd. VI. S. 546.
††) Baillie. Anatomie des krankh. Baues. S. 163.
†††) Path. Catal. of Guy's Hosp. Mus. No. 2059[64].
*†) Lobstein. Traité d'anat. path. T. I. p. 324.
**†) Präparat No. 118 vom Jahre 1865.
***†) Rokitansky. Lehrb. der path. Anat. Bd. III. S. 303. Förster. Handb. der path. Anat. Bd. II. S. 826. R. Maier a. a. O. S. 169. Billroth. Mein Archiv. Bd. VIII. S. 264.

Organs; die Geschwülste erreichten selten die Oberfläche. Es waren kuglige, zuweilen deutlich abgekapselte, mässig derbe Knoten mit groben Maschenräumen. In Würzburg habe ich sie in einer Zusammenstellung von 271 Sectionen zweimal notirt, einmal bei einem 25jährigen Manne, das andere Mal bei einer 62jährigen Frau. Im letzteren Falle war die vergrösserte Milz mit der Umgebung verwachsen und mit einer Reihe cavernöser Geschwülste durchsetzt, deren grösste taubeneigross. Manchmal haben sie einen sehr eigenthümlichen Bau, indem die Balken sämmtlich gegen einen centralen Grundstock zusammenlaufen. So fand ich im Jahre 1846 in Berlin bei einer 72jährigen Frau am vorderen Rande der normal grossen, ziemlich festen und trocknen Milz einen kirschkerngrossen Körper von sphärischer Gestalt, der in der Mitte eine weisse, fibröse Stelle hatte, von der ringsum Balken strahlig ausliefen, so dass das Bild einer blassrothen Blumenkrone entstand; gegen die Peripherie lagen breite halbkuglige Abschnitte, wie auf dem Durchschnitt einer Orange. — Ob jemals in solchen Fällen bei Lebzeiten fühlbare Pulsationen vorkommen, lasse ich dahin gestellt. Die älteren Beobachtungen*) über „pulsirende Milz", welche Bell zur Symptomatologie des Aneurysma per anastomosin heranzog, sind wohl kaum auf Angiome zu deuten.

Sehr selten ist das cavernöse Angiom am Uterus, wenn man von den früher (S. 195) besprochenen telangiektatischen Myomen absieht. Bell**) berichtet über eine eigrosse, pulsirende und schmerzhafte Geschwulst, die bei einer 25jährigen Frau zwischen Vagina und Rectum lag, die aber nicht zur anatomischen Untersuchung kam. Ich habe ein einziges Mal eine kirschkerngrosse Geschwulst von rein cavernösem Bau in der Substanz des Uterus gefunden. Klob***) hat bei einer alten Frau eine Art von cavernöser, sehr grobmaschiger Bildung beobachtet, die er mit einer früheren Placentarstelle in Verbindung setzt. Was sonst von Gefässgeschwülsten berichtet wird, trifft meist nicht zu. Ashwell†) tadelt es mit Recht, dass das Blumenkohlgewächs

*) N. Tulpius. Observationes medicae. Amstel. 1652. p. 147. (Lib. II. cap. 28.) Lien verberans.

**) John Bell l. c. p. 407.

***) Klob. Path. Anat. der weiblichen Sexualorgane. Wien. 1864. S. 173.

†) Ashwell. Lehrb. der Krankh. des weibl. Geschlechts. Aus d. Engl. von Hölder. Stuttg. 1853. S. 383.

von einigen als erectile Geschwulst aufgefasst sei. Klob weist darauf hin, dass manche Fälle von Tumores vasculosi als Placentarpolypen (Bd. I. S. 146) und als andere gefässreiche Neubildungen zu deuten sind. So hat auch Lebert*) unter dem Namen einer erectilen Geschwulst einen gefässreichen Polypen des Collum uteri beschrieben.

Am Darmkanal sind Angiome, wenn man von den später zu besprechenden Hämorrhoiden und den telangiektatischen Polypen (S. 130) absieht, überaus selten. Namentlich wahre cavernöse Formen gehören zu den grössten Seltenheiten; ich habe sie nie gesehen. Ein Präparat im Guy's Hospital Museum**) soll in der Submucosa des Jejunum mehrere kleine Gefässgeschwülste zeigen, doch wird nicht gesagt, ob sie cavernös waren. Einen Fall von Gascoyen, wo zugleich ein Angiom der Parotis bestand, habe ich schon (S. 369) erwähnt.

Anders verhält es sich mit den Zugängen zum Digestionskanal, namentlich mit den Organen der Mundhöhle. Wir haben schon früher (S. 348, 357) gesehen, dass die labialen und buccalen Angiome nicht selten bis auf die Schleimhaut des Mundes durchgreifen, und dass namentlich die ersteren zuweilen primär gegen die Schleimhaut hin sich entwickeln. Von da können sie weit auf die Nachbartheile, selbst bis auf die Zunge***) und den Gaumen übergreifen. Alibert†) erzählt von einem 20jährigen Manne, welcher eine congenitale „variköse" Geschwulst, die mit dem Mondwechsel jedesmal anschwoll, auf der Wange trug, dass dieselbe sich bis zur Nase, dem Jochbogen und über den Unterkiefer erstreckte; zugleich hatte die Zunge in der Mitte kleine bläuliche Punkte, und die Uvula, das Velum palati und die Gaumenbögen waren eigenthümlich geschwollen. Allein es giebt auch primäre Angiome der Mundhöhle. Schon Cruveilhier††) erwähnte einer erectilen Form der Epulis; Warren†††) hat sie genauer unter dem Namen der schwammigen Geschwulst (spongy tumour of the gums) beschrieben. Indess fehlt eine histologische

*) Lebert. Traité d'anat. pathol. T. I. p. 215. Pl. XXVIII. fig. 5—9.
**) Pathol. Catalogue No. 1819[90].
***) Phil. v. Walther. System der Chirurgie. Berlin. 1833. S. 342. Schuh. Wiener med. Wochenschr. 1861. No. 48.
†) Alibert. Nosol. natur. p. 337.
††) Cruveilhier. Essai sur l'anat. path. 1816. Vol. II. p. 144.
†††) Warren. Surg. observ. on tumours. Bost. 1848. p. 411. Pl. XII.

Untersuchung, und da auch die gewöhnliche sarkomatöse Epulis zuweilen sehr gefässreich ist (Bd. II. S. 317), so mag hier wohl eine Verwechselung vorliegen. Ich habe ausser dieser letzteren der einfachen Epulis granulans gedacht (Bd. II. S. 391), die gleichfalls einen telangiektatischen Charakter haben kann. So beschreibt James Salter*) eine vasculäre Geschwulst, die mit dem Zahn-Periost verbunden war und sehr leicht blutete. Auch die beiden Fälle, welche Tomes**) durch Bestreuen mit Tannin heilte, waren gewiss nur einfache Granulome. Saurel***) stellt eine Epulis vascularis s. erectilis auf, ohne Beweise geben zu können, und Vidal†) schildert vasculäre Geschwülste des Unterkiefers, welche wenigstens zum Theil geradezu malign waren. Verhältnissmässig am genauesten ist die Beschreibung von Craigie††): eine stark erbsengrosse, deutlich pulsirende Geschwulst, in der ein unangenehmes Gefühl von Hitze und Klopfen wahrgenommen wurde, sass am Zahnfleische des Oberkiefers.

Angiome der Zunge werden mehrfach erwähnt. Meist sind congenitale Naevi der Ausgangspunkt. Cooke†††) lässt diese freilich allmählich von selbst verschwinden, und Brown*†) hat den Fall eines jungen Mädchens berichtet, bei dem nach einer längeren Calomel-Behandlung die erdbeerartige Geschwulst an der Seite der Zunge verschwunden sein soll. Anderemal wachsen sie jedenfalls und erreichen eine solche Grösse, dass, wie in dem von Reiche**†) beobachteten Falle, die apfelgrosse schwarzblaue Zunge zum Munde heraushing. Lebert***†) sah mehrere erectile Geschwülste an der Zunge einer älteren Frau, die sie seit ihrer Geburt trug. Langenbeck*††) exstirpirte bei einer Frau eine cavernöse Geschwulst der Unterlippe, die sich auf den Rand

---

*) J. Salter. Transact. of the Path. Soc. Lond. Vol. XV. p. 117. Pl. VI. fig. 8.
**) Tomes. Dental physiol. and surgery. Lond. 1848. p. 307.
***) Saurel. Mém. sur les tumeurs des gencives. Paris et Montp. 1858. p. 24.
†) Vidal. Traité de path. ext. Paris. 1846. T. III. p. 671.
††) Craigie. Elements of gener. and path. anat. Edinb. 1848. p. 178.
†††) Th. Weeden Cooke. On cancer, its allies and counterfeits. Lond. 1865. p. 146.
*†) Brown. The Lancet. 1833. March 30.
**†) Reiche. Rust's Magazin. 1836. Bd. XLVI.
***†) Lebert. Traité d'anat. path. T. II. p. 149.
*††) Weisser. De linguae structura pathologica. Diss. inaug. Berol. 1858. p. 33.

und die Spitze der Zunge fortsetzte. Palletta*) machte die Autopsie eines gänzlich zahnlosen, hydropischen Bauern, der seit 3 Jahren eine Geschwulst der linken Zungenhälfte bemerkt hatte. Dieselbe reichte von der Spitze bis fast zur Basis, war von der gemeinsamen Haut überzogen und zeigte äusserlich einen Haufen (acervus) verschlungener Varicen. Aus einer engen Oeffnung an der Seite floss reines Blut. In einer Nacht ging der Mann an einer Blutung zu Grunde. Es fand sich eine zellige (cavernöse) Membran mit starken Querscheidewänden, an deren Bildung Fleischfasern der M. hyo- und styloglossus Theil nahmen. In den Maschenräumen war fast flüssiges Blut.

Auch eine Form der Ranula**) ist auf Angiome zurückzuführen. Palletta***) theilt eine offenbar hierher gehörige Beobachtung mit: Eine 40jährige Frau hatte eine Froschgeschwulst neben dem Frenulum linguae; ein Chirurg schnitt sie ein und es erfolgte eine 3stündige Blutung. Später geschahen spontane Blutungen aus einer varikösen Venenverästelung, welche sich über die Geschwulst erstreckte. Es wurde nun ein neuer Einschnitt gemacht, wobei 6 Unzen schwarzes Blut ausflossen; die Wunde begann zu heilen, aber am 16. Tage nachher traten Stiche in der Stelle auf, und 4 Wochen später recrudescirte die Geschwulst und breitete sich unter dem Frenulum nach der anderen Seite aus. Zugleich schwoll der mittlere Lappen der Schilddrüse und die Halsgegend unter dem Sternomastoideus. Dolbeau†) theilt eine Beobachtung von Nélaton mit, wo bei einer 34jährigen Frau neben congenitalen erectilen Geschwülsten der Zungenwurzel und einer pulsirenden Geschwulst in der Gegend der Theilung der Carotis unter der Zunge eine als einfache Ranula diagnosticirte Geschwulst vorkam, die unter den Unterkiefer hervorragte. Man punktirte, es floss Blut aus und die Kranke starb 8 Tage später unter choleraartigen Zufällen. Bei der Autopsie fand man eine erectile Geschwulst, die mit dem submaxillaren Tumor und mit der V. jugularis communicirte. Da die Geschwulst am Halse aus einem mit der Carotis und Jugularis in Verbindung stehenden

*) Palletta. Exercit. pathol. Mediol. 1820. Vol. I. p. 197.
**) Dolbeau. Bullet. de la soc. anat. 1854. Oct.
***) Palletta l. c. p. 196.
†) Dolbeau. Union méd. 1857. No. 117. p. 478.

Sacke bestand, der mit der Submaxillargeschwulst sich vereinigte, so hing die sogenannte Ranula gleichfalls damit zusammen. Ein anderer Fall kam bei einem 7—8jährigen Mädchen vor. Joseph*) berichtet über eine sublinguale cavernöse Geschwulst bei einer 50jährigen Frau.

Am Gaumen hat Blandin**) bei einer 41jährigen Frau eine kleine, rothe und blutende Geschwulst entfernt, die seit 2 Jahren entstanden und mit einem dünnen Stiel nahe hinter einer Alveole befestigt war. Ob ein von Meekren***) berichteter Fall von Blutgeschwulst am Gaumengewölbe, wie Bell meint, in diese Kategorie gehört, ist mir zweifelhaft. Scarpa†) exstirpirte bei einem 47jährigen Manne eine „variköse Blutgeschwulst" von Kastaniengrösse, die seit frühester Kindheit als erbsengrosse Anschwellung bemerkt war, vom Gaumen. Lebert††) scheint in den Muskeln des Gaumens eine erectile Geschwulst gesehen zu haben. Wagner†††) fand eine cavernöse Geschwulst in der Bedeckung des harten Gaumens bei einem 4 Monate alten Kinde, welches ausserdem eine solche Geschwulst am unteren Augenlide und eine dritte in der Tiefe der Wange hatte. Sie sassen sämmtlich auf der linken Seite.

Vom Antrum Highmori werden einzelne Fälle aufgeführt, die jedoch meist nicht ganz sicher festzustellen sind. Fines*†) beschreibt eine durch Injection von Eisenchloridlösung geheilte Geschwulst bei einem 26jährigen Manne, der die erste Anschwellung einige Zeit, nachdem er sich den Gaumen beim Essen verbrüht hatte, verspürte. Im Laufe eines halben Jahres hatte sich der Oberkiefer so vergrössert, dass Exophthalmos eintrat und die vordere Hälfte des Gaumengewölbes eine nussgrosse Anschwellung zeigte, welche fluktuirte, keine Knochendecke besass und beim Einstich 80—100 Grmms. halbflüssiges, reines Blut entleerte.

---

*) G. Joseph. Günsburg's Zeitschr. Bd. VIII. S. 324 (Canstatt's Jahresbericht f. 1857. Bd. IV. S. 304).

**) Blandin. Journ. de méd. et de chir. prat. 1848. T. XIX. p. 160 (citirt bei Saurel l. c. p. 25).

***) Jobi von Meekren. Rare u. wunderbare Chyrurgisch- u. Geneesskünstige Anmerckungen. Hochdeutsch. Nürnb. 1675. S. 368.

†) A. Scarpa. Gaz. des hôp. 1852. No. 50.

††) Lebert. Traité d'anat. path. T. I. p. 210.

†††) A. Wagner. Königsberger Med. Jahrb. 1859. Bd. II. S. 115.

*†) Fines. Gaz. des hôp. 1857. No. 68.

Pattison*) unterband die Carotis wegen einer blutenden Geschwulst, welche das Antrum stark ausgedehnt und das Auge vorgetrieben hatte, mit so glücklichem Erfolge, dass 2½ Jahre später kaum noch eine Abweichung zu bemerken war.

Am Auge giebt es ausser den schon erwähnten palpebralen (S. 350) und orbitalen (S. 357) Angiomen noch eine Reihe anderer, welche mehr die dem Bulbus angehörigen Theile treffen. Zunächst die conjunctivalen, welche entweder, wie schon angeführt, eine weitere Verbreitung der palpebralen darstellen, oder primär an der Conjunctiva bulbi sitzen. Die letzteren**) sind sehr selten und scheinen meist nicht über die Naevus-Stufe hinauszugehen, doch werden auch Fälle grösserer Geschwulstbildung beschrieben. Eine Prädilectionsstelle scheint die Caruncula lacrymalis zu sein. Celinski***) beobachtete eine brombeerförmige, veilchenblaue Geschwulst dieser Gegend, welche fast das ganze Auge bedeckte und beinahe bis zum Munde herabreichte. Von der Cornea erzählt der ältere Gräfe†) einen Fall, wo ein sogenanntes angebornes Staphylom bei einem 7jährigen Mädchen so gewachsen war, dass die Augenlider nicht geschlossen werden konnten. Da die vordere Augenkammer ganz frei war, so trug er die Geschwulst ab; sie bestand aus kleinen, in sich verwebten Gefässen und milchweissen Ramifikationen, die er für Lymphgefässe mit geronnenem Inhalte nahm. Gräfe betrachtete auch das Staphyloma scleroticae (Scarpa) als eine Telangiektasie der Sclerotica; Andere††) nannten den Zustand Cirsophthalmos und bezogen ihn auf eine Varicosität der Choroides. Obwohl man im Allgemeinen von dieser Auffassung zurückgekommen ist, so scheint es doch nicht zweifelhaft, dass auch an den inneren Gebilden des Auges Angiome vorkommen. Schirmer†††) hat einen Fall bei einem 36jährigen Manne beschrieben, bei dem ausser zahlreichen

*) Burns. On the surg anatomy of the head and neck. Glasg. 1824. p. 464 (citirt bei Mackenzie, A pract. treatise on diseases of the eye. Lond. 1854. p. 71).

**) C. Gräfe Angiektasie S. 29. v. Ammon. Zeitschr. f. Ophthalmol. Bd. V. S. 84. Roosbroeck. Cours d'ophth. Vol. I. p. 333.

***) v. Ammon. Klin. Darstellung der Augenkrankh. Berlin. 1838. Bd. II. Taf. IX. Fig. 10.

†) C. Gräfe. Angiektasie S. 30.

††) Himly. Die Krankh. u. Missbildungen des Auges. Bd. I. S. 526.

†††) R. Schirmer. Archiv f. Ophthalmol. 1' VII. 1. S. 119. Taf I. Fig. 5.

Telangiektasien des Halses, der Brust und des Bauches eine sehr ausgedehnte, fast das ganze Gesicht einnehmende Angiombildung vorhanden war; die Augenlider waren davon durchdrungen, die Conjunctiva bulbi an kleinen Stellen afficirt, und in der Retina fanden sich starke Varicositäten der Venen. Schuh*) liefert eine specielle Beschreibung des „Blutschwammes" der Choroides, wobei er besonders auf einen Fall von Rosas zurückgeht; in diesem ging die erbsengrosse Geschwulst von den Ciliarfortsätzen aus, drang in die vordere Augenkammer und wurde mit Erhaltung des Auges ausgeschnitten. Indess fehlt eine genauere anatomische Beschreibung.

Von den Organen der Brust ist mir keine einzige zuverlässige Beobachtung bekannt. Schuh**) spricht von Blutschwämmen der Lungen, jedoch finde ich darüber nirgends beweisende Angaben. Nur der Fall von Rokitansky***) ist zu erwähnen, wo multiple Blutgeschwülste in verschiedenen inneren Organen vorkamen, und wo sowohl das Peritonaeum, als die Costalpleuren mit bohnen- bis wallnussgrossen Knoten besetzt waren, und sich ausserdem in einem Psoas, an den Adergeflechten und im Fettgewebe an der Herzbasis einzelne derartige Bildungen fanden. —

Die zweite Varietät der Angiome, auf welche wir schon mehrfach Rücksicht nehmen mussten, stellt jene Form dar, für welche am meisten der zuerst von Carl Gräfe †) gebrauchte Name der Telangiectasis passt. Zweckmässiger ist wohl die Bezeichnung der einfachen Gefässgeschwulst (Angioma simplex). Am meisten ausgezeichnet finden wir sie in einer Art der sogenannten Muttermäler, der Naevi oder, wie man auch wohl pleonostisch sagt, Naevi materni, nehmlich in dem Naevus vasculosus oder telangiectodes. So lange dieser Naevus als einfacher besteht, besitzt er keinen cavernösen Bau. Wir haben ja gesehen, dass nur ganz ausnahmsweise ein wahrhaft cavernöser Naevus von Geburt an vorhanden ist (S. 337), dass dagegen sehr häufig aus einem ursprünglich einfachen telangiektatischen Naevus ein cavernöses Angiom hervorgeht. Wenn man daher auch sagen kann, die Telangiektasie bildet ein früheres Stadium der caver-

*) Schuh. Pseudoplasmen. S. 179.
**) Schuh. Ebendas. S. 164.
***) Rokitansky. Entwickelung der Krebsgerüste. S. 16.
†) C. Gräfe. Angiektasie. Leipz. 1818.

nösen Geschwulst, so ist doch schon um deswegen eine Scheidung nothwendig, weil sehr häufig das zweite Stadium niemals erreicht wird, sondern die Bildung in ihrer ursprünglichen Einfachheit bestehen bleibt. Nicht wenig hat zu der Verwirrung der Ausdruck der erectilen Geschwulst beigetragen, der, wie gezeigt, nicht identisch mit cavernöser Geschwulst ist (S. 320). Denn auch die blosse Telangiektasie ist in einem gewissen Maasse schwellbar, erectil; ihre Gefässe füllen sich und erweitern sich, während die Farbe eine dunklere wird und die Temperatur zunimmt. Es ist eine alte Erfahrung*), dass mit der wärmeren Jahreszeit bei vielen solcher Mäler eine stärkere Anschwellung und Röthung stattfindet, und man hat daher früher vielfach den Satz aufgestellt, dass diejenigen Mäler, welche eine Aehnlichkeit mit Früchten (Himbeeren, Erdbeeren, Brombeeren, Granatäpfeln) haben, zu derjenigen Zeit „in Blüthe" träten, wo die entsprechenden Gewächse blühten. Allein dieselbe Blüthe tritt auch ein bei geistigen und körperlichen Aufregungen, bei Hemmungen der Cirkulation u. dgl. Es handelt sich also nur um gewisse congestive und fluxionäre Zustände, wie sie jeder gefässreiche Theil unter Umständen erfahren kann.

Ursprünglich bezieht sich der Ausdruck des Muttermales nur auf die wirklich angebornen, also zur Zeit der Geburt vorhandenen und daher auch wohl Naevi uterini s. in utero contracti**), Notae genitivae genannten Flecke (taches). Von ihnen ist es bekannt, dass ein alter Aberglaube sie auf gewisse Erregungen des mütterlichen Vorstellungs- und Begehrungsvermögens, sei es hervorgebracht durch lebhafte Sinneseindrücke, sei es erzeugt durch starke Gelüste oder phantastische Bilder, bezieht. Man hat dies kurzweg als Versehen (französisch envies, von invideo) bezeichnet. Die neuere Wissenschaft hat diese Deutung einmüthig zurückgewiesen. Nicht nur stimmen die Thatsachen schlecht zu einer solchen Beziehung, die offenbar eine viel grössere Frequenz und Mannichfaltigkeit der Naevi motiviren würde, sondern es fehlt auch jedes Bedürfniss einer derartigen Deutung, sobald man sich überzeugt, dass die Vergleichung der Naevi mit Erdbeeren oder

---

rt van der Wiel. Observat. rariorum med. anat. chirurg. 36. Leid. 1727. p. 383. Pleneck l. c. p. 35. not.
der Wiel l. c. p. 379.

Kirschen eine ganz äusserliche und oberflächliche ist, welche einer tieferen Vergleichung der Objecte nicht Stand hält. Zu welchen sonderbaren Erklärungen würde man kommen, wenn man alle Eigenthümlichkeiten der Naevi nach den äusseren Eindrücken deuten wollte! Vidal*) erzählt, dass er bei einem 4 Monate alten Mädchen eine erectile Geschwulst an der Basis der rechten Brustseite vorn und eine zweite, ihr unmittelbar entsprechende hinten gesehen habe, und er fügt hinzu: Man hätte sagen können, es seien die Narben der Ein- und Austrittsstelle einer Kugel, welche die Brust durchbohrt habe.

Man muss aber wissen, dass viele sogenannte Naevi gar nicht congenital sind, sondern erst nach der Geburt, freilich schon in den ersten Tagen und Monaten des Extrauterinlebens, sich entwickeln, und dass andere Telangiektasien, die den Naevi in jeder Beziehung nahe stehen, ganz späten Lebensaltern angehören. Ich erinnere nur an die hämorrhoidalen Formen, welche von der Geschichte der Telangiektasien nicht füglich zu trennen sind. Für die wissenschaftliche Betrachtung hat es allerdings seine Vorzüge, die frühen und namentlich die congenitalen Formen, die zusammen Naevi heissen, von den späten, tardiven zu sondern, aber ein durchgreifendes anatomisches Unterscheidungsmerkmal zwischen ihnen ist bis jetzt nicht bekannt.

Die Geschichte der Naevi vasculosi knüpft sich ganz wesentlich an die Haut und die zunächst an sie, sowohl gegen die Tiefe hin (Unterhaut, Muskeln), als in der Fläche (Schleimhäute der äusseren Gegenden) anstossenden Theile. Nur Billroth**) giebt an, auch in Muskeln (Orbicularis oris et palpebrarum, Frontalis und Corrugator) derartige Veränderungen gesehen zu haben. In Beziehung auf ihr Vorkommen habe ich wesentlich auf dasjenige zu verweisen, was schon bei den cavernösen Formen gesagt ist; dieselben Regionen, welche als Prädilectionssitze der cavernösen Angiome aufgeführt sind, zeigen noch häufiger einfache Angiome***). Auch sind meiner Meinung nach dieselben Gesichtspunkte in Beziehung auf die ursprünglichen Entwickelungsstörungen zutreffend.

---

*) Vidal. Traité de path. ext. Paris. 1846. T. II. p. 121.

**) Billroth. Unters. über die Entw. der Blutgefässe. S. 70.

***) Lebert (Abhandlungen aus dem Gebiet der prakt. Chirurgie. Berlin. 1848. S. 82) giebt eine Statistik von 38 angebornen Telangiektasien. Darunter fallen 12 auf das männliche, 26 auf das weibliche Geschlecht, und nach

Fig. 234.

Dagegen besteht ein sehr erheblicher Unterschied in Beziehung auf die äussere Erscheinung. In der Mehrzahl der Fälle

---

den Regionen 6 auf die Oberlippe, 4 auf die Wangen, 3 auf das Ohrläppchen, 2 auf die Unterlippe, 3 auf das Augenlid, 2 die Stirn, 2 die Nase, je 1 die Schläfe, den Kieferwinkel, den Gaumen, den Hals, 2 auf die Brust u. s. w. (vgl. Lebert, Traité d'anat. path. T. I. p. 210). C. O. Weber (Chirurg. Erfahrungen u. Unters. S. 392) fand unter 26 arteriellen Telangiektasien 5 an Stirn und Schläfe, 5 an den Augenlidern, 4 an den Wangen, 5 an der Unterlippe, 2 am Halse, 1 an der Nase, 1 an der Oberlippe, 1 an der Weiche, 1 am Hinterbacken, 1 am Oberschenkel.

Fig. 234. Naevus vasculosus prominens (Angioma simplex congenitum) der Regio parotidea und submaxillaris bei einem 11 Monate alten Kinde. Derselbe bildet eine mässig hervorragende, flachrundliche Geschwulst um den linken Kieferwinkel, welche auf die Wange und bis zur Schläfe, auf das äussere Ohr und den Hals übergreift. In der Mitte ist die Haut zum Theil oberflächlich ulcerirt, zum Theil derber; im Umfange sieht man dunklere (blaurothe) Stellen, an denen schon mit blossem Auge kleine, bläschenartige (rothe) Punkte hervortreten. Die Geschwulst pulsirt nicht, fühlt sich ziemlich derb an und scheint auf die Parotis überzugreifen. Eine zweite Stelle liegt unter dem Kinn, die Mittellinie überschreitend, jedoch hauptsächlich links, sie hat ähnliche Beschaffenheit, wie die erste. Kleinere Telangiektasien finden sich um den Mund, besonders an der Unterlippe; einzelne kommen auch am Zahnfleisch vor. Alle haben eine mehr venöse (variköse) Beschaffenheit; obwohl nirgends grössere Venen sichtbar sind.

haben die einfachen Angiome gar nichts Geschwulstartiges an sich; sie besitzen gewöhnlich eine überwiegend flächenartige Ausbreitung, und verändern den Umfang der Theile so wenig, dass sie eben nur wie einfache Degenerationen, Transformationen oder Substitutionen der Gewebe, dagegen nicht wie Neubildungen oder Gewächse erscheinen. Nichtsdestoweniger findet auch bei ihnen eine wirkliche Neubildung und Vermehrung von Gefässen oder wenigstens von Gefässelementen statt. Diese Gefässe sind unzweifelhaft weiter, als die normalen, aber sie sind nicht durch blosse Ausdehnung ihrer Wandungen entstanden.

Entsprechend ihrer mehr flächenartigen, diffusen Ausdehnung sind die einfachen Angiome fast nie scharf begrenzt. Meist sieht man in ihrem Umfange vereinzelte Gefässe, welche sich in der Nachbarschaft verlieren, indem ihr Durchmesser mit der zunehmenden Entfernung von dem Angiom abnimmt. Diese Gefässe geben zuweilen der Bildung das Aussehen einer Spinne mit langen Füssen: Naevus araneus. Bei grösserer Ausbreitung verschwindet freilich dieses Verhalten der Nachbarschaft gegen die gleichmässig rothe Farbe der veränderten Fläche. Diese Farbe ist meist eine bläulichrothe oder weinrothe: Naevus vinosus (tâche de vin), kann jedoch auch eine mehr hochrothe oder genauer hellrothe sein und das eigentliche Feuermal, Naevus flammeus bezeichnen. Indess folgt aus dieser Verschiedenheit der Färbung keineswegs eine durchgreifende Verschiedenheit des Baues, namentlich nicht der Gegensatz einer venösen oder arteriellen Zusammensetzung. Je oberflächlicher die Gefässe des Angioms liegen, je mehr die Erkrankung bis in die Papillen der Haut reicht, um so mehr wird die Farbe heller; ist dagegen das Angiom von unveränderten Cutislagen bedeckt, durch welche das in den Gefässen enthaltene Blut hindurchscheint, so wird die Farbe mehr bläulich.

Die grossen diffusen Naevi finden sich am gewöhnlichsten am Gesicht und an den Extremitäten. Namentlich an den letzteren erreichen sie zuweilen eine solche Grösse, dass sie die ganze Oberfläche eines Armes oder Beines überziehen. Alibert*) theilt unter dem Namen des Ecchymome congénial die Abbildung eines kleinen Mädchens mit, bei dem beide Beine im höchsten Grade,

*) Alibert. Nosologie naturelle. p. 350. Pl. *E.*

die Arme in geringerem, von amaranthfarbenen Flecken eingenommen waren, über welchen sich eine kleienartige, rauhe Abschuppung fand; andere Stellen des Körpers hatten eine rosen-, andere wieder eine zinnoberrothe Farbe. Selbst die Wangen waren leicht „ekchymosirt". Rayer*) berichtet den sehr merkwürdigen Fall eines 24jährigen Mannes, der an dem rechten Arm und Bein, sowie an der rechten Hälfte des Rumpfes sehr dichte und stellenweis zusammenfliessende, weinrothe Flecke hatte, die unter dem Fingerdruck nicht schwanden und bei Anstrengungen, Erhitzung u. dgl. eine lebhaftere Farbe annahmen. Gleichzeitig waren die subcutanen Venen der rechten Seite sehr entwickelt, und auch die Mundschleimhaut zeigte, jedoch nur auf der rechten Seite, violettrothe Flecke. Die linke Hälfte des Körpers war überall frei. — Auch am Gesicht nehmen diese Formen sehr oft die eine ganze Seite ein und erstrecken sich vom Kieferrande bis zur Schläfe, von der Nase bis über das Ohr hinaus.

Auf einen Theil dieser Form bezieht sich, wie schon erwähnt (S. 312), die Beschreibung, welche Schuh**) von dem „lappigen" Gefässschwamm geliefert hat, den er von der eigentlichen Telangiektasie trennt. Seine Beschreibung geht wesentlich aus von dem Naevus subcutaneus, der im Panniculus adiposus liegt und von dem man noch wieder zwei Unterarten unterscheiden kann: den Naevus telangiectodes simplex und den Naevus telangiectodes lipomatodes***). Bei letzterem ist von vornherein eine hyperplastische Bildung des Fettgewebes vorhanden, welches später möglicherweise unter der Gefässausbildung verzehrt werden kann. Hier beschäftigt uns nur die Frage von dem Zustande der Gefässe, und in dieser Beziehung scheint es in der That, dass die Entwickelung insofern eine besondere ist, als die meisten Fälle des oberflächlichen Naevus, wenn sie eine grössere Ausbreitung erreichen, viel regelmässiger eine stärkere Entwickelung bald der kleineren Arterien, bald der kleineren Venen erkennen lassen, wie das bei den tiefer sitzenden Naevi

---

*) Rayer. Traité des maladies de la peau. Paris. 1827. T. II. p. 234.
**) Schuh. Zeitschr. Wiener Aerzte. 1853. Mai u. Juni. Pseudoplasmen 1854. S. 153, 159.
***) v. Ammon. Die angebornen chir. Krankheiten. S. 135. Taf. XXXII. Fig. 9*a*, 9*b*, 18 u. 19. C. O. Weber. Müller's Archiv. 1851. S. 74. Taf. II. Fig. 1—2. Schuh. Pseudoplasmen S. 180.

der Fall ist, wo die Veränderung mehr die eigentlichen Capillaren trifft. Auch ist der subcutane Naevus viel häufiger wirklich geschwulstartig; er bildet dann eine ziemlich scharf umgrenzte, wenngleich niemals durch eine besondere Kapsel umschlossene Bildung, von der aus in späterer Zeit auch noch weitere Weichtheile, namentlich die Haut selbst ergriffen werden können. Im Allgemeinen schliesst sich die Erscheinung dieser Form an das Muttergewebe an, aus welchem sie hervorgeht, und da das in der Regel das subcutane Fett ist, welches in Lappen angeordnet ist, so hat auch der Naevus eine Art von lappigem Bau; ja man kann innerhalb der Lappen noch wieder kleinere Läppchen unterscheiden, die eine gewisse Beziehung zu den Fettbläschen zu haben und an deren Stelle getreten zu sein scheinen.

Dieses Verhältniss hat zu dem sonderbaren Irrthum Veranlassung gegeben, in welchen Schuh gefallen ist. Wahrscheinlich trug dazu der Umstand bei, dass diese Geschwülste, wenn man sie exstirpirt, meistentheils ihr Blut verlieren, und dass man dann an den Stellen, wo vorher gefüllte Gefässe waren, kein Blut mehr sieht; auch geschieht es sehr leicht, dass bei der feineren Präparation gewisse Bildungen, die, so lange sie mit Blut gefüllt sind, ganz unverkennbar als Gefässe sich darstellen, als etwas anderes erscheinen. Vom blossen Auge betrachtet, sieht der Durchschnitt eines solchen blutleeren lappigen Angioms ganz drüsig aus: an der Stelle der gelben Fettläppchen liegen Läppchen eines weisslichen oder blassrosigen, mässig feuchten Gewebes, welche durch schwache Züge von interstitiellem Bindegewebe unvollständig von einander geschieden werden. Daher hat Schuh geglaubt, eine besondere Art von lobulärer Bildung zu sehen, in welcher nach seiner Ansicht aus den einzelnen Fettzellen Alveolen, Hohlkolben und Schläuche würden, die späterhin neues Blut in sich entwickelten. Sangalli*), der die Kanäle mit Milchkanälchen vergleicht, schliesst sich ihm wenigstens insofern an, als er aus denselben erst später Blutgefässe entstehen lässt.

Ich habe diese Ansicht schon früher**) widerlegt. Wenn man mikroskopische Durchschnitte solcher Geschwülste untersucht, so findet man in der That nicht selten darin runde Körper,

*) Sangalli l. c. p. 254.
**) Virchow. Archiv. Bd. VI. S. 550.

welche eine dicke Wand und ein helles Innere besitzen, in deren Wand eine Menge von Kernen, gewöhnlich in mehrfacher Lage, vorhanden ist, und die aussehen wie Blasen. Oder man findet längere, mehr oder weniger dickwandige und mit einer mehr streifigen, kernreichen Wand versehene, eng gewundene, röhrenförmige Gebilde. Schuh nannte diese Bestandtheile unter dem Drucke der bekannten Theorie Rokitansky's structurlose Blasen und Hohlkolben. Allein alle diese Körper sind nichts anderes als Quer- und Längsschnitte von Gefässen; wenn man genauer nachsieht, so gehört zu jeder „Blase" ein Schlauch oder Kanal. Diese Kanäle aber liegen in der verschiedensten Verwickelung neben einander. Nun ist allerdings nicht zu leugnen, dass sehr viele von ihnen nicht die leiseste Aehnlichkeit mit dem gewöhnlichen Aussehen der an diesen Orten vorkommenden Gefässe, namentlich nicht mit dem der Capillaren haben; im Gegentheil, wenn man sie mit bekannten Bildungen vergleicht, so findet sich keine grössere Aehnlichkeit, als mit Schweissdrüsen. Mir selbst passirte es, als ich zum ersten Male in meinem Leben eine solche Geschwulst untersuchte, dass ich zu der Vorstellung gelangte, eine aus einer hyperplastischen Wucherung von Schweissdrüsen hervorgegangene Geschwulst vor mir zu haben*), und ich musste recht sorgfältig untersuchen, ehe ich mich überzeugte, dass es sich nicht um Schweissdrüsen, sondern um Gefässe handle. Ich bin bis jetzt überhaupt nicht so glücklich gewesen, eine wirkliche geschwulstartige Hyperplasie der Schweissdrüsen zu finden; andere Autoren**) haben dergleichen allerdings beschrieben. Ich will mir nicht anmaassen, die Richtigkeit ihrer Angaben zu bestreiten, aber nachdem Schuh, der doch die Geschwülste im Leben gesehen hatte und der nicht zweifeln konnte, dass sie Blut führten, die Gefässe für Blasen und Hohlkolben gehalten hat, nachdem ferner Lotzbeck seine Angaben gerade auf einen Fall von Naevus vasculosus stützt und ein von Verneuil beschriebenes multiloculäres Cystoid des Halses in einzelnen Säcken eine blutige Flüssigkeit enthielt, so meine ich, dass die Lehre von den Schweissdrüsengeschwülsten wohl einer besonderen Revision bedarf und dass spätere Beob-

*) Virchow. Archiv. Bd. VI. S. 551.
**) Verneuil. Gaz. méd. de Paris. 1853. No. 53. p. [illegible] Arch. génér. 1854. Oct. p. 447. Lotzbeck. Mein Archiv. 1859. B[illegible]).

achter ihre Beweisführung viel correcter werden führen müssen, wenn sie beweisen wollen, dass die Dinge, die sie vor sich hatten, wirkliche Schweissdrüsen und nicht schweissdrüsenähnliche Gefässe waren. In den Angiomen kann man die Gefässe sehr wohl neben den Schweissdrüsen sehen. Freilich sind auch die Schweissdrüsen dabei nicht selten vergrössert und ihre Kanäle erweitert, aber die Gefässe machen ihre Knäuel, Windungen und Schlingen nach oben hin und sie verästeln sich zuweilen bis an die Oberfläche, unterscheiden sich also sehr bestimmt, auch wenn sie leer sind, von den stets einfachen und nach unten aufgewickelten Schweissdrüsen-Kanälen. Ausser den Schweissdrüsen nehmen zuweilen auch die Talgdrüsen und der epidermoidale Ueberzug der Haarbälge an der hyperplastischen Entwickelung Antheil; ich habe partielle Ausdehnungen der Haarbälge durch Anhäufungen junger Epidermoidalzellen und bis zu 5 drüsenartige Anhänge an einem einzigen Balge gesehen*).

Die sich vergrössernden Gefässe winden sich fortwährend korkzieherförmig, und es ist daher sehr schwer, ein einzelnes Gefäss nach seinem ganzen Verlaufe auf einem Durchschnitt zu treffen; man bekommt oft nichts als Querschnitte, wo man immer nur Segmente der Gefässe sieht, welche den Eindruck besonderer, für sich bestehender Bildungen machen. Enthält das Gefäss kein Blut, so kann es vorkommen, dass man von dem Lumen fast gar nichts wahrnimmt; man erblickt nur eine scheinbare Blase, die aussieht, als wäre sie mit Kernen erfüllt, und erst bei genauer Untersuchung sieht man, dass innen ein kleines, zusammengezogenes Lumen befindlich und dass der scheinbare Inhalt der Blase vielmehr die dicke Wand selbst ist. Die Gefässe, um die es sich hier handelt, sind jedoch fast nie gewöhnliche, einfache Capillaren, sondern meistens K[illegible]äle mit sehr dicker, gleichsam doppelter Wand, so dass man [illegible]. Zweifel kommen kann, wonach man sie rechnen soll. Ich habe mich [illegible] ausgesprochen, dass es hypertrophische (genauer [illegible] hyperplastische) Capillaren seien**), wenigstens Gefässe, die an der Stelle [illegible] Capillaren liegen. Die meisten neueren Beobachter***)

*) Virchow. Archiv. B[illegible]
Weber. Mein Archiv. B[illegible]
**) Virchow. A[illegible]
***) Robin. G[illegible]

damit überein. Indess nähern sich manche dieser Capillaren mehr den Venen, andere mehr den Arterien, insofern die Lage der Kerne in den äusseren Schichten bald mehr eine longitudinelle, bald mehr eine transversale ist. Jedenfalls finden sich gewöhnlich mehrfache Lagen von Wandschichten, jede verhältnissmässig kernreich, und daher mit dem Eindrucke des fortschreitenden Wachsthums. Weber*) glaubt gefunden zu haben, dass die Bildung neuer Seitenäste mit der Erzeugung solider, kernreicher Knospen beginne, welche sich später aushöhlen. Jedenfalls muss man auch hier sehr vorsichtig sein, da stellenweise, blindsackige Ausdehnungen der Gefässwand leicht den Eindruck solider Auswüchse machen können.

Manche, blos cutane Angiome stimmen in dieser Beziehung mit den subcutanen überein, und wir gewinnen so ein eigenes Gebiet, welches sich unter dem Namen des Angioma simplex hyperplasticum von demjenigen unterscheiden lässt, wo verdünnte Gefässe vorherrschen. Jedoch deutet die Geschichte der ganz oberflächlichen Formen darauf hin, dass auch hier manche Verschiedenheiten an derselben Geschwulst im Laufe der Zeit auftreten. Noch Robin**) war der Ansicht, dass die Papillen der Haut stets unbetheiligt sind, indess gilt dasselbe, was Billroth***) von den Papillen der Mundschleimhaut gezeigt hat, auch für höhere Grade der Veränderung an den Hautpapillen: die Gefässe derselben nehmen an der Erweiterung und Hyperplasie Antheil (S. 376). Später bilden sich nicht selten kleine, ganz oberflächlich gelagerte und schon mit blossem Auge sichtbare Säckchen an den Gefässen, und gerade diese sind es, welche später so leicht bluten, weil ihre Wand nach und nach verdünnt wird.

Was den Verlauf der Gefässe angeht, so ist derselbe, abgesehen von den Ausdehnungen, ein vielfach geschlängelter und gekrümmter†) An feinen Durchschnitten sieht man unter dem Mikroskop zahlreiche dicht neben einander gelagerter

*) Entwickelung … 1856. S. 75. Taf. V. Fig. 11—14.
O. Weber … S. 90. Taf. I. Fig. 5.
*) Weber …
**) Robin …
***) Billroth … Fig. 2.
†) v. Bärensprung … Anatomie u. Path. der menschlichen … Leipz. …

Kanäle, welche darmartig gewunden sind*). Zwischen ihnen liegt eine geringe Masse von trennendem Gewebe, in dem man zuweilen noch deutliche Reste des alten Gewebes (Fettzellen, Bindegewebe, Haare, Drüsen), bald in atrophischem, bald in hyperplastischem Zustande antrifft, in dem dagegen auch nicht selten das alte Gewebe durch granulirendes Bindegewebe neuer Entstehung gänzlich ersetzt ist. Dieses ist jedoch ganz unwesentlich; man hat die Bedeutung der Zwischenlagen meiner Ansicht nach sehr überschätzt. Je mehr die Gefässe zunehmen, um so mehr schwindet dieses Zwischengewebe, und in höheren Graden beginnt dann die Confluenz der Gefässe zu cavernösen Räumen, zumal wenn vorher zahlreiche aneurysmatische Erweiterungen entstanden waren.

Diese Gefässe erhalten ihren Zufluss durch Arterien, welche ihrerseits nicht selten erweitert und deren Muskulatur sehr stark vermehrt, namentlich sehr kernreich ist. Von ihnen gehen Aeste ab, die sich schnell weiter verzweigen und ein Capillarnetz bilden, welches ganz ausserordentlich dicht ist, so dass seine Zwischenräume oft kleiner sind, als der Durchmesser der Gefässe**). Manchmal hat dasselbe vollständig den Habitus eines Wundernetzes. Aus diesem Netz sammeln sich Venen, welche in der Regel sehr weit, zuweilen geradezu varikös sind. In einzelnen Fällen kommen auch an ihren Anfängen blasige Aussackungen vor, aus denen ungleich engere Venen hervorgehen.

In Beziehung auf die schon erwähnte (S. 405) Schwellbarkeit dieser Angiome ist noch ein besonderer Umstand zu erwähnen. Wenn die Abschwellung in manchen Fällen unzweifelhaft auf eine gewisse Activität der Bestandtheile hinweist, so ist es wohl möglich, dass sie zum grossen Theil von der Muskulatur der zuführenden Arterien abhängig ist, und dass auch die Wandungen mancher der neuen Gefässe selbst muskulöse Eigenschaften annehmen. Aber es ist gewiss nicht ohne Erheblichkeit, hervorzuheben, dass an diesen Stellen in der Regel die kleinen Muskeln der Haut, die Arrectores pilorum, in einer sehr

*) G. Simon. Die Hautkrankheiten. Berlin. 1851. S. 264. Taf. V. Fig. 1. C. Wedl. Beiträge zur Path. der Blutgefässe. Abth. III. Taf. IV. Fig. 15. C. O. Weber. Mein Archiv. Bd. XXIX. Taf. I. Fig. 4.

**) Lebert. Traité d'anat. path. T. I. p. 218. Pl. XX. 4. Billroth a. a. O. Taf. V. Fig. 3. Wedl a. a. O. Taf. III. 1.

starken Entwickelung sich befinden, ja dass sie zuweilen so stark vergrössert sind*), dass durch ihre Zusammenziehung möglicherweise eine starke Einsenkung der Hautfläche und eine Verkleinerung der Geschwülste, und umgekehrt bei ihrer Relaxation ein Nachlass mit Möglichkeit der Schwellung gegeben ist. Nach den Untersuchungen von Lebert**) scheint auch eine stärkere Entwickelung der Nerven vorzukommen: er fand Primitivfasern von $^1/_{100}$—$^1/_{120}$ Millim. Breite, von sehr dickem Neurilem umgeben.

Verschieden von diesen einfachen Angiomen sind die in der neueren Zeit wohl etwas zu sehr vernachlässigten varikösen oder venösen Formen, auf welche umgekehrt früher ein zu grosses Gewicht gelegt worden ist. Gerade die stark diffusen, sehr weit ausgebreiteten Telangiektasien sind wesentlich venös: die Erweiterung betrifft hauptsächlich die Wurzeln der Venen, während die Capillaren dabei wenig interessirt sind. Schneidet man in die Theile ein, so sieht man schon vom blossen Auge die kleinen Venenstämme sehr deutlich erweitert, manchmal

Fig. 235.

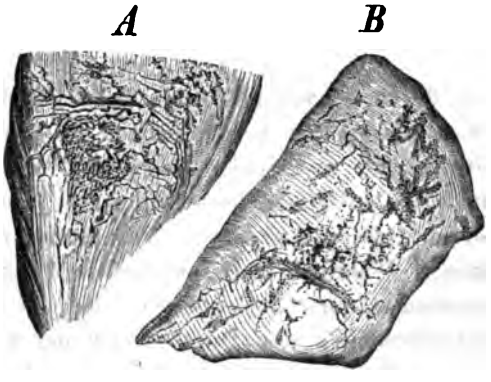

Fig. 235. Telangiectasis venosa (Angioma varicosum simplex) faciei. Präparat No. 44 vom Jahre 1864. Natürl. Grösse und natürl. Injection. *A* die Oberfläche der Fascia temporalis mit den darauf ausgebreiteten Gefässverzweigungen und dem telangiektatischen Netz. *B* die innere Oberfläche eines Hautstückes vom Gesicht: die kleinen Punkte lauter Venensäckchen (Capillar-Varicen) darstellend. Von einem diffusen Naevus vinosus, der die ganze eine Gesichtshälfte überzog.

*) Archiv. Bd. VI. S. 552. C. O. Weber. Mein Archiv. dem Gebiete der prakt. Chirurgie. S. 81.

gleichfalls mit Varicositäten, manchmal jedoch ganz gleichmässig. Jedenfalls beginnt das eigentliche Gebiet der Erkrankung erst da, wo die für das blosse Auge nur noch schwer zu verfolgenden Wurzeln liegen. Hier erscheint das Gewebe dicht roth punktirt, wie bei der dichtesten Purpura; man könnte manchmal glauben, es sei die Fläche mit Blut besprengt worden. An manchen Stellen atrophirt das normale Gewebe unter dieser Ektasie. Vergrössert man die Theile auch nur mässig, so findet man die mannichfaltigsten, theils seitlichen, theils rings um das Gefäss reichenden, meist ampullären Aussackungen*), manche unmittelbar aus stärkeren Venen hervorgehend, andere mit ganz feinen Zweigen in Verbindung. Letztere schwellen dann wohl noch ein oder mehrere Male in gleicher oder in geringerer Weise an. Die Wandungen sind hier meist verdickt, und der Uebergang zu cavernösen oder sackigen Bildungen durch Atrophie und Usur der Wandungen ist selbst bei benachbarten Varicositäten nicht gewöhnlich.

Fig. 236.

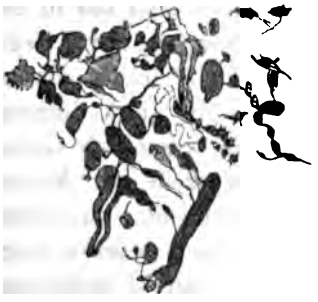

Macht man durch gehärtete Objecte feine Durchschnitte, so sieht man die sonderbarsten Erscheinungen. Ohne gerade beträchtliche Verlängerung und Schlängelung sind manche Gefässe in ihrem Verlaufe in eine Reihe hinter einander gelegener Säcke verwandelt, deren Grösse ganz ausser Verhältniss zu der Weite der Gefässe steht. Während z. B. ein Gefäss kaum die Dicke des Ausführungsganges einer Schweissdrüse hat, so besitzen einzelne seiner Erweiterungen den Durchmesser der Schweissdrüse selbst. Diese Sackbildung geschieht in allen Gewebslagen in gleicher Weise: in dem Fettgewebe ebenso, wie in dem Bindegewebe der Haut. Nur gegen die Oberfläche hin pflegt ein auf-

---

Fig. 236. Loupenvergrösserung einer kleinen Stelle aus der vorigen Zeichnung (Fig. 235.). Man unterscheidet die feinen Capillaren von den ausgedehnten Venen, an welchen die zum Theil sehr unregelmässigen Blutsäcke sitzen, die ihrerseits direkt mit Capillaren zusammenhängen.

*) Wahrscheinlich gehört hierher ein von Billroth (a. a. O. S. 77. Taf. V. Fig. 15.) bei einem 70jährigen Manne beobachtetes Gefässmal von der Wange.

fälliger Unterschied zu bestehen. Während in der Tiefe die Reihen der Säcke in nicht unbeträchtlichen Entfernungen von einander liegen, so nähern sie sich gegen die Hautoberfläche einander, und dicht unter derselben bilden sie eine fast zusammenhängende Schicht grösserer Blasen, welche fast nur durch die zwischen

Fig. 237.

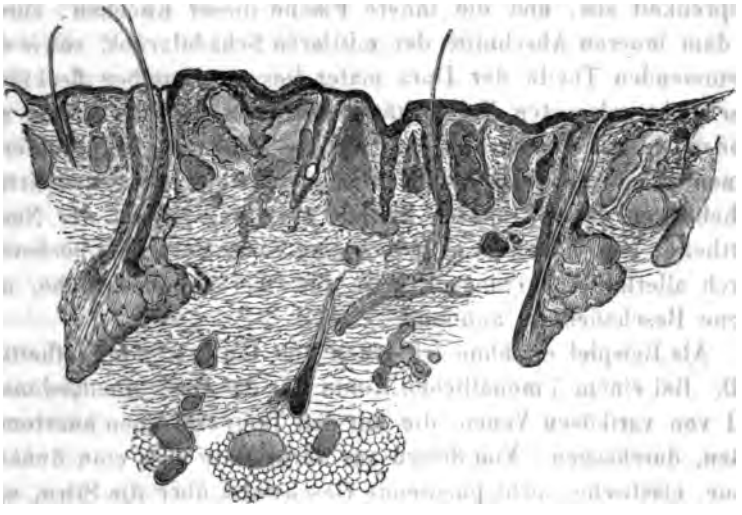

ihnen herauftretenden Haarbälge und Schweissdrüsen, sowie durch schmale Streifen von Bindegewebe getrennt sind. Diese grossen Blasen sind bald ganz rund, bald länglich eiförmig, bald schlingenförmig gebogen, bald unregelmässig ausgebuchtet. Sie haben eine deutlich erkennbare, ziemlich starke, mehrfach geschichtete Wand, und sind von dem Rete Malpighii noch durch eine schmale Bindegewebslage geschieden. Eine besondere Beziehung der Gefässerweiterungen zu bestimmten Regionen habe ich nicht bemerkt; namentlich konnte ich weder zu den Schweissdrüsen und Haarbälgen, noch zu dem Fettgewebe ein besonderes Verhältniss wahrnehmen.

Fig. 237. Durchschnitt der Haut und Unterhaut des Gesichts bei Naevus vinosus diffusus (Fig. 235—236). Die an der Oberfläche hervortretenden Haare bezeichnen die Stellung der Haarbälge, an denen hie und da Talgdrüsen ansitzen; dazwischen die Blutsäcke. Nach de letztere kleiner und spärlicher, doch werden sie im Panniculus her. Alle Gefässdurchschnitte sind durch schräge Schra Schwache Vergrösserung.

Diese Form findet sich nicht blos in der Haut selbst, sondern auch im Unterhautgewebe und noch tiefer. Ich habe sie bei einem grossen Naevus (Fig. 235—237) der einen Gesichtshälfte von der Haut durch das Fett und die Muskeln bis unmittelbar auf das Periost durchgreifen sehen. Die daran stossenden Schädelknochen, namentlich die Ala temporalis ossis sphenoidis sah ganz blutgesprenkelt aus, und die innere Fläche dieser Knochen, zumal in dem inneren Abschnitte der mittleren Schädelgrube, sowie die anstossenden Theile der Dura mater liessen dieselben fleckigen, sehr dicht gelagerten Varicositäten erkennen, wie sie aussen gefunden waren. Das Gehirn war frei. — Nur wenn die grösseren Venen erheblich mitbetheiligt sind, entstehen geschwulstartige Erhebungen der erkrankten Stellen über das Niveau der Nachbartheile; gewöhnlich ist es jedoch eine flache Form, die höchstens durch allerlei Wucherungsprozesse der Oberhaut eine rauhe, unebene Beschaffenheit annimmt.

Als Beispiel erwähne ich einen von Unger*) mitgetheilten Fall. Bei einem 7monatlichen Kinde war das Gesicht aufgedunsen und von varikösen Venen, die mit den Temporalvenen anastomosirten, durchzogen. Von diesen aus verbreitete sich eine dunkelblaue, elastische, nicht pulsirende Geschwulst über die Stirn, und bildete ein Mal, auf welchem ein dichtes Gefässnetz mit varikösen concentrischen Venen sichtbar war. Ein zweites Mal sass auf der rechten Wange und umfasste das rechte Ohrläppchen und die Gegend des Zitzenfortsatzes. Ein drittes am Hinterkopf und Nacken sah wie ein viereckiges, aufgelockertes Polster aus; an jedem Winkel desselben lagen 4 „stupend“ ausgedehnte Venen, von welchen zu den in der Mitte befindlichen Gefässinseln Verzweigungen gingen. Zerstreut am Rumpf und den Extremitäten waren ausserdem zahllose, hin und wieder durch Venenzweige verbundene Mäler, einzelne sogar auf der Fusssohle, jedoch kleiner, stern- oder punktförmig. Das Kind starb plötzlich an Laryngitis. Bei der Autopsie fand sich, dass überall zahllose Verästelungen und Anastomosen von Venen vorhanden waren. — Scarpa**) exstirpirte eine variköse Blutgeschwulst der Oberlippe bei einem jungen Edelmanne, der mit einem lividen, etwas prominenten

*) K. Unger. Beiträge zur Klinik der Chirurgie. Leipz. 1853. Th. I. S. 178.

**) Scarpa. Gaz. des hôp. 1852. No. 50. p. 199.

Fleck zur Welt gekommen war. Nach 20 Jahren hatte die Stelle die Grösse eines starken Hühnereies erreicht, sah violett schwärzlich aus, war unschmerzhaft und hatte an zwei Stellen Pulsation, während sie sich im Uebrigen wie ein Convolut variköser Venen anfühlte. Sie sass in der Dicke der Lippe; die Schleimhaut war nur durch ein Knötchen aufgehoben. Bei angestrengten Bewegungen und beim Kauen schwoll sie stärker an. Zugleich zeigte die linke Seite des Gaumens, des Rachens und der Nase eine dunkle Farbe, war mit varikösen Gefässen übersäet und stellenweise mit harten Knoten besetzt. Bei der Exstirpation spritzten zwei Arterien. Es ergab sich, dass sie aus einem Haufen meist venöser, zusammengedrehter und durch zartes Zellgewebe verbundener Gefässe bestand. —

Sowohl das venöse (variköse), als das einfache Angiom ist meist angeboren oder kurz nach der Geburt entstanden. Aber äusserst selten ist es in dem Umfange angeboren, in dem es nachher vorkommt. Gewöhnlich findet man zuerst nur einzelne erweiterte Gefässe oder kleine, sehr begrenzte, rothe oder bläuliche Punkte, die sich dann oft sehr schnell ausbreiten und die mehr und mehr im Laufe des Lebens fortschreiten. So berichtet Unger*) von einem Naevus, der bereits nach der Geburt am Hinterhaupt bemerkt war; derselbe war bei dem 5jährigen Mädchen schon so ausgebreitet, dass er über die Schulter bis zur Achselhöhle reichte. Man sah ein Venengeflecht in Form eines Corpus pampiniforme und fühlte auch in der Tiefe Knoten und Stränge, jedoch keine Pulsation. (Durch Compression unter Anwendung von Schwefelsäure-Waschungen, später Phosphor-Einreibungen gelang die völlige Heilung).

Allerdings schreiten diese Formen meistentheils nicht ungemessen fort: ja es ist eine nicht geringe Zahl gut beobachteter Fälle vorhanden, wo man einen spontanen Rückgang derselben gesehen hat, wo sie allmählich kleiner und kleiner wurden, und wo endlich mit einer gewissen Atrophie der Stelle das Ganze verschwand. Nach Depaul**) hat ein Drittheil der Kinder, welche in der Clinique d'accouchement zu Paris geboren werden,

*) Unger a. a. O. S. 185.
**) Laboulbène l. c.

venöse Naevi, aber die Mehrzahl derselben verschwindet in den ersten Tagen oder Monaten des Lebens. Auch in späterer Zeit geschieht das Nehmliche*), ähnlich wie bei cavernösen Angiomen. Diese Thatsache ist seit alter Zeit bekannt, und zum Theil stützt sich die Lehre von den sympathetischen Kuren darauf. Ich erinnere namentlich an den Gebrauch, Speichel, warmes Blut, namentlich menstruales oder placentares, auf sie einzureiben, oder die Hand eines Todten aufzulegen**). Das einfache Exspektiren würde wahrscheinlich dasselbe Ergebniss liefern. Schwächezustände scheinen, wie bei den cavernösen Angiomen, die Rückbildung sehr zu begünstigen. Birkett***) sah ein 10 Monate altes Kind, welches mit einem Purpurmal an der Schulter geboren war: dieses hatte sich so ausgedehnt, dass fast der ganze rechte Oberarm tief purpurroth aussah; die Veränderung griff über die Schulter bis zur Brust herüber. An einzelnen Stellen war die Epidermis erodirt und hie und da bestand ein Anschein von Verschwärung. Eine Behandlung mit Bleiessig und Druckverband hatte wenig Wirkung. Das Kind wurde nun von den Masern und darnach vom Stickhusten befallen und kam auf das Aeusserste herunter. Während dieser Zeit, wo die Mutter nur etwas milde Salbe und ein weisses Pulver, das ihr von einer alten Frau gegeben war, anwandte, hatte sich das ganze Mal in eine trübweisse, narbenartige Masse verwandelt. In ganz ähnlicher Weise ging der Prozess bei einem anderen, von Hacon beobachteten Kinde zurück, welches an der Seite und der unteren Hälfte des Gesichts und an einem Theile des Nackens einen grossen subcutanen Naevus hatte; während einer schweren Bronchitis heilte derselbe vollständig. — Manche künstliche Heilungen, namentlich die durch anhaltende Compression herbeigeführten, ergeben ähnliche Resultate.

Das histologische Detail dieser Vorgänge ist noch nicht bekannt. Indess scheinen gewisse Verschiedenheiten je nach der ursprünglichen Zusammensetzung der Geschwulst zu bestehen. So

---

*) Helfft. Preuss. Vereinszeitung. 1852. No. 31. Lebert. Traité d'anat. path. T. I. p. 209. Schuh. Pathol. u. Therapie der Pseudoplasmen. Wien. 1854. S. 158. Bednar. Die Krankh. der Neugebornen u. Säuglinge. Wien. 1853. Abth. IV. S. 205. Zeissl. Zeitschrift der Gesellsch. der Aerzte in Wien. 1862. S. 68.

**) Stalpart van der Wiel l. c. p. 384.

***) Birkett. Guy's Hosp. Rep. 1851. Ser. II. Vol. VII. p. 291.

berichtet Walther*) von einem 6jährigen Knaben, der mit einer „Hautgefäss-Erweiterung“ an der vorderen Seite der Brust geboren war und den er mehrere Jahre lang eine Bleiplatte, die in eine mit geistigen Mitteln befeuchtete Compresse eingenäht war, hatte tragen lassen. Unter diesem gegen das Sternum gerichteten Druck hatte sich der Naevus mehr ausgebreitet, aber zugleich seinen Gefässreichthum verloren und er war in einen Naevus simplex verwandelt. Marjolin**) behandelte ein 6 Wochen altes Kind wegen eines Naevus, der die Hälfte des Kopfes und Gesichts einnahm und auch die Conjunctiva, die Wangenschleimhaut und selbst den Gaumen ergriffen hatte, mit der Vaccination. Es wurden 12 Lanzettstiche um die Grenze der Geschwulst gemacht; einige riefen schwer stillbare Blutungen hervor. Darnach trat eine ziemlich lebhafte Entzündung ein, nach deren Beseitigung der Rückgang der Geschwulst begann. Nach 4 Jahren sah man auf der Stirn, dem Kopf und an den Wangen nur noch weissliche, einem Narbengewebe ähnliche Spuren; am oberen Augenlide, der Commissur der Lippen und am Gaumengewölbe allein zeigten sich noch Geschwulstreste.

Andererseits sind wieder Fälle nicht selten, wo sich in diesen Geschwülsten entzündliche, ulceröse oder gangränöse Prozesse entwickeln (S. 380), unter welchen sie zerstört werden und nachher vernarben***). Anderemal freilich entwickeln sie sich local mehr und mehr, und gerade von ihnen ist eine nicht geringe Zahl von Beobachtungen bekannt, wo Blutungen an der Oberfläche entstanden. Die oberflächlichen Gefäss-Säckchen bersten, und nicht selten wiederholen sich die Blutungen, sei es unter activer Fluxion, wie das namentlich bei Frauen beobachtet ist, in Verbindung mit der Menstruation, sei es unter passiver Steigerung des Blutdruckes, bei Anstrengungen, beim Schreien u. s. w. Auch hier können so starke Blutungen eintreten, dass ein unmittelbares operatives Eingreifen nothwendig wird.

Bis vor kurzer Zeit ist sehr viel die Rede gewesen von einer möglichen Entartung der Telangiektasien in Krebs. Die Erfah-

*) Phil. v. Walther. Ueber die angebornen Fetthautgeschwülste u. andere Bildungsfehler. Landshut. 1814. S. 22.

**) Bouchut a. a. O. S. 955.

***) Laboulbène l. c. p. 31. Cullerier. Bullet. de la soc. de chir. T. II. p. 66. A. Bérard. Gaz. méd. 1841. p. 689. Gautier. Sur les tumeurs érectiles. Thèse de Paris. 1850. n. 14. Schuh a. a. O.

rungen der neueren Chirurgen sind dieser Meinung wenig günstig, und es lässt sich wohl nicht mehr bezweifeln, dass auch an diesem Punkte die Verwirrung über die Natur des Fungus haematodes sehr lange nachtheilig nachgewirkt hat. Wie wir bei den Sarkomen (Bd. II. S. 223) gezeigt haben, so ist es vielmehr der Naevus carneus, welcher die Gefahr der späteren Metaplasie mit sich bringt, und wenn gelegentlich auch ein Naevus vasculosus üble Umwandlungen erfährt, so scheint es mir, dass man nicht genügend auf die Zusammensetzung dieser besonderen Art von Naevus geachtet hat. Auch der Naevus carneus enthält nehmlich regelmässig Gefässe und zuweilen sogar viele Gefässe, ohne dass er deshalb als Angiom angesehen werden kann. Ein solcher Naevus vasculosus kann unter Umständen an seiner Oberfläche bluten, und später sarkomatös oder krebsig werden. Namentlich trifft dies für die Geschichte der Melanosen zu, bei denen in der That Angaben vorliegen, nach denen aus Telangiektasien melanotische Geschwülste entstanden sind (Bd. II. S. 235). Indess wird erst eine fortgesetzte Beobachtung darüber entscheiden, ob das einfache Angiom einen solchen Verlauf nehmen kann, oder ob ein derartiger maligner Naevus zu der vorher erwähnten Kategorie gehört.

Ich habe neuerlich Gelegenheit gehabt, einen recht merkwürdigen Fall zu untersuchen, der nach der Beschreibung genau hierher gehörte, und bei dem trotzdem die weitere Nachforschung gegründete Zweifel ergab. Nach der Beschreibung verhielt es sich damit folgendermaassen: Ein Knabe war mit einer Gefässerweiterung an dem Metacarpo-Phalangeal-Gelenk des Kleinfingers zur Welt gekommen; dieselbe hatte sich allmählich vergrössert und war in 4 Jahren so gewachsen, dass der Kleinfinger in eine unförmliche, höckerige, leicht blutende Geschwulst verwandelt wurde, welche sich einerseits über den Mittelhandknochen bis an das Os hamatum erstreckte, andererseits die Haut über dem Mittelhandknochen des Ringfingers in ihr Bereich zog*). Es wurde daher das Ganze unter Exarticulation des 5ten und Resection des 4ten Metacarpalknochen entfernt. Die Geschwulst wog 2 Pfd. 21 Loth. Die Heilung erfolgte rasch und glücklich. Der Ope-

*) Hanuschke. Chirurg. operative Erfahrungen. Leipz. 1864. S. 344. Taf. VIII. Fig. 5.

rateur, Hr. Hanuschke, hatte die Güte, mir auf meine Bitte die Geschwulst zu übersenden. Es ergab sich, dass sie nicht, wie der äussere Anschein wahrscheinlich gemacht hatte, melanotisch war, sondern dass sie vielmehr ein telangiektatisch-hämorrhagisches Sarkom und zwar ein rundzelliges Gliosarkom (sehr ähnlich dem Bd. II. S. 208. Fig. 138. abgebildeten) darstellte. An verschiedenen Stellen waren die Gefässe so weit und zahlreich, dass der Durchschnitt schon für das blosse Auge fein spongiös aussah. Die Knochen waren nur äusserlich in Verbindung mit der Geschwulst. — Bei weiterem Nachfragen stellte sich heraus, dass der Knabe nach der Heilung der Exstirpationswunde ein Jahr lang gesund geblieben war; dann aber hatte sich neben der Narbe ein neues Gewächs gebildet, das binnen 2 Monaten zur Grösse einer halben Wallnuss heranwuchs. Zwei Jahre nach der Operation war das Kind in zunehmendem Marasmus, wie die Aerzte vermutheten, an inneren Metastasen gestorben. Was jedoch den ursprünglichen Naevus betrifft, so giebt der Vater des Kindes nachträglich an, dass bei demselben im Lebensalter von 1½ Jahren am Mittelgliede des Kleinfingers eine „Festigkeit ohne Schmerzhaftigkeit" bemerkt sei; erst nach 3 Jahren und nachdem „durch ärztliche Mittel zu einer Oeffnung hingewirkt sei", wären blaugelbe Knoten entstanden, welche platzten und Blut, so stark, wie bei einem Aderlass, entleerten. — Nach dieser Erfahrung ist es wohl sehr zu bezweifeln, dass hier ursprünglich ein einfacher Gefäss-Naevus bestand. —

Die nicht cavernösen tardiven Angiome, welche erst in späterer Zeit des Lebens entstehen, gehören wahrscheinlich überwiegend der venösen Reihe an. Den Anfang dazu scheinen mir gewisse, vereinzelte Ektasien der kleinsten Venen darzustellen, welche man bei Erwachsenen, namentlich bei älteren Leuten, nicht ganz selten in der Haut des Gesichts, der Brust, des Rückens, seltener der Extremitäten*) sieht. Man kann sie mit Cruveilhier**) Capillar-Varicen nennen. Sie stellen meist ampulläre Blutsäckchen der Papillen oder der Hautoberfläche dar. In seltenen Fällen entwickeln sie sich zu prominenten Unebenheiten, ja zu förmlichen Auswüchsen. Rayer***) hat unter dem

*) Verneuil. Bullet. de la soc. anat. 1861. p. 233.
**) Cruveilhier. Traité d'anat. path. génér. T. II. p. 821. T. III. p. 883.
***) Rayer l. c. p. 278.

Namen der Elevures et végétations vasculaires sehr merkwürdige Fälle der Art beschrieben. Der eine betrifft einen 22jährigen Mann, bei dem die Auswüchse am Kinn und an der Nasenfurche sassen und sich mit 12 Jahren entwickelt hatten; der andere einen 27jährigen Menschen, bei dem die erste Eruption im Lebensalter von 3 Jahren aufgetreten sein sollte, und bei dem sich gleichfalls am Gesicht eine grosse Zahl solcher Erhebungen, zum Theil confluirt, vorfand. Cruveilhier*) sah bei einer Frau von 37 Jahren, die 3 Kinder gehabt hatte, die Zunge mit rothen, prominenten Papillen besetzt, die nichts anderes, als Capillar-Varicen waren; das Gesicht, der behaarte Kopftheil, die Brust zeigten eine Menge rosiger, leicht vorspringender Flecke; die Extremitäten waren ganz frei davon.

Von diesen vereinzelten Capillar-Varicen unterscheiden sich die wahren tardiven Telangiektasien durch ihren progressiven Charakter. Middeldorpf**) erwähnt eine solche bei einem 30 Jahre alten Musikus, bei dem das Uebel vor 8 Jahren aus einem kleinen Pünktchen der Schläfengegend sich entwickelt hatte; schnell gewachsen, hatte es nun eine Länge von $1\frac{1}{4}$" bei einer Breite von $\frac{1}{4}$", und beim Blasen erhob sich die Stelle zu einer flachen Anschwellung von $3\frac{1}{4}$''' Höhe. Sie sass am äusseren Ende der Augenbraue, sah blauroth aus, fühlte sich weich, teigig, schwammig an und war ausdrückbar. — Aehnliche Fälle liessen sich noch manche beibringen, indess genügt es, auf das bei den cavernösen Formen Gesagte zu verweisen. —

Die Behandlung der einfachen Angiome schliesst sich in vielen Stücken derjenigen der cavernösen an, die wir früher (S. 386) besprochen haben. Nur ist von vornherein festzuhalten, dass es sich hier um Neubildungen von ungleich geringerer pathologischer Bedeutung handelt und dass für eine gewisse Zeit ein exspektatives Verhalten sich insofern noch mehr rechtfertigt, als nur selten drohende Lebensgefahr zu der Operation auffordert. Andererseits ist die Aussicht auf spontane Rückbildung eine verhältnissmässig geringe und die Zahl der Fälle, wo auch das einfache Angiom einen „fressenden" Charakter annimmt, eine überaus grosse. Da nun die meisten dieser fressenden Angiome schliesslich in cavernöse Formen

*) Cruveilhier l. c. T. II. p. 622.
**) Middeldorpf. Die Galvanokaustik. S. 123.

übergehen, so empfiehlt sich meines Erachtens in jedem Falle das active Einschreiten des Arztes, wo Zeichen schnellerer Vergrösserung in einem Angiom bemerkbar werden. Dass auch in einzelnen derartigen Fällen später ein Stillstand oder ein freiwilliger Rückgang beobachtet ist, rechtfertigt keineswegs die Passivität des Arztes, denn bis jetzt kennen wir kein Merkmal, woran wir ein prognostisches Urtheil über die Wahrscheinlichkeit eines solchen Rückganges zu gewinnen vermöchten. Sind uns doch sogar die Bedingungen noch zum grossen Theil unbekannt, unter denen ein derartiger Rückgang überhaupt eintritt.

Begreiflicherweise wird man sich aber bei einfachen Angiomen um so schwieriger zu einem eingreifenden Verfahren entschliessen, als manche unschuldigen Methoden erfahrungsgemäss zu einem gedeihlichen Ziele geführt haben. Dies gilt namentlich von der **Compression** und von der **oberflächlichen Aetzung**, von denen namentlich die letztere schon seit langer Zeit in Uebung ist. Gerade so, wie zuweilen spontan die Oberfläche der Angiome sich mit Pusteln und Krusten bedeckt, unter denen eine langsame Eiterung und Vernarbung eintritt, so geschieht es auch bei oberflächlicher Kauterisation, wie sie z. B. neuerlich wieder durch die Anwendung einer Salbe von Tart. stibiatus mit Glück geübt ist*). An diese Methode schliesst sich die von englischen Aerzten zuerst eingeführte **Impfung mit Vaccine**, sei es auf der Fläche des Naevus, sei es in seinem Umfange, deren Heilsamkeit durch zahlreiche Beispiele erwiesen ist. Es entsteht ausser den Pusteln eine in die Tiefe greifende Entzündung, welche nach dem Abtrocknen der Borke zurückgeht und eine Schrumpfung des Gewebes hinterlässt.

Allerdings fehlen auch hier Beispiele eines ungünstigen Verlaufes oder einer unvollständigen Heilung nicht. Manche mögen sich daraus erklären, dass man die Indicationen nicht genug specialisirt und namentlich die oberflächlichen und tiefen Formen nicht geschieden hat. Denn es liegt auf der Hand, dass dieselbe Methode bei oberflächlichen Angiomen sehr nützlich sein kann, welche bei tiefen nicht zureicht. Vaccination kann z. B. eine oberflächliche Schrumpfung erzeugen, während im subcutanen

---

* Krieg, [illegible] S. 70.

Gewebe das Angiom nicht nur fortbesteht, sondern auch weiter frisst. So kann es geschehen, dass nach einiger Zeit im Umfange der geschrumpften Stelle neue Angiommasse hervortritt. Derselbe Fall trifft für oberflächliche Aetzung zu*). Ebenso kann bei beiden Methoden eine weitgreifende Eiterung und Verjauchung eintreten. So beschreibt Hanuschke**) einen Fall, wo er bei einem halbjährigen Kinde, das mit einem varikösen Feuermal der linken grossen Schamlippe zur Welt gekommen war, wegen fortschreitender Vergrösserung desselben auf dem Male impfte; es folgte eine Eiterung über die ganze Lippe, deren Heilung viele Wochen in Anspruch nahm. Man darf um solcher Erfahrungen willen nicht die Methode ganz und gar verwerfen; man sollte nur die Indicationen genauer aufstellen.

Die Ligatur in der früher angeführten (S. 388) Weise ist auch hier anwendbar und hat häufig sehr günstige Erfolge gegeben; nichtsdestoweniger haftet ihr der Fehler an, dass sich sehr leicht eine schlechte Eiterung entwickelt, die zu Abscessbildungen und weitgreifenden Störungen des Allgemeinbefindens führen kann. Noch mehr ist dies der Fall bei der Anwendung des Setaceums. Die Exstirpation bietet dagegen unzweifelhaft ganz besondere Vortheile, insofern sie namentlich gegen die Tiefe hin die grössere Sicherheit der völligen Entfernung und an der Oberfläche die Wahrscheinlichkeit einer guten Narbenbildung liefert. Sie wird daher sowohl für subcutane Angiome, als für solche oberflächlichen, welche am Gesicht und Hals sitzen, im Ganzen vorzuziehen sein, wenn diese Geschwülste einen mässigen Umfang haben, und die umliegenden grösseren Gefässe nicht zu stark mitbetheiligt sind. Im letzteren Falle ist das Ecrasement linéaire vorzuziehen. Sind dagegen die Angiome sehr tiefgreifend, liegen sie in der Nähe grosser Gefässe, haben sie eine weite und diffuse Verbreitung, so hat man meiner Ansicht nach nur die Wahl zwischen coagulirenden Injectionen und kaustischer Akupunktur, und ich würde der letzteren deshalb den Vorzug geben, weil bei den einfachen Angiomen die Injectionsflüssigkeiten sehr leicht in das Gewebe gerathen und die schwersten Entzündungszufälle dadurch hervorgerufen werden. Allerdings ist

*) Billroth. Untersuch. über die Entwickelung der Blutgefässe. S. 79.
**) Hanuschke. Chirurg. operative Erfahrungen. S. 190.

man auch bei der Galvanokaustik nicht sicher davor, aber man hat es ungleich mehr in der Hand, das Gebiet, auf welchem man wirken will, abzugrenzen, und wenngleich man sich von vornherein darauf gefasst machen muss, über der vollen Heilung grösserer Angiome Monate, vielleicht Jahre vergehen zu sehen, so hat man doch auch die Möglichkeit, sein Verfahren mit grösster Genauigkeit der Natur des Falles angemessen einzurichten. Die einfache Punktur mit glühenden Nadeln, wie sie Nussbaum übt (S. 387), scheint verhältnissmässig den schnellsten Erfolg zu verbürgen. —

In inneren Theilen giebt es im Ganzen selten Gelegenheit, etwas zu sehen, was mit den einfachen Angiomen der äusseren Theile ganz vollständig übereinstimmt. Am nächsten stehen wohl, schon dem Sitze nach, die sogenannten Hämorrhoiden*), welche im Umfange des Afters, zuweilen in sehr starker Entwickelung vorkommen. Ihrer ausserordentlichen Häufigkeit und ihrer grossen pathologischen Wichtigkeit wegen haben sie schon seit den ältesten Zeiten die besondere Aufmerksamkeit der Aerzte auf sich gezogen. Von Hippocrates**) besitzen wir ausser zahlreichen zerstreuten Angaben ein besonderes Buch über die Hämorrhoiden, und in der indischen Medicin***) nimmt die Krankheit unter dem Namen Arsa eine hervorragende Stellung ein. Schon der alte koische Arzt war nicht im Zweifel darüber, dass Venen es seien, welche „ihre Köpfe erhöben", wie Trauben, und das Blut ergiessen; er beschreibt mehrere Formen, namentlich die maulbeerartigen, welche er bald Kondyloma, bald Kondylosis nennt, und es ist ihm nicht unbekannt, dass manche sehr hoch nach innen liegen. Schon bei ihm erscheint die Atra bilis zugleich als Ursache und als Ausscheidungsprodukt der Krankheit, ein Gesichtspunkt, der bei Galen†) in den Vordergrund tritt und der selbst bei einzelnen neueren Schriftstellern††) noch nachklingt. Es folgt aus diesem Vorder-

*) Virchow. Archiv. 1853. Bd. V. S. 365. Lebert, in meinem Handbuch der Spec. Path. u. Ther. Bd. V. 2. S. 108. Die ältere Literatur bei S. G. Vogel, Handbuch zur Kenntniss u. Heilung der Blutflüsse. Stendal. 1800. S. 141.

**) Hippocrates. Ed. Kühn T. III. p. 340.

***) T. A. Wise. Commentary on the Hindu system of medicine. Lond. 1860. p. 384.

†) Galenus. Comm. V. in lib. VI. Hippocr. de morbis vulgar. cap. 25. De atra bile cap. 4.

††) Ludwig. Adversaria med. pract. Lips. [illegible] 2. p. 393.

satze sehr natürlich die Auffassung, dass der Blutungsvorgang ein salutärer sei, und namentlich seit Stahl*) kam der bezeichnende Ausdruck der goldenen Ader, Vena aurea, in allgemeineren Gebrauch.

Inzwischen war man auf gewisse weitere Verschiedenheiten der Krankheit aufmerksam geworden. Aëtius**) spricht zuerst bestimmt von offenen und blinden Hämorrhoiden, von denen jene zuweilen bluten, diese nicht. Avicenna***) machte die genauere Unterscheidung in äussere (exterius natae) und tiefe (profundae), oder, wie man seit Walaeus†) gewöhnlich gesagt hat, in äussere und innere. Die letzteren trennte Avicenna weiterhin in blutende (sanguineae) und nicht blutende oder in apertae fluentes und surdae caecae, so dass schon bei ihm der Sprachgebrauch der späteren Zeit ziemlich fest erscheint. Der Gestalt nach trennt er die Hämorrhoiden in warzige (verrucales), traubige (uveae) und maulbeerartige (morales).

Das hämorrhoidale Localleiden beginnt mit einer flächenartigen Veränderung, welche geringe Gestaltveränderungen mit sich bringt. Erst bei einer gewissen Höhe der Erkrankung bilden sich geschwulstartige Vorsprünge und Höcker, welche, mehr und mehr anwachsend, die eigentliche Hämorrhoidalgeschwulst (Tumor haemorrhoidalis) oder den Hämorrhoidalknoten (Tuberculum haemorrhoidale) darstellen. Offenbar ist dieser gemeint, wenn Hippocrates von Haematites condylodes oder kurzweg von Kondylosis, Kondyloma spricht. Später hat man dies getrennt. Schon Celsus††) handelt unter den Krankheiten des Anus hinter einander die Rhagades, das Kondyloma, die Hämorrhoiden und das fungöse Geschwür ab, und Aëtius trennt ebenso bestimmt die Fissuren und Tuberkel, die Thymi und die Sycosis, den Prolapsus und die Geschwüre von den Hämorrhoiden. Nichtsdestoweniger hat sich die Vergleichung mit Feigen (Ficus, Sykon) immer erhalten und das Synonym Marisca†††) ist noch

*) G. E. Stahl. Abhandlung von der goldenen Ader. Aus dem Lat. Leipzig. 1729.

**) Aëtius. Tetrabiblion IV. Sermo II. cap. 5.

***) Avicenna. Canon medicinae. Lib. III. Fen. 17. Tract. 1. cap. 2. Venet. 1595. T. I. p. 855.

†) Walaeus. Medic. pract cap. 18. (citirt in Bonet. Sepulchretum. Genev. 1679. T. I. p. 951. Anat. pract. Lib. III. sect. 15. obs. 1).

††) Celsus. Medicina Lib. VI. cap. 28. art. 7—11.

†††) Stahl a. a. O. S. 24.

heutigen Tages in ausgedehntem Gebrauche. In England nennt man die Knoten (Zacken) Piles*).

Die Hämorrhoidalknoten sind äussere oder innere oder gemischte**), je nachdem sie subcutan (ausserhalb des Afters), oder submucös (nach innen von dem After), oder halb subcutan, halb submucös (innerhalb des Afters) liegen. Die submucösen sind mehr oder weniger lange verborgen (Haem. occultae s. latentes), jedoch können sie für kürzere Zeit oder dauernd vorfallen, sei es dass sie beim Stuhlgang mit herausgedrängt werden, oder dass sich ein lähmungsartiger Zustand des Sphincter ani einstellt. Sie werden dann gewissermaassen äusserlich, und es erhellt daraus eine gewisse Zweideutigkeit, der am besten vorgebeugt wird, wenn man statt innere und äussere die von mir gebrauchte Bezeichnung der submucösen und subcutanen anwendet. Es versteht sich dabei von selbst, dass die submucösen und gemischten Formen es hauptsächlich sind, welche gelegentlich bluten, also „offen" sind, während die subcutanen Formen in der Regel nicht bluten, also „blind" sind. Die letzteren interessiren uns daher um so weniger, als sie zugleich die ungleich seltneren sind. Bryant***) zählte unter 61 Fällen 19 äussere, 31 innere und 11 combinirte Formen.

Man muss sich dabei aber vor einer anderen Verwechselung hüten. Meist findet man um den After allerlei lappige Falten und Hügel (Carunculae), welche nichts weiter sind, als einfache oder ödematöse Duplikaturen der Haut; sie sind zuweilen sehr gefässarm. Monro†) rechnete sie zu den Hämorrhoiden; er fand meist kleine, mit Schleim gefüllte Höhlen darin, und erwähnt, dass sie fast ohne Blutung abgetragen werden können. Howship††) unterschied sie unter dem Namen der serösen Hämorrhoiden. Sie haben zuweilen eine nicht geringe Aehnlichkeit mit geschrumpften Hämorrhoidalknoten, indess sind sie davon ganz zu

---

*) Nach S. G. Vogel (a. a. O. S. 92) sind die holländischen Namen Speenen, Ambeyen (genauer Aambeijen) und Daamen.

**) Ph. Boyer bei Lebert. Traité d'anat. path. Vol. II. p. 294. Cruveilhier. Traité d'anat. path. génér. T. II. p. 816.

***) Th. Bryant. Guy's Hosp. Rep. 1861. Ser. III. Vol. VII. p. 91.

†) Monro. The morbid anat. of the human gullet etc. p. 202.

††) J. Howship. Pract. observations on the symptoms, discriminations and treatment of some of the most important diseases of the lower intestine and anus. Lond. 1824. p. 208.

trennen. Es sind ursprüngliche Bildungen, deren Zahl und Grösse nach der Individualität schwankt.

Haemorrhoides nihil aliud sunt, quam varices venarum ani, sagte Walaeus. Erst in der neueren Zeit ist diese, sonst ganz allgemein angenommene Ansicht bezweifelt worden. Chaussier und Récamier stützten ihre Opposition auf denselben Grund, den wir schon bei anderen Angiomen zu widerlegen hatten, nehmlich auf misslungene Injectionsversuche. Sie konnten die Knoten nicht von der V. haemorrhoidalis interna aus injiciren, wohl aber füllte eine Injection von den Arterien aus „das verbindende Zellgewebe." Sie waren daher geneigt, wie früher Cullen und später Gendrin, die Hämorrhoidalgeschwülste auf Blut zurückzuführen, welches aus den Arterien in das lose Zellgewebe ergossen wird und hier bald sackige, bald schwammige Ausbuchtungen erzeugt. Dies ist eine Täuschung. Günstige Objekte gestatten die Injection sowohl von den Venen, als von den Arterien aus, jedoch entsprechen die grösseren sackigen und cylindrischen Erweiterungen stets den Vennenwurzeln.

Bell*) war der Meinung, dass die inneren Hämorrhoiden eine Art des Aneurysma per anastomosin seien, und er stellte die aus ihnen hervorgehenden Blutungen jenen „vicariirenden Magenblutungen, welche so oft die Stelle der Menstruation einnehmen", gleich. Mehrere, namentlich englische Schriftsteller sind diesem Beispiele gefolgt. Ashton**) reiht die Hämorrhoiden dem Aneurysma per anastomosin nicht nur unmittelbar an, sondern er bringt sie auch in eine nahe Beziehung zu den Arterien. Um jedoch den augenscheinlichen Varicositäten des Anus Rechnung zu tragen, trennt er von den Hämorrhoiden in einem besonderen Kapitel die Erweiterung der Hämorrhoidalvenen. Einigermaassen ähnlich hatte schon früher Lepelletier***) zwei Arten von Hämorrhoiden, erectile und variköse unterschieden, und Bryant sondert diese Formen in der Art, dass er die inneren Hämorrhoiden als Gefässgeschwülste zu den naevusartigen Strukturen, die äusseren dagegen zu den einfachen Varicositäten zählt. Ich kann die Berechtigung einer solchen Trennung nicht anerkennen.

---

*) John Bell l. c. p. 342.
**) Ashton. Die Krankheiten des Rectum und Anus. Aus d. Engl. von Uterhardt. Würzb. 1863. S. 44, 95.
***) Vidal. Traité de path. ext. Paris. 1846. T. IV. p. 612.

Meiner Erfahrung nach gehören alle Gefässgeschwülste am Anus in eine einzige Kategorie, die der varikösen, und die Arterien sind stets nur subsidiär dabei ergriffen.

Der wesentlich betheiligte Venenapparat ist der Plexus haemorrhoidalis, ein hauptsächlich submuköses Geflecht, welches im Bereiche des Sphincter ani externus gelegen ist, und von welchem Zweige durch die Muskelschichten des letzteren hindurch nach aussen treten, um im subcutanen Gewebe der nächsten Umgebung des Afters ein neues Geflecht zu bilden*). Schon Wedel**) und seine Schule legten einen grossen Werth darauf, dass die äusseren Hämorrhoiden von Gefässen des Hohlader-, die inneren von Gefässen des Pfortadersystems gespeist würden, dass also die letzteren mit Krankheiten der Leber und Milz in besonderer Beziehung ständen. Eine alte Beobachtung von Vesal***), wo die V. haemorrhoidalis interna s. superior, sowie die V. mesenterica inferior s. minor daumendick gewesen sein sollen, diente als beste Illustration. Indess haben Haller und Sömmering†) darauf aufmerksam gemacht, dass zwischen dem Wurzelgebiet der inneren und äusseren Hämorrhoidalvenen das der mittleren liegt, welches durchschnittlich eine Fläche von 4 Zoll und darüber am Mastdarm einnimmt, also noch über das Gebiet der Hämorrhoidalgeschwülste hinausreicht. Da nun aber sowohl die äusseren als die mittleren Hämorrhoidalvenen dem Gebiet der V. hypogastrica angehören, so fällt die Erkrankung wesentlich in das Hohladersystem und die Pfortader hat nur durch ihre Anastomosen eine gewisse Betheiligung daran. Nur ausnahmsweise mag die letztere eine grosse Bedeutung gewinnen. So beschreibt Cruveilhier††) einen Fall, wo drei Zonen über einander lagen: am Anus selbst ein Ring von Hautfalten, dicht darüber ein Ring von Varicen und 3 Cent. höher ein neuer Ring ampullärer Varicen.

Die Mastdarmschleimhaut bildet normal innerhalb des Afters

---

*) Luschka. Die Anatomie des Menschen. Tüb. 1864. Bd. II. 2. S. 217.

**) Wedel. Pathologia med. dogmatica. Jenae. 1692. p. 668. Stahl a. a. O. S. 51, 71. Fr. Hoffmann. Medic. ration. system. Hal. 1736. T. IV. P. II. p. 88.

***) Vesalius. De fabrica corp. human. Lib. III. cap. 5.

†) A. Haller. Icon. Fasc. IV. Goett. 1749. Tab. arter. pelv. p. Elem. physiol. Goett. 1765. T. VII. Lib. XXIV. Sect. 3. §. 43. Sömm in Baillie. Anat. des krankh. Baues. S. 101. Anm. 209.

††) Cruveilhier Traité d'anat. path. T. II. p. 816.

eine gewisse Zahl sehr gefässreicher*) longitudineller Falten (columnae Morgagni). Diesen entsprechen am häufigsten die varikösen Stellen, welche ebenfalls in der Längsaxe des Darms zu liegen pflegen, wenngleich sie nach aussen als rundliche Knöpfe oder Zapfen hervortreten. Schneidet man einen Mastdarm, der mit solchen Knöpfen (Piles) besetzt ist, auf, so sieht man, dass dieselben die äusseren Enden kolbiger oder birnförmiger Erhebungen sind, welche sich nach oben (innen) hin allmählich verjüngen und welche grossentheils aus einem Convolut vielfach verschlungener Varicen bestehen**). Von der eigentlich hämorrhoidalen Zone aus laufen nach oben (innen) hin im submukösen Gewebe eine grosse Zahl paralleler Venen, die allmählich an Weite abnehmen; gewöhnlich scheinen sie ihres grossen Blutgehalts wegen schon ohne weitere Präparation durch die Schleimhaut hindurch***).

Weniger deutlich ist das Verhalten der Hämorrhoidalknoten selbst, zumal das der äusseren und der gemischten. Die Decke von Haut und Schleimhaut, welche über ihnen liegt, lässt allerdings eine bläuliche oder bläulichrothe Farbe durchschimmern, aber man unterscheidet nicht die Zusammensetzung des Innern. Schneidet man sie durch, so sieht man eine grosse Zahl von blut-

Fig. 238.

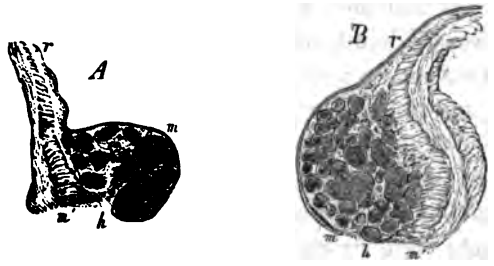

Fig. 238. Durchschnitte von Hämorrhoidalknoten, natürl. Grösse. *A* Submucöser Knoten mit grossen Varicen, von denen ein besonders grosser unmittelbar unter der Schleimhaut liegt. *B* Geringere Entwickelung, aber grössere Zahl der Varikositäten. Von demselben Falle. Präparat No. 1124. *m* Schleimhaut, *m'* Muskelhaut und Sphincter int., *h* die mit Hämorrhoidal-Varicen erfüllte Submucosa, *r* die innere Seite des Rectum.

*) Curling. Die Krankheiten des Mastdarms. Deutsch von Neufville. Erlang. 1853. S. 15.

**) Baillie. Engravings. Lond. 1800. Pl. V. fig. 2—3. R. Froriep. Chirurgische Kupfertafeln. Taf. 113—114. Lebert. Traité d'anat. path. T. II. Pl. CXXXIV.—CXXXV. Luschka a. a. O. S. 215. Fig. XXVI.

***) Lebert l. c. Pl. CXXXIV. fig. 6. Pl. CXXXV. fig. 1.

gefüllten Räumen, deren Grösse von der feiner rother Punkte bis zu der von Kirschkernen und darüber schwankt. Von letzteren ist zuweilen nur einer vorhanden; anderemal dagegen finden sich mehrere, so dass ein fächeriger oder zelliger, scheinbar cavernöser Bau entsteht*). Froriep hat nachgewiesen, dass die Bluträume von einer zarten Haut ausgekleidet sind, welche eine unmittelbare Fortsetzung der Haut benachbarter Venen ist. Stiebel**) bestätigte dies, indem er hinzufügte, dass bei der Mehrzahl aller erwachsenen Männer zwischen den Bündeln des Sphincter ani kleine Blutsäckchen, die Anfänge der späteren Hämorrhoidalsäcke, liegen, die mit den Venen zusammenhängen. Es ist daher leicht begreiflich, dass diese Theile in hohem Maasse schwellbar sind, dass sie nicht blos beim Stuhlgang unter dem Druck der Bauchmuskeln stark anschwellen, sich gewissermaassen erheben, sondern dass sie auch bei gewissen fluxionären Zuständen des Körpers eine bedeutende Zunahme ihres Umfanges und ihrer Consistenz erfahren. Insofern ist es richtig, wenn man seit Cruveilhier***) einen Theil von ihnen den erectilen Geschwülsten zurechnet; nur muss man daran festhalten, dass sie nicht im strengen Sinne des Wortes cavernös sind, insofern die Bluträume nicht direkt anastomosiren.

Je jünger und je weiter nach innen gelegen die Hämorrhoidalknoten sind, um so deutlicher tritt dieser rein telangiektatische Charakter hervor. Auch gestattet die Dünnheit der Schleimhaut eine bequemere Anschauung. Die subcutanen Formen erreichen nur in späterer Zeit, nachdem die Haut sich über ihnen stark verdünnt hat, zuweilen eine ähnliche Einrichtung. Allein sehr häufig ist dies nicht der Fall: die Haut bleibt dick, ja sie verdickt sich wohl noch, und es entstehen jene festeren Knoten, welche von den Carunkeln des Anus oft so schwer zu unterscheiden sind. Bei den gemischten und den dem Sphincter nahe liegenden inneren Formen tritt eine eigenthümliche Schwierigkeit dadurch ein, dass jeder umfängliche, stärker hervorgedrängte Knoten eine grössere Zahl, einen förmlichen Knäuel von Gefässen

*) K. E. Hasse. Anat. Beschreibung der Krankheiten der Cirkulations- u. Respirations-Organe. Leipz. 1841. S. 59.

**) Stiebel. Casper's Wochenschr. 1851. S. 738.

***) Cruveilhier. Essai sur l'anat. path. 1816. T. II. p. 144. Traité d'anat. path. génér. T. III. p. 817.

Fig. 239.

Fig. 240.

enthält, von denen einige vielleicht stark blasig erweitert sind, während andere nur ganz geringe Aussackungen zeigen, oder von denen kein einziges eine starke Aussackung erfahren hat, während vielleicht die bedeckenden und interstitiellen Theile reichlicher entwickelt sind. Will man alle diese Besonderheiten classificiren, so kann man mit Stiebel*) 6 verschiedene Arten von Hämorrhoidalknoten unterscheiden, oder vielleicht eine noch grössere Zahl aufstellen. Festzuhalten bleibt, dass jeder Hämorrhoidalknoten von einer gewissen Grösse zwei Hauptbestandtheile hat: die ektatischen Gefässe und das Umhüllungsgewebe oder, wie Stiebel sagt, den Bruchsack. Dieses Umhüllungsgewebe enthält begreiflicherweise wiederum Gefässe, namentlich auch arterielle, und es kommt vor, dass auch diese Gefässe ihrer-

Fig. 239. Sehr stark ausgebildeter innerer Hämorrhoidalknoten. Nach unten der Anus, gegen die Haut durch eine Falte abgesetzt; nach oben die Seite des Rectum. Grosse bis an die Oberfläche tretende varikõse Säcke der Submucosa. Kleinere Varikositäten in, namentlich unter dem Sphincter internus. Natürl. Grösse.

Fig. 240. Mehr solider Hämorrhoidalknoten. Die Submucosa stark gewuchert, mit theilweiser Varikosität der Venen. Nach oben die Seite des Rectum, nach unten der Anus. Der Knoten ist demnach kein rein submuköser, sondern zum Theil subcutan. Unter dem Sphincter einzelne Varikositäten. Natürl. Grösse.

*) Stiebel a. a. O. S. 728.

seits sich stärker entwickeln. Das Umhüllungsgewebe, namentlich die bedeckende Schleimhaut, ist daher beim Lebenden intensiv geröthet und unter den Gefässen, welche diese Röthung bedingen, befinden sich viele mit blossem Auge sichtbare; sie liegen auf den varikösen Knoten, ohne mit ihnen unmittelbar zusammenzuhängen.

Eine andere Frage ist es, ob der Zusammenhang mit dem Gefässsystem stets erhalten bleibt. Récamier hat das Vorkommen ganz isolirter, mit geronnenem oder flüssigem Blute gefüllter Säcke oder Cysten betont, und Cruveilhier*) ist geneigt, diese „cystischen“ Hämorrhoiden wirklich nach Art der früher (S. 381) besprochenen Blutsäcke auf Abschnürungen variköser Abschnitte von Gefässen zu beziehen. Aber seine Argumente sind nicht überzeugend. Er beruft sich namentlich auf einen Fall von Laugier, der einem älteren Manne eine apfelgrosse Cyste am Rande des Anus abtrug, welche er seit 30 Jahren trug und welche sich alljährlich durch eine kleine Oeffnung entleert hatte; sie enthielt eine chocoladenfarbene Substanz. Es liegt auf der Hand, dass nur der zuletzt gefundene Inhalt für eine längere Abschliessung spricht, dass dagegen die sich wiederholende Füllung des Sackes vielmehr auf einen Zusammenhang mit Gefässen hindeutet.

Chassaignac**) unterscheidet die Hämorrhoidalgeschwülste nach ihrer Ausdehnung in laterale und circuläre oder annuläre: jene nehmen nur einen gewissen Punkt des Umfanges des Afters ein, diese umgeben ihn ringförmig. Diese Unterscheidung hat eine gewisse praktische Bedeutung, insofern die Möglichkeiten des Operirens darnach sehr verschieden sind. Aber zwischen beiden Kategorien bestehen viele Uebergänge, denn die lateralen können mehrfach sein und sich so den annulären nähern.

Die Entwickelung der Hämorrhoiden gehört überwiegend dem höheren Alter an. Chassaignac***) zählte unter 47 Kranken 34 zwischen 30 und 50 Jahren, 6 zwischen 20 und 30, und nur einen von 19 Jahren. Bryant†) hatte unter 61 Kranken 34 zwischen 30 und 50, 16 zwischen 20 und 30 und nur 2 unter

*) Cruveilhier. Essai. T. II. p. 147. Traité d'anat. path. génér. T. III. p. 817.

**) Chassaignac. Leçons sur le traitement des tumeurs hémorrhoïdales par la méthode d'écrasement linéaire. Paris. 1858. p. 8, 146. Pl. I.—II.

***) Chassaignac l. c. p. 115.

†) Bryant l. c. p. 92.

20 Jahren. Jemmet*) fand unter 1260 jugendlichen Verbrechern im Parkhurst Gefängniss 1 Knaben von 13 und 2 von 14 Jahren mit Hämorrhoidalknoten. Freilich sollen hämorrhoidale Blutflüsse auch bei zarten Kindern vorkommen**), nach Sömmering***) hauptsächlich in Russland; indess sind die meisten solcher Angaben unsicher†) und man darf nicht zu viel Gewicht auf sie legen. Ashton††) behandelte ein Kind von 2 Jahren an äusseren Hämorrhoiden; auch citirt er mehrere Fälle anderer Beobachter von 5—7 Jahre alten Kindern. Die erbliche Uebertragung ist öfters angeführt†††); Larroque fand in einer Familie 9 Glieder, welche an der Krankheit litten. Fr. Hoffmann erzählt von einem 30jährigen Manne, der seit mehr als 15 Jahren fast allmonatlich Blut aus dem Mastdarm verlor, und dessen ganze Familie in der Art dazu disponirt war, dass nicht nur Vater und Mutter anhaltend daran litten, sondern auch die Kinder, die weiblichen eingeschlossen, vom 12. oder 15. Jahre an. Vibert*†) hat im Anschlusse an die Angaben der Stahl'schen Schule eine Reihe von Beobachtungen mitgetheilt, wodurch nicht nur die Erblichkeit der Hämorrhoiden, sondern auch der Zusammenhang solcher erblichen Zustände mit Migräne, Neuralgie, Epistaxis, Apoplexie, Acne, Angina u. s. w. bewiesen werden soll. Indess kann es sich hier nur um die Uebertragung der Disposition handeln, denn eine Beobachtung über congenitale Hämorrhoidalknoten existirt nicht.

Baillie und Clarke waren der Meinung, dass Weiber häufiger an Hämorrhoiden litten, als Männer; jener erklärte es aus dem Einflusse der Schwangerschaften, aus der längeren Retention der Fäcalstoffe und aus einer grösseren Schwäche der ursprünglichen Bildung. Bryant beobachtete die Krankheit bei

---

*) Crisp. A treatise on the structure, diseases and injuries of blood-vessels. Lond. 1847. p. 324.

**) F. Hoffmann l. c. T. IV. P. II. p. 466. G. S. Vogel a. a. O. S. 102. Epistolae ad Hallerum scriptae. Vol. VI. p. 22. J. Pet. Frank. De curandis hom. morbis. Manh. 1807. Lib. V. 2. p. 223.

***) Baillie. Anat. des krankh. Baues. S. 102. Anm. 211.

†) de Haen. Theses path. de haemorrhoidibus. Vienn. 1759. p. 82.

††) Ashton. Die Krankheiten, Verletzungen u. Missbildungen des Rectum u. Anus. Aus d. Engl. von Uterhardt. Würzb. 1863. S. 51.

†††) Crisp l. c. p. 328.

*†) Vibert. Études sur l'évolution de quelques maladies chroniques. Thèse de Paris. 1859.

32 Männern und 29 Frauen, und zwar äussere Hämorrhoiden bei 8 Männern und 11 Frauen, innere bei 18 Männern und 13 Frauen, gemischte bei 6 Männern und 5 Frauen. Von den Männern waren 5 zwischen 20—30, 7 zwischen 30—40, 12 zwischen 40—50, 8 zwischen 50—60 Jahren, dagegen von den Frauen 2 unter 20, 11 zwischen 20-30, 7 zwischen 30—40, 8 zwischen 40—50 und nur 1 zwischen 50—60 Jahren. Darnach würde es scheinen, als entwickele sich das Uebel bei Frauen frühzeitiger, als bei Männern. Allein diese Zahlen dürfen ebenso wenig als entscheidend angesehen werden, wie die Angaben der englischen Autoren über die grössere Häufigkeit bei Weibern. Möglicherweise handelt es sich hier um ein ganz territoriales Verhältniss. Fast alle anderen Autoren, von englischen namentlich Syme, Bushe und Curling, finden eine bei Weitem grössere Frequenz der Erkrankung bei Männern*). Chassaignac zählte unter 47 Kranken nur 7 Frauen. Ein ähnlicher Wechsel der Ueberzeugungen besteht in Bezug auf das Klima. Wedel**) liess die Hämorrhoiden bei den Juden und den Völkern der wärmeren Länder Europa's heimisch sein, Pet. Frank dagegen hielt sie für eine hauptsächliche Krankheit des Nordens. Die genauere Kenntniss des Südens hat gezeigt, worauf schon die genaue Schilderung des Leidens bei allen alten griechischen und arabischen Schriftstellern hindeutet, dass die Differenz sehr zweifelhaft ist***). Nach Hirsch wäre nur die Negerraçe frei†).

Diese verschiedenen Umstände haben für die Frage von der hämorrhoidalen Disposition ihre grosse Bedeutung. Offenbar gehören jedoch besondere Veranlassungen dazu, um die wirkliche Hämorrhoidalkrankheit (Morbus haemorrhoidarius) hervorzubringen. Freilich ist dieser Begriff ein überaus schwankender††), zumal seitdem durch Stahl und seine Schüler†††) die Vorstellung von der salutären, ja man möchte sagen, physiologischen

---

*) Curling a. a. O. S. 19. Ashton a. a. O. S. 52. Vidal l. c. p. 612.
**) Wedel l. c. p. 668.
***) G. S. Vogel a. a. O. S. 103. Ashton. a. a. O. Crisp l. c. p. 328. Pruner. Die Krankheiten des Orients. S. 241.
†) Hirsch. Handb. der histor. geogr. Pathologie. Bd. II. S. 339.
††) Stiebel a. a. O. S. 770.
†††) Gätke praes. Stahl. Diss. inaug. de vena portae porta malorum hypochondriaco- splenetico- suffocativo- hysterico- colico- haemorrhoidariorum. Hal. 1705. Alberti. Tractatus de haemorrhoidibus. Hal. 1722.

Natur der hämorrhoidalen Blutflüsse in den Vordergrund geschoben wurde. Die Thatsache, dass diese Blutflüsse nicht selten einen habituellen Charakter annehmen, dass sie in einer gewissen periodischen Weise auftreten, und dass sie für manche unbehaglichen und selbst gefährlichen Zustände des Körpers lösend, kritisch erscheinen, liess vielerlei Vergleiche mit der Menstruation aufkommen. So entstand das, was de Haen*) sehr bezeichnend die Ketzerei der Stahlianer nannte; man betrachtete die Hämorrhoidalblutung als eine ihrer Natur nach wohlthätige und nothwendige, und daher auch als eine von Seiten des Arztes zu pflegende und zu unterhaltende Einrichtung, die vielmehr als ein Heilbestreben der vorsorglichen Seele und kaum als eine Krankheit zu betrachten sei**).

Der Grundfehler dieser Auffassung, welche durch länger als ein Jahrhundert die Hämorrhoiden zum ersten und wichtigsten Gegenstande der praktischen Medicin zu machen bestrebt gewesen ist, lag in der Missachtung der Verschiedenheit zwischen anatomischen und physiologischen Dingen. Nur indem man die Blutung, also den physiologischen Vorgang, der doch nur eines der möglichen Ereignisse an der anatomisch veränderten Stelle darstellt, als das eigentliche Wesen und den Zweck der gesammten Erscheinungsreihe annahm, kam man dahin, den eigentlichen Heerd derselben von dem anatomischen Sitze, dem After hinweg in die Leber, Milz, Pfortader oder gar in das Blut überhaupt zu verlegen. Das anale Angiom oder, wie Alibert***) sagt, die Haemoproctis erschien dann eben nur als die Localisation eines entfernten, ja vielleicht ganz allgemeinen Zustandes.

Wir werden auf die Hämorrhoidalblutung noch zurückkommen; zunächst möge darauf hingewiesen sein, dass die Geschichte der verschiedensten Angiome, namentlich die der cavernösen, ganz ähnliche Thatsachen darbietet (S. 377), ohne dass es bis jetzt Jemandem eingefallen wäre, daraus ähnliche Schlüsse zu ziehen. Auch das variköse Anal-Angiom kann Jahre hindurch bis zum Tode der Individuen bestehen, ohne dass es jemals blutet, und die Frage nach der Natur und dem Wesen des Zustandes kann

*) A. de Haen. Theses patholog. de haemorrhoidibus. Vienn. 1759. p. 40.
**) Schon Celsus (Med. Lib. VI. cap. 18. art. 9) sagt von gewissen Hämorrhoidariern: habent purgationem hanc, non morbum.
***) Alibert. Nosologie natur. p. 871.

daher nicht geknüpft werden an eine an sich unbeständige Erscheinung. In erster Linie handelt es sich um ein locales Uebel des Afters, welches zur wirklichen Krankheit wird durch die Beziehungen, die es in der Gesammt-Oekonomie gewinnt. Halten wir uns daher zuerst an das locale Uebel.

Zu allen Zeiten hat man sich vor der nahe liegenden Deutung nicht verschliessen können, dass allerlei mechanische Ursachen die zunehmende Erweiterung des Plexus haemorrhoidalis bedingen. Abgesehen von der Senkung des Blutes seiner Schwere nach, kommen namentlich alle jene Umstände in Betracht, welche den Rückfluss desselben aus den betreffenden Venen erschweren, also jede Art von Druck, der auf die Pfort- und Hohlader und ihre Zweige, sowie auf die Hämorrhoidalvenen selbst ausgeübt wird. Indess lässt sich nicht leugnen, dass man meist zu viel Gewicht auf die entfernteren Verhältnisse gelegt hat, während man die näheren, obwohl man sie anerkannte, doch zu gering anschlug. Wie oft ist die sitzende Lebensweise und die dadurch herbeigeführte Zusammendrückung des Unterleibes als Hauptursache der (nicht einmal statistisch nachgewiesenen) Zunahme der Hämorrhoidal-Affektionen in der neueren Zeit angeschuldigt worden! Chassaignac*) dagegen fand, dass von seinen Kranken eine grössere Zahl den Handwerken mit stehender Beschäftigung, als denen mit sitzender angehörte. Jedenfalls liegt es auf der Hand, dass der Druck auf die grossen und entfernten Venenstämme von geringerer Bedeutung ist, als der auf die Hämorrhoidal-Gefässe selbst, und dieser wird am stärksten geübt durch grössere Inhaltsmassen, welche im Mastdarm selbst angehäuft sind, also namentlich durch die Retention von Fäcalstoffen. Obstipation ist der gewöhnlichste Vorläufer und Begleiter der Hämorrhoidal-Leiden, und obwohl ich einer ganzen Reihe anderer mechanischer Ursachen eine gewisse Bedeutung nicht absprechen will, so erachte ich diese doch für die wichtigste.

Ich meine aber, dass die Retention der Fäcalstoffe nicht allein mechanisch wirkt, dass vielmehr die reizende Wirkung derselben von fast noch grösserer Bedeutung ist. Dass ein gewisses Acre bei der Entstehung der Hämorrhoiden wirksam sei, liegt den ältesten Vorstellungen zu Grunde; die herrschende Schule suchte es, dem

*) Chassaignac l. c. p. 116.

Beispiele des Hippocrates folgend, in der Atra bilis; die Hindu-Medicin*) nahm verdorbene Luft, Galle und Schleim als Ursachen an. Die spätere Humoralpathologie ging bald auf Impurität, bald auf Inspissation des Blutes. Diese Theorien haben sämmtlich etwas Transscendentales; sie übersehen, dass die in der Cloake des Mastdarms stagnirenden Fäcalstoffe in doppelter Beziehung unmittelbar reizend wirken. Indem sie durch fortschreitende Resorption der wässerigen Bestandtheile trockener und härter werden, üben sie einen starken mechanischen Reiz auf die Wand des Mastdarms aus; indem sie sich aber zugleich zersetzen und schliesslich Gase entwickeln, bedingen sie einen chemischen Reiz von grosser Stärke.

Diese Reizungen steigern sich nicht selten zu heftigeren, selbst entzündlichen Zuständen, wie die Geschichte der Dysenterie**) sehr vernehmlich zeigt. Am gewöhnlichsten hat die Reizung den Charakter des Katarrhs, seltener den der Diphtherie. Es ist aber von anderen Schleimhäuten, z. B. denen des Auges und des Rachens, seit langer Zeit bekannt, wie viel katarrhalische Reizungen, zumal wenn sie wiederholt auftreten, zur Erweiterung und Vermehrung der Gefässe, namentlich der venösen beitragen, und es ist nicht ganz ohne Grund, dass manche derartige chronisch-katarrhalische Zustände auch an anderen Orten geradezu als hämorrhoidale aufgefasst worden sind. Diese Betrachtung führte mich schon vor längerer Zeit***) zu der Aufstellung des Satzes, dass die hämorrhoidale Affektion wesentlich ein chronischer, mit periodischer Recrudescenz verbundener Katarrh des Mastdarms sei.

Diese Anschauung hat den grossen Vorzug, dass sie nicht blos die Varikositäten und die damit verbundene Blutung, die sogenannten Haemorrhoides tumentes et fluentes s. sanguineae, sondern auch die blossen Schwellungen und Absonderungen der Schleimhaut, die sogenannten Haemorrhoides mucosae s. albae †), die Schleimhämorrhoiden erklärt. Bei vielen Personen bleibt es ihr Leben lang bei den letzteren; es entsteht zeitweise eine aus wucherndem Epithel, schleimigen und wässerigen Theilen zusam-

*) Wise l. c. p. 384.
**) Virchow. Archiv. Bd. V. S. 352—358.
***) Virchow. Ebendas. S. 365. Spec. Pathol. u. Therapie. Bd. I. S. 253.
†) Seligmann. De haemorrhoidibus albis. Diss. inaug. Gött. 1782.

mengesetzte Absonderung, welche bald in Form einer wirklichen Diarrhoe, bald nur als eine Beimischung zu harten Fäcalstoffen auftritt*). Bei anderen entwickelt sich allmählich auf der Basis des chronischen Katarrhs die hämorrhagische Disposition: der sogenannte Hämorrhoidal-Anfall (Paroxysmus haemorrhoidalis) beginnt mit schleimiger und schliesst mit schleimiger oder schleimig-wässeriger Absonderung, während er auf seiner Akme Blut zu liefern pflegt. Je mehr die Gefässe sich ausdehnen und je mehr der intravaskuläre Druck während des Anfalles steigt, um so mehr prävalirt die Blutung.

Auch für mich haben diese Vorgänge eine grosse Analogie mit den menstrualen. Denn auch die Menstruation ist nicht wesentlich ein hämorrhagischer**), sondern ein überaus zusammengesetzter Reizungs-Vorgang, bei welchem die Uterinschleimhaut eine der katarrhalischen ähnliche Veränderung erfährt. Gewisse Formen des Fluor albus uterinus und der Dysmenorrhoea membranacea nehmen zu der Menstrualblutung eine ganz gleiche Stellung ein, wie die Schleimhämorrhoiden zu der Hämorrhoidalblutung. Bald ersetzen sie die Blutung, bald begleiten sie dieselbe oder folgen ihr. Ja, wenn man die grosse Reihe der von mir unter dem Namen der pseudomenstrualen***) zusammengefassten Prozesse ins Auge fasst, so wird die Aehnlichkeit eine überraschend grosse.

Diese Aehnlichkeit ist jedoch in weit höherem Grade eine physiologische, insofern sie die Lebensvorgänge betrifft, als eine anatomische. Eine so grosse, wahrhaft angiomatöse Entwickelung, wie sie die Anal-Hämorrhoiden hervorbringen, findet sich an keinem anderen Orte, und wenn man auch nicht ohne Grund von Hämorrhoiden des Uterus, der Harnblase und anderer Theile gesprochen hat, so giebt es doch nirgends sonst wahre Hämorrhoidalknoten. Für die Entstehung dieser letzteren muss daher

*) Die Lehre von den sogenannten Infarkten, welche Joh. Kämpf (Abhandlung von einer neuen Methode, die hartnäckigsten Krankheiten, die ihren Sitz im Unterleibe haben, besonders die Hypochondrie, sicher und gründlich zu heilen. 1788. S. 158.) am Ende des vorigen Jahrhunderts damit in Beziehung brachte, beruht durchweg auf Missverständnissen.

**) Virchow. Verhandl. der Berliner geburtshülfl. Gesellschaft. 1848. Bd. III. S. 151. Gesammelte Abhandl. S. 750. Specielle Path. u. Therapie. Bd. I. S. 237.

***) Virchow. Gesammelte Abhandl. S. 766.

nicht blos die ursprüngliche, anatomische Einrichtung der Analgegend, sondern noch mehr die mechanische Wirkung der zurückgehaltenen Fäcalstoffe in Betracht gezogen werden.

Es kommen dazu noch einige andere Momente. Schon seit langer Zeit hat man darauf hingewiesen, dass die Beschaffenheit der Ingesten für die Ausbildung des Hämorrhoidalzustandes von grosser Bedeutung ist. Einerseits ist die Menge derselben für die Menge der Anhäufungen bis zu einem gewissen Maasse entscheidend; jemand, der den Tafelfreuden in hohem Grade huldigt, wird eher in der Lage sein, Hämorrhoidarier zu werden, als jemand, der ein sehr nüchternes und mässiges Leben führt. Andererseits aber und in weit mehr bestimmender Art wirkt die reizende Beschaffenheit der Speisen und Getränke, mögen nun gewisse Stoffe wirklich bis zum Mastdarm mit fortbewegt werden, oder mögen sie vom Blute aus wirken. Auch reizende Arzneimittel, namentlich Aloë und ihre nächsten Verwandten sind stets als Beförderungsmittel der Hämorrhoidalzustände angeschuldigt worden*).

Dazu kommen gewisse Allgemeinzustände des Körpers, die man wohl als Plethora universalis oder als venöse Constitution (Kachexie, Krase) bezeichnet hat, und die sich der genaueren Analyse noch zum grossen Theile entziehen. In solchen Zuständen bemerkt man an vielen Theilen des Körpers eine Neigung zu Erweiterung und Varikosität der Venen, die sich allerdings manchmal als eine ursprüngliche Anlage deuten lässt, die aber anderemal füglich nur als erworbene angesehen werden kann, da sie ganz plötzlich zum Vorschein kommt. Der einzige Fall, wo eine bestimmtere Formel aufzustellen möglich ist, findet sich in der Schwangerschaft, deren Einfluss auf das Entstehen acuter Varikositäten und namentlich hämorrhoidaler hinlänglich bekannt ist, ohne dass der blosse Druck des vergrösserten Uterus, dem eine gewisse Bedeutung allerdings nicht abzusprechen ist, als ausreichender Grund gelten kann. Auch bei Männern tritt zuweilen in späteren Lebensjahren eine solche Disposition plötzlich hervor, und auch hier sind Manche, in neuerer Zeit am bestimmtesten Stiebel**), der Meinung sind, dass ein be-

*) Wedel l. c. p. 668. Ashton a. a.
**) Stiebel a. a. O. S. 727, 758.

stimmter Zusammenhang mit Geschlechtsvorgängen bestehe, dass namentlich die erste Entstehung der Hämorrhoidalknoten mit dem ersten Coitus, die spätere Vergrösserung mit Reizungen der Geschlechtsorgane zusammenfalle. Gewiss haben derartige Reizungen grossen Einfluss als Gelegenheitsursachen fluxionärer Zustände, aber es ist nicht gerechtfertigt, sie in die erste Reihe zu stellen.

Unter dem Zusammenwirken solcher Verhältnisse gestaltet sich das hämorrhoidale Angiom in seinen ausgesprochenen Formen. Bleibt der irritative Charakter der Störung vorherrschend, so hat auch der Hämorrhoidalknoten eine mehr solide Beschaffenheit, indem sowohl das submuköse und subcutane Gewebe, als auch die oberflächlichen Schichten sich mit und neben den Gefässen stärker ausbilden. Ist dagegen die Disposition zur Phlebektasie sehr ausgesprochen, so tritt die Wucherung der übrigen Gewebe mehr und mehr in den Hintergrund, und das Angiom gelangt in seiner reinsten Gestalt zur Entwickelung.

Mit diesem Localübel verbinden sich nun in mehr oder weniger grosser Ausdehnung Störungen anderer Organe und Systeme, welche in ihrer Gesammtheit das Bild der klassischen Hämorrhoidalkrankheit liefern. Man kann sie Allgemeinstörungen nennen, da sie zum grossen Theil dem Nervensystem angehören und durch dasselbe nach den verschiedensten Richtungen hin verbreitet werden. Auch sie finden in der Geschichte der Menstruation vielfache Analogien; ja sie lassen sich in ähnlicher Weise bei vielen der sogenannten activen Blutflüsse (Epistaxis, Haemoptoë u. s. w.) nachweisen. Seit Stahl hat man sich daran gewöhnt, einen Theil von ihnen unter dem Namen der Molimina haemorrhagica als vorbreitende Akte der Blutung selbst, und die Blutung als ihre regelmässige und natürliche Lösung anzusehen, bei deren Ausbleiben allerlei bedenkliche Uebel des Gehirns, der Brust oder des Unterleibes zu befürchten sind. Da ich an einem anderen Orte*) weitläufiger darüber gehandelt habe, so verzichte ich hier auf eine eingehende Darstellung. Für das Verständniss der Hämorrhoidalblutung genügt es, zu erwähnen, dass diese Vorgänge fast sämmtlich fluxionärer Natur sind, dass es sich also um Wallungen im Gefässapparat handelt, die

*) Virchow. Specielle Pathologie u. Therapie. Bd. I. S. 250.

durch die Gefässnerven vermittelt werden, und dass daher der wesentliche Grund der Störungen auch im Nervensystem gesucht werden muss. Nur darf man nicht, wie Stahl gethan hat, die Wallungen (Fluxionen) sofort mit den „Flüssen“ zusammenwerfen und so eine enge Verbindung mit der Arthritis herstellen, — eine Vorstellung, welche bis in die neuere Zeit arge Verwirrung angerichtet hat. Die eigentliche Gicht (Arthritis urica) hat mit Hämorrhoiden nichts zu thun; die sogenannte Arthritis haemorrhoidalis dagegen ist weit mehr neuralgisch, als entzündlich.

Von besonderem Interesse ist in dieser Beziehung das Verhältniss der hämorrhoidalen zu der menstrualen Blutung. Manche Autoren haben in dem Bemühen, die hämorrhoidale Blutung als eine Art von Menstruation hinzustellen, besonders auf solche Fälle hingewiesen, wo die erstere auftritt, nachdem die letztere entweder während der Zeit der Geschlechtsreife, oder in den klimakterischen Jahren vollständig aufgehört hat. Dies kommt allerdings vor. Aber es ist dagegen mit Recht hervorgehoben, dass die Hämorrhoidalblutung gleichzeitig mit den Menses eintreten kann*), ohne dass diese eine Aenderung erfahren; ja dass selbst die Schwangerschaft zuweilen keinen Einfluss auf die Unterbrechung habitueller Hämorrhoidalflüsse ausübt**). Wenn daher auch keineswegs beide Arten von Blutung auf eine und dieselbe Quelle zurückgeführt werden dürfen, das variköse Angiom sich vielmehr gerade so verhält, wie das cavernöse (S. 320), so bleibt doch die Uebereinstimmung zwischen Hämorrhoiden und Menstruation, dass eine gewisse Periodicität (auch bei Männern) besteht. Diese erreicht freilich nicht jene Regelmässigkeit, wie die Menstruation. Zuweilen tritt die Blutung in sehr langen Zwischenräumen auf, z. B. jeden Herbst oder Frühling; manchmal sind die Zeiträume kurz, z. B. jeden Monat***). Allein anderemal erfolgt die Blutung jeden Tag durch längere Zeit hindurch, oder sie tritt ohne alle Regelmässigkeit ein. Obwohl die Berstung

---

*) Fr. Hoffmann l. c. p. 465. Ashton a. a. O. S. 46.

**) Stahl. Abhandlung von der goldnen Ader. S. 76. de Haen l. c. p. 68. B. de Battisti. Diss. inaug. de foeminarum morbis in Eyerel Dissertationes medicae in univ. Vindobon. habitae, ex Max. Stollii praelect. conscriptae. Vienn. 1789. Vol. II. p. 60. Ashton a. a. O. S. 90.

***) Fr. Hoffmann l. c. p. 100.

der Gefässe gewöhnlich beim Stuhlgange, also durch die mechanische Gewalt, die auf die Theile ausgeübt wird, erfolgt, so geht doch in der Regel eine gewisse Turgescenz der Theile, also ein fluxionärer (hyperämischer) Zustand derselben vorher.

Schon lange ist darüber gestritten worden, ob die Blutung aus arteriellen oder venösen Gefässen erfolge? Während die Argumentation Stahl's ganz und gar auf die Vorstellung von der venösen Natur der Blutung begründet war und er sogar in der V. haemorrhoidalis interna eine rückläufige Bewegung von der Pfortader aus annahm*), so betonten seine Gegner**), obwohl sie die Venen nicht ganz ausschlossen, hauptsächlich die arterielle Natur der Blutung. Unter den Neueren haben sich ihnen am bestimmtesten Curling und Ashton***) zugesellt. Der Erstere lässt für gewisse Fälle, namentlich für die äusseren Knoten, die Berstung von Venen zu, dagegen geht nach seiner Meinung bei den inneren Knoten das Blut wesentlich aus erweiterten Arterienästchen hervor. Da er bestimmt angiebt, dass man auf der Oberfläche hellroth aussehender, schwammiger Anschwellungen das spritzende Gefäss, welches hellrothes Blut entleere, deutlich sehen könne, so scheint über die Thatsache kein Zweifel möglich zu sein. Ich möchte nur nicht glauben, dass deshalb in jedem Falle, wo hellrothes Blut abgeht, eine arterielle Blutung besteht. Da das Blut bei der allgemeinen Erweiterung der Gefässe sehr schnell in die varikösen Abschnitte gelangt, so pflegt es auch wenig von seinem hellen Aussehen einzubüssen. Nur in den Fällen, wo sehr grosse Varicen mit stagnirendem Blute vorhanden sind, oder wo das ergossene Blut eine Zeitlang im Mastdarm zurückgehalten wird, ehe es zu Tage tritt, hat es ein dunkles, zuweilen geradezu schwärzliches Aussehen. Da man sich aber bei äusseren Knoten überzeugen kann, dass die varikösen Gefässe wirklich bersten, so wird es um so weniger zweifelhaft sein, dass bei den viel zarteren inneren Knoten oberflächliche Varikositäten bluten können.

---

*) Stahl a. a. O. S. 72.

**) Fr. Hoffmann l. c. p. 89. de Haen l. c. p. 5. Langguth. De arteria fonte haemorrhoidum limpidissima. Witeberg. 1773. J. P. Frank l. c. p. 236.

***) Curling a. a. O. S. 26. Ashton a. a. O. S. 44.

Die meisten Beobachter haben übersehen, dass es in der That zwei verschiedene Arten der Blutung bei Hämorrhoidariern giebt. Nur die eine stammt aus den submukösen und subcutanen Gefässen, die andere kommt aus den Gefässen der Schleimhaut selbst. Es ist das Verdienst Stiebel's*), diesen Unterschied zuerst nachgewiesen zu haben. Es giebt eben Hämorrhoidalblutungen ohne Hämorrhoidalknoten, gleichwie letztere ohne Blutung vorkommen. Besteht aber Beides zusammen, so kann es doch sein, dass der Hämorrhoidalknoten sich unter der Blutung nicht verkleinert, weil das Blut aus der hyperämischen Schleimhaut aussickert. Robin**) hat später die Meinung aufgestellt, dass alles Blut aus den, zuweilen varikös erweiterten Capillaren der Schleimhaut über den Knoten herkomme. Schon die Beobachtung Curling's über das Vorkommen arterieller Blutungen widerlegt diese Auffassung. Aber es ist durchaus nothwendig, sich die grosse praktische Differenz zwischen den Blutungen der Schleimhaut und denen der Submucosa klar zu machen. Jene schliessen sich eng an die hämorrhagischen Katarrhe an, deren Analogie mit den menstrualen und pseudomenstrualen Vorgängen an der Schleimhaut des Uterus so augenfällig ist; diese sind sehr häufig einfache, passive Folgen des gesteigerten Seitendrucks, wie er bei dem Stuhlgang eintritt. Beide Formen der Blutung können sich daher gelegentlich combiniren; es kann aber auch jede für sich bestehen, und mit Recht betont Stiebel, dass die Hämorrhoidalkrankheit (als Allgemeinleiden) mehr mit der ersteren, also der irritativen Form zu thun hat, während die letztere, also die passive Form, ohne alles Allgemeinleiden bestehen, ja sogar Jahre lang bestehen kann. Der eigentlich kritische Charakter tritt hauptsächlich bei der Schleimhautblutung und bei der combinirten Blutung hervor.

Die Menge des ergossenen Blutes kann eine sehr grosse sein. Es werden Fälle berichtet***), wo 2, 4, ja 10 Pfund Blut im Laufe eines Tages oder einer Nacht abgingen. Derartige Fälle können zu gefahrdrohender Anämie führen; von Copernicus wird erzählt, dass er dadurch sein Leben verloren habe. Jedenfalls

*) Stiebel a. a. O. S. 764.
**) Robin. Gaz. méd. de Paris. 1854. p. 847.
***) Ashton a. a. O. S. 47.

sind diese grossen Blutungen, wenn sie sich häufiger wiederholen, bedrohlicher Art: die Ernährung des Körpers leidet, hydropische oder marantische Zustände von langer Dauer stellen sich ein. Von kritischer, wohlthätiger Bedeutung sind in der Regel nur Fälle mässiger Blutung; einzelne Beispiele sind aufgezeichnet, wo einmalige grosse Blutungen dauernd Besserung brachten*). In solchen Fällen pflegt die Turgescenz der Knoten alsbald nachzulassen, sie bekommen ein welkes, blasses und schlaffes Aussehen, und zuweilen geschieht eine dauernde Rückbildung, so dass nur ganz welke Wülste übrig bleiben.

Ein anderer, nicht seltener Ausgang ist das, was man kurzweg die Entzündung der Knoten zu nennen pflegt. Allerdings giebt es eine wahre Entzündung derselben, welche an der Oberfläche beginnt, sehr bald zu Excoriationen und harten Anschwellungen führt und später grosse Geschwürsflächen an der Oberfläche der Knoten (Mariscae exulceratae) erzeugt. Diese Entzündung, welche in dem Umhüllungsgewebe der Knoten ihren Ursprung nimmt, entsteht meist durch die mechanischen Insultationen, welche die nach aussen vorgelagerten Knoten durch die Berührung mit den Kleidungsstücken, durch den Druck beim Sitzen, durch die Reibung der Fäcalstoffe und beim Gehen erlangen. Sie wird begünstigt durch die katarrhalischen Absonderungen, welche oft aus dem Anus in kleinen Mengen, zumal bei dem Heraustreten von Gasen, sich entleeren und die Oberflächen reizen. Manches davon hat man mit dem falschen Namen von Hämorrhoidalschweissen bezeichnet. Diese nässenden Absonderungen erzeugen nicht selten ein heftiges Jucken um den After, am Damm und Scrotum, welches um so schlimmer wird, wenn, wie es so häufig geschieht, zugleich damit die kleinen, äusserst beweglichen Springwürmer (Oxyuri) aus dem Rectum austreten.

Von diesen excoririrenden und ulcerirenden, aber immerhin mehr oberflächlichen Entzündungen muss man die zur Gangrän führenden Strangulationen unterscheiden, welche an inneren Hämorrhoidalknoten vorkommen, wenn sie durch den Anus nach aussen hervortreten und durch den Sphincter incarcerirt werden. Es ist dies eines der qualvollsten und schmerzhaftesten Ereignisse. Indess fehlt es nicht an Beispielen, dass der vorgefallene und

*) J. P. Frank l. c. p. 239.

brandig gewordene Theil sich vollständig abgelöst hat und dass so dauernde Heilung eingetreten ist*). Auf diese Weise ist das natürliche Vorbild jener Operationsmethode gegeben, welcher bis in die letzte Zeit von vorsichtigen Chirurgen immer der Vorzug gegeben ist, nehmlich der Ligatur.

Unter die Entzündung hat man aber noch einen dritten Vorgang subsumirt, der einer ganz anderen Reihe angehört, nehmlich die Hämorrhoidal-Thrombose. In grösseren Varikositäten der Knoten kommt es sehr häufig zu Gerinnungen des Blutes während des Lebens. Diese anfangs ganz losen und glatten Gerinnsel verlieren sehr bald einen Theil ihrer Feuchtigkeit, werden trockener und dichter, adhäriren endlich den Wandungen, und verändern ihre Farbe. Zuweilen geht die Schrumpfung weiter, der Thrombus entfärbt sich mehr und mehr, und verwandelt sich, unter Obliteration des Gefässes, zu einem bindegewebigen Körper. So kann der ganze Knoten solid werden und eine dauernde Heilung eintreten. Häufiger dagegen erweicht der Thrombus zu einer anfangs röthlichen, später weissgelblichen, puriformen Masse, die Wand des Venensackes entzündet sich, geräth in Eiterung und es entsteht ein Venen-Abscess, der sich entweder spontan nach aussen eröffnet, oder aufgeschnitten und entleert wird. Obwohl frühere Schriftsteller**) aus einer solchen „Verderbniss" des Blutes allerlei lentescirende Fieber ableiteten, so kann man doch sagen, dass nur selten daraus weitere Gefahren für den Körper hervorgehen. Die nur sehr engen Verbindungen mit dem übrigen Gefässsystem, die äusserliche und oberflächliche Lage hindern schlimme Verbreitungen nach innen. So entsteht ein Theil der Anal-Fisteln. Heilen sie, so ist damit ein bleibender Gewinn für den Kranken erreicht.

Es ist jedoch zu erwähnen, dass schon seit alten Zeiten die Lehre von der Fistula ani sehr gewöhnlich in Beziehung gesetzt worden ist zu gewissen Krankheitszuständen entfernterer Theile und namentlich der Brustorgane, und dass man es für sehr gefährlich hielt, derartige Fisteln zu heilen oder sich schliessen zu lassen. In dieser Lehre ist offenbar viel Verwirrung. Bryant***)

*) Ashton a. a. O. S. 62. Chassaignac l. c. p. 5.
**) Wedekind. De morborum primarum viarum vera notitia et curatione. Norimb. 1792. p. 146.
***) Bryant l. c. p. 91.

zählte unter 193 Kranken mit Fistula in ano nur 3, bei denen Blutspeien oder andere phthisische Zufälle vorhanden waren. Andererseits kann es sich nicht einfach um die Existenz einer Fistel handeln, sondern es wird sehr wesentlich sein, wodurch die Fistel entstanden ist. Es giebt Fälle, wo tuberkulöse und syphilitische Geschwüre des Rectums fistulös werden; diese sind ganz und gar verschieden von denen, wo Hämorrhoidalknoten abscediren und Fisteln bilden.

Können Hämorrhoidalknoten eine maligne Degeneration erfahren? In früherer Zeit hielt man dies für ausgemacht, und selbst ein so vorsichtiger Beobachter, wie John Bell, sprach sich dafür aus. Im Allgemeinen muss man das Vorkommen solcher Metaplasien entschieden verneinen, doch kommen Fälle vor, wo Zweifel entstehen können. Da ich ausser Stande bin, die Frage bestimmt zu erledigen, so beschränke ich mich auf die Mittheilung eines Falles: Körte*) behandelte eine 40jährige Frau, bei welcher nach dem Gebrauche der Warmbrunner Bäder angeblich fliessende Hämorrhoiden aufgetreten und ein abgeplatteter, zerklüfteter, mit einem schleimhautähnlichen Ueberzuge bedeckter Knoten von dem Umfange einer mit der Schale versehenen Mandel ausserhalb des Anus zurückgeblieben war. Derselbe wurde von Wilms mit dem Ecraseur unblutig entfernt, die Wunde heilte schnell und die Kranke war von allen Blutungen befreit. Die Untersuchung der Geschwulst ergab jedoch die Zusammensetzung eines Sarkoms. Später erschienen Knoten in der Achsel, an der Brust und an anderen Stellen, so dass endlich 70—80, meist subcutane Geschwülste über den Rumpf, zwischen den Inguinal- und Halsdrüsen, verbreitet waren; eine entstand in der Schamlippe, es bildete sich eine Rectovaginalfistel, und die Kranke ging unter einem lentescirenden Fieber zu Grunde. Die Autopsie ergab eine grosse Ulceration im Rectum, 4 Zoll über dem Anus, ausgehend von einem apfelgrossen, theils schwarzbraunen, theils markigen Knoten, der zum grossen Theil ausserhalb der Darmwand lag, gegen den Uterus übergriff und die Scheide durchbrochen hatte; die Leber und Nieren, das Pancreas und die Gekrösdrüsen waren ebenso erkrankt, wie die erwähnten äusseren Theile. Ueberall

*) Körte. Deutsche Klinik. 1863. S. 219. Präparat unserer Sammlung No. 275 vom Jahre 1863. (Vgl. Bd. II. S. 287. Anm.)

ergab die mikroskopische Untersuchung ein sehr zellenreiches (markiges) Gewebe, dessen Zellen weich und mit grossen Kernen und Kernkörperchen versehen waren; ihre Anordnung entsprach an vielen Stellen denen eines Sarkoms, doch fanden sich auch zahlreiche Punkte, wo eine alveoläre Anordnung erkennbar war. Die schwarzbraunen Stellen zeigten die Zellen theils mit diffusem, braungelbem, theils mit körnigem, dunkelbraunem Pigment erfüllt. An einzelnen Orten bildeten die sehr weiten Gefässe förmlich telangiektatische Anordnungen, und neben ihnen lagen hie und da grosse hämorrhagische Heerde im Gewebe. — Nach diesem Befunde scheint es mir wahrscheinlich, dass die sogenannten fliessenden Hämorrhoiden von vornherein keine wahren Hämorrhoiden, sondern nur ein Symptom der schon damals bestehenden malignen Bildung waren. Irgend ein anderer beweisender Fall einer wirklich krebsigen Degeneration ist mir nicht bekannt, ja ich muss hervorheben, dass die meisten Mastdarmkrebse entweder höher oder weiter nach aussen, als die eigentlichen Hämorrhoidalknoten, zu liegen pflegen. —

Bei der Behandlung der Hämorrhoiden hat man wesentlich zu unterscheiden zwischen der Behandlung der Hämorrhoidalknoten und derjenigen der Hämorrhoidalkrankheit, sei es dass man bei der letzteren mehr an die Allgemeinstörungen, sei es dass man mehr an den Hämorrhoidalfluss denkt. Schon die Alten trugen kein Bedenken, unter Umständen die Hämorrhoidal*knoten* zu zerstören oder zu entfernen, obwohl sie die Bedeutung der Unterdrückung des Hämorrhoidal*flusses* hinreichend anerkannten. *Hippocrates* giebt verschiedene Methoden an, namentlich räth er den Gebrauch glühender Eisen. Seit *Stahl* ist die operative Einwirkung lange ungebührlich in den Hintergrund getreten, indem man vielmehr den Hämorrhoidalfluss zu unterhalten und zu regeln suchte, theils durch innerliche Mittel, theils durch Visceralklystiere und andere örtliche Einwirkungen. So zweckmässig dieses Verfahren in einer grossen Zahl von Fällen ist, und so wenig es sich rechtfertigt, mit heroischen Mitteln gegen leichtere Veränderungen anzukämpfen, so bleibt doch bei einer gewissen Grösse der Knoten nichts anderes übrig, als die Entfernung oder Zerstörung derselben. Auf eine selbst nur theilweise spontane Rückbildung kann man nur in seltenen Fällen, z. B. nach voraufgegangenen Schwangerschaften, rechnen; haben die Knoten

erst eine gewisse Grösse erreicht, so ist eine freiwillige Heilung nur nach sehr qualvollen Entzündungen oder brandigen Zufällen möglich, welche für die Kranken die äussersten Beschwerden mit sich bringen. Hier empfiehlt sich die Operation unter allen Verhältnissen, und man hat nicht zu befürchten, dass die Entfernung der Knoten an sich einen üblen Einfluss auf die Oekonomie ausübt. Im Gegentheil, die Kranken leben darnach oft wie von Neuem auf; ihr Allgemeinbefinden bessert sich rasch, und sie erfreuen sich des besten Wohlseins.

Die eingeschlagenen Methoden sind sehr mannichfaltige gewesen. Von der einfachen Exstirpation oder Excision ist man immer wieder zurückgekommen, weil die Gefahr der Blutungen eine überaus grosse ist. Die Literatur*) enthält einzelne Fälle von tödtlichen Hämorrhagien. Man hat daher, wo es irgend anging, sich lieber an die Ligatur, noch besser an die Ligatur mit nachfolgender Abtragung des unterbundenen Stückes gehalten. Ich selbst habe wiederholt grosse Knoten in dieser Weise entfernt, ohne den mindesten Nachtheil zu sehen. Indess sind doch auch hier schwere Erkrankungen, ja selbst Todesfälle durch septische und ichoröse Infektionen vorgekommen**). Bis in die neueste Zeit ist man daher immer wieder auf Kauterisations-Methoden zurückgegangen, im Ganzen seltener auf die schon von Celsus gerühmte chemische Aetzung, als vielmehr auf das Glüheisen und neuerlichst die elektrische Aetzung. Seit Chassaignac erfreut sich die Ecrasirung mit Recht einer grossen Anerkennung, und man darf wohl sagen, dass diese Methode die grösste Sicherheit und Schnelligkeit der Heilung darbietet. Höchstens lässt sich ihr die Exstirpation mit der glühenden galvanischen Schlinge an die Seite stellen.

Mit der Beseitigung der Knoten ist der hämorrhoidale Zustand meist nicht vollständig beseitigt. Selbst wenn man dem Rathe der Alten nicht folgt, einen oder den anderen Knoten stehen zu lassen, so stellen doch die Knoten gewöhnlich nur eine partielle Steigerung des viel weiter verbreiteten angiomatösen Zustandes dar, und es ist daher sehr gewöhnlich, dass ein kleinerer oder grösserer Rest stehen bleibt, der möglicherweise selbst

*) Ashton a. a O. S. 62, 67.
**) Ashton a. a. O. S. 66.

Blutungen unterhält, ohne jedoch sonst den Kranken zu belästigen. In jedem Falle ist es zu empfehlen, das Regimen der Operirten so zu ordnen, dass neben einer kräftigen Ernährung leichte und regelmässige Stuhlentleerungen erzielt werden; im Ganzen ist ein mehr kühlendes Verfahren anzurathen. —

Obwohl der Sprachgebrauch die Beschränkung des Namens der Hämorrhoiden auf die Analgegend im Allgemeinen geheiligt hat, so ist derselbe gelegentlich doch auf gewisse analoge oder für analog gehaltene Affektionen anderer Theile, namentlich gewisser Nachbarorgane ausgedehnt worden. Der Hämorrhoidalplexus hat in der That so vielfache Verbindungen mit den Nachbarplexus der Beckenorgane, namentlich der Urogenital-Apparate, dass bei einer gewissen Höhe des Leidens diese Venengeflechte meist in Mitleidenschaft versetzt werden. Varikositäten des Plexus vesicalis, prostaticus*), vaginalis, uterinus, pampiniformis, spermaticus sind überaus häufig, und eine damit zusammenhängende**) Vergrösserung der Prostata ist eine der gewöhnlichsten und hartnäckigsten Complikationen der Hämorrhoiden. Indess pflegt man die Bezeichnung der Hämorrhoiden niemals so weit auszudehnen, dass man alle Nachbar-Varikositäten in die Betrachtung zulässt; vielmehr beschränkt man sich auf diejenigen Organe, welche eine Schleimhautfläche besitzen und an derselben bluten können. Hier trifft sehr oft das zu, was wir bei den Anal-Hämorrhoiden auseinandergesetzt haben: es bilden sich chronisch-katarrhalische, recrudescirende Reizungen, die gelegentlich hämorrhagische Absonderungen liefern.

In früherer Zeit hat man viel von Hämorrhoiden der Harnblase***) gesprochen. Indess tritt gerade hier die Lehre von den Schleimhämorrhoiden so sehr in den Vordergrund, dass es kaum zweifelhaft erscheint, dass sehr oft einfache Blasenkatarrhe gemeint waren. Selbst die blutigen Hämorrhoiden der Blase hat schon Brendel†) auf einen Catarrhus vesicae haemorrhoidalis

---

*) John Bell l. c. p. 341.

**) Curling a. a. O. S. 22. Chassaignac l. c. p. 14.

***) G. S. Vogel a. a. O. S. 112. Welper. Diss. inaug. de haemorrhoidum vesicae urinariae pathologia et medela. Jenae. 1783. Kreysig in Hodgson. Krankheiten der Arterien u. Venen. Aus d. Engl. Hannov. 1817. S. 579. Anm.

†) Brendel. Opuscula mathem. et medic. argum. T. II. p. 80 (citirt bei Welper l. c. p. 15).

zurückgeführt. Damit nicht genug, sind auch maligne, namentlich krebsige Geschwülste und Geschwüre in diese Kategorie gesetzt worden, wie ein von Welper genauer beschriebener Fall sehr anschaulich darthut. So ist es gekommen, dass man später die Blasenhämorrhoiden ganz geleugnet hat. Hasse*) hat das Verdienst, die Sache anatomisch klarer gelegt zu haben. Mit Recht hebt er hervor, dass nicht nur der Plexus prostaticus und vesicalis, sondern namentlich auch die kleinen submukösen Venen am Blasenhals zuweilen sehr beträchtliche Erweiterungen erfahren. Ich habe sehr häufig diese Gefässe ganz in derselben Weise, wie die analen, theils cylindrisch, theils sackig erweitert gesehen, so dass kurz vor dem Eingang zur Urethra ein ringförmiger Plexus ganz dicht gelagerter Gefässe erschien, aus dem einzelne grössere Varicen hervortraten und die Schleimhaut stark empordrängten. Auch habe ich nicht selten in diesen Gefässen Thrombose und wahre Phlebitis und Periphlebitis beobachtet**). Allein niemals habe ich mit Sicherheit grössere Blutungen auf sie zurückführen können, noch wahre Hämorrhoidalknoten aus ihnen sich entwickeln gesehen. Bell***) giebt freilich an, er habe einige Fälle beobachtet, wo variköse Venen auf der inneren Oberfläche der Blase geborsten seien und dieselbe von Stunde zu Stunde mit Blut gefüllt hätten, so dass die Kranken theils durch Blutverlust, theils durch Mangel an Ruhe und quälenden Schmerz zu Grunde gegangen seien. Ich kann dies nicht bestätigen, und wenn ich allerdings mit Pet. Frank†) manche Harnbeschwerden der Hämorrhoidarier auf die variköse Schwellung beziehen möchte, so kann ich mich doch keineswegs den weitgehenden Schlussfolgerungen der früheren Schriftsteller anschliessen.

An dieser Stelle ist wenigstens kurz ein eigenthümlicher Zustand um die Urethra feminina zu erwähnen, den Ch Clarke††) zuerst beschrieben hat und der nach ihm von verschiedenen Gynäkologen†††) gleichfalls angenommen ist. Derselbe soll in einer

*) K. E. Hasse a. a. O. S. 63.
**) Virchow. Gesammelte Abhandl. S. 570. Wiener Med. Wochenschr. 1857. No. 13. S. 217.
***) John Bell l. c. p. 341.
†) J. P. Frank l. c. p. 261.
††) Ch. Mansfield Clarke. Obs. on diseases of females. P. I. p. 269.
†††) Th. Safford Lee a. a. O. S. 295. E. Rigby l. c. p. 262. West. Lect. on the diseases of women. p. 625. Scanzoni. Die Krankh. der weibl. Brüste u. Harnwerkzeuge. S. 300.

„bulbösen“ Anschwellung hinter dem Schambein bestehen, welche wesentlich von der Harnröhre ausgehe und durch Varicosität der Gefässe bedingt wäre. Ein Gefühl von Vollsein und Unbehaglichkeit bei aufrechter Stellung, welches beim Liegen nachlässt, Schmerz beim Beischlaf, häufiger Drang zum Harnlassen werden als die Hauptsymptome angeführt. Ashburner*) beobachtete einen solchen Fall bei einer Schwangeren, bei welcher vor der Entbindung eine kugelige, etwas längliche, bläuliche, die Harnröhre umgebende und offenbar aus varikösen Venen zusammengesetzte Geschwulst aus der Vagina hervorragte; während der Entbindung wurde sie noch grösser; nachher blieb eine viel kleinere, harte Geschwulst zurück, welche bei aufrechter Stellung grösser wurde. Rigby sah einmal die Urethra dicht hinter der Symphysis pubis so dick (large), wie die Hälfte einer kleinen Wallnuss; zahlreiche kleine Venen verästelten sich über ihrer Oberfläche; die Anschwellung füllte sich stärker, wenn die Kranke stand, und entleerte sich, wenn sie lag. Nach West verbindet sich bei längerer Dauer damit eine Hypertrophie des Zellgewebes. In dieselbe Kategorie gehört wahrscheinlich eine Beobachtung von Laugier**), der bei einer jungen Frau eine wallnussgrosse, nicht pulsirende, aber äusserst schmerzhafte „erectile Geschwulst“ dicht unter der Urethra fand; sie setzte sich nach oben ohne bestimmte Grenzen in die Vagina fort, umgab jedoch die Urethra so, als ob sie selbst daran Theil nähme. Auch der vasculäre Zustand reichte bis in die Vagina. Durch wiederholte Kauterisation mit Kali wurde völlige Heilung erreicht. — Nach diesen Beschreibungen möchte ich glauben, dass hier zweierlei Dinge vermischt sind. Gewiss giebt es Zustände um die Urethra, welche den hämorrhoidalen ähnlich sind und bei welchen auch die grösseren Venen stark erweitert werden; aber die mit wirklicher Protuberanz an der vorderen Wand der Scheide verbundenen Zustände sind meiner Meinung nach immer auf congenitale Missbildungen, namentlich auf Reste der embryonalen Duplicität der Vagina zu beziehen (Bd. I. S. 247. Fig. 42). Diese Rudimente entwickeln sich zuweilen zu beträchtlichen Wülsten und zeigen dann zuweilen einen wahrhaft

*) Lee a. a. O. S. 295.
**) Tarral. Arch. génér. de méd. 1834. Ser. II. T. VI. p. 203.

telangiektatischen Zustand in der Tiefe. Insofern schliessen sie sich allerdings den Naevi an.

Die vasculären Polypen des Orificium externum urethrae, welche in manchen Beziehungen am meisten mit den Hämorrhoiden des Anus zu vergleichen sind, werde ich alsbald noch besprechen. Inwieweit sie möglicherweise in einem genetischen Zusammenhange mit hämorrhoidalen Leiden stehen, ist erst durch weitere Untersuchungen festzustellen. —

Am ältesten ist die Lehre von den Hämorrhoiden des weiblichen Sexualapparates: der Vulva, der Vagina und des Uterus*). Schon Paulus beschreibt genauer die durch ein Speculum zu erkennenden Veränderungen am Os uteri: Haemorrhoides fiunt circa osculum aut collum uteri, et per dioptram instrumentum deprehenduntur, ex eo quod eminentia apparet circa exacerbationes dolorosa, cruenta et rubicunda, in intervallis autem rugosa, doloris exers, sublivida ac stillans. Später hat man von Zeit zu Zeit die alte Auffassung wieder belebt**), indess ist sie niemals zu voller Anerkennung gekommen. Denn man muss hier strenge unterscheiden. Dass die Verbindung der Uterin- und Vaginalgefässe bei hämorrhoidarischen Frauen häufige Störungen der Menstruation, ja wahre Dysmenorrhoe***) hervorbringt, dass bei ihnen schleimige Absonderungen der Vagina†) sehr gewöhnlich sind, ist anerkannt worden. Aber nur Récamier††) vergleicht gewisse fungöse oder granulöse Bildungen am Os uteri mit den Hämorrhoidalknoten selbst und sucht zu zeigen, dass sie in Zusammenhang, Verlauf und Ursachen damit identisch seien, und Simpson†††) gedenkt eines Zustandes des Os uteri, wobei Leukorrhoe und häufige Blutung stattfindet, und wo der Theil uneben und stark injicirt gefunden wird, unter dem Namen der Uterinhämorrhoiden. Die meisten Gynäkologen haben sich damit

---

*) Celsus. Medicinae Lib. VI. cap. 18. art. 9. Paulus Aegineta. De re medica. Lib. III. cap. 75. Lib. VI. cap. 61. Aëtius. Tetrabibl. IV. Serm. IV. cap. 97.

**) Morgagni. De sedibus etc. Lib. III. Epist. XLVIII. cap. 46. G. S. Vogel a. a. O. S. 117.

***) Gätke l. c. p. 42, 47. E. Rigby. On the constitutional treatment of female diseases. Lond. 1857. p. 38.

†) Ch. Mansfield Clarke. Observations on diseases of females. Lond. 1814. P. I. p. 159.

††) Récamier. Union méd. 1850. No. [illegible]

†††) Simpson. Obstetric memoirs. E[illegible] I. p. 149.

begnügt, den seit Kämpf*) auch auf die Krankheiten des Uterus angewendeten Namen des Infarktes zur Bezeichnung solcher Zustände zu benutzen, wenngleich kein Zweifel darüber sein kann, dass es gewisse Formen der Anschwellung des Collum uteri mit Ektasie der Gefässe giebt, welche die höchste Aehnlichkeit mit hämorrhoidalen Zuständen haben. Ich finde sie sehr häufig, theils für sich, theils gleichzeitig mit Anal-Hämorrhoiden. Trotzdem halte ich dafür, dass erst eine genaue Beobachtung des klinischen Verlaufes die Frage ganz klären kann.

Was endlich die von Manchen beschriebenen Hämorrhoiden des Mundes**), der Nase, des Auges u. s. w. betrifft, so fehlt es darüber noch viel mehr an genauen Nachweisen. Man könnte möglicherweise manche Fälle von Acne rosacea (Bd. I. S. 221), namentlich die mit hyperplastischen Anschwellungen verbundenen, als eine Art von äusseren Nasen-Hämorrhoiden bezeichnen, indess tritt hier die Phlebektasie so in den Hintergrund, dass die Vergleichung eine etwas gewaltsame sein würde. —

Diejenige innere Localität, wo sich einfache Angiome verhältnissmässig am häufigsten vorfinden, ist das Centralnervensystem***), und an ihm wieder insbesondere eine Region, die in der neueren Zeit ein Specialinteresse gewonnen hat, nehmlich die Umgebung der vierten Hirnhöhle, sowohl die Oberfläche derselben, als der Pons und der Anfang der Medulla oblongata. Es haben die Telangiektasien, welche an diesen Stellen vorkommen, durch die Untersuchungen von Schröder van der Kolk†) über Epilepsie besondere Aufmerksamkeit erregt. Da dieser sorgsame Untersucher den Grund der Epilepsie in einer Veränderung dieser Region suchte, so schienen ihm die Gefässerweiterungen von grosser Bedeutung zu sein. Dagegen muss ich bemerken, dass man, wenn man regelmässiger untersucht, nicht blos bei Epileptischen, sondern auch bei anderen Leuten dieselben gelegentlich in ausgezeichneter Weise findet. Ich habe sie gerade bei Epileptischen sehr selten gesehen, viel häufiger bei nicht Epileptischen, und ich habe die

---

*) Kämpf a. a. O. S. 133, 177.

**) Morgagni. De sedibus etc. Lib. II. Epist. XXII. cap. 26.

***) Virchow. Archiv. Bd. III. S. 440. Bd. VI. S. 545. Bd. XXX. S. 272. Deutsche Klinik. 1860 S. 371.

†) Schröder van der Kolk. Over het fijnere zamenstel en de werking van het verlengde ruggemerg. Amsterd. 1858. Bl. 152.

Ueberzeugung, dass, da sie sich offenbar sehr langsam entwickeln und manche vielleicht congenitalen Ursprungs sind, sie im Allgemeinen keine erhebliche pathologische Bedeutung haben, wie das ja bei den meisten langsam entstehenden und nicht sehr ausgedehnten Veränderungen der Fall ist. Nur bei besonderen Gelegenheiten, z. B. wenn sie der Ausgangspunkt für Hämorrhagien werden, mögen sie einen unmittelbaren Werth für die Deutung krankhafter Symptome erlangen.

Der Sitz der cerebralen Angiome ist überdies sehr mannichfaltig. Ich habe sie an allen möglichen Stellen, namentlich auch im Corpus striatum*) gesehen. Die grösste Veränderung dieser Art, welche mir vorgekommen ist, fand sich an der Basis einer

Fig. 241.

Grosshirn-Hemisphäre, wo sie von der Fossa Sylvii her ¾ Zoll hoch und über ½ Zoll breit in den Mittellappen bis nahe an den Nucleus lenticularis reichte und noch einzelne Fortsetzungen in denselben hineinsendete. Einzelne grössere Aussackungen lagen zerstreut an verschiedenen Stellen; im Ganzen erschien der Theil roth gesprenkelt, wie bei der punktirten Hämorrhagie (Capillar-

Fig. 241. Angioma simplex lobi medii cerebri. Durchschnitt durch das Grosshirn. Man sieht oben das Corpus callosum, darunter die Höhle des Seitenventrikels, [illegible] Durchschnitt des Co[illegible]um und des Nucleus lenticularis, [illegible] basin cerebri, mit [illegible] der Fossa Sylvii. Präparat M[illegible] l. Grösse.

*) Vd[illegible]

Apoplexie), und erst die mikroskopische Untersuchung lehrte, dass es sich um blosse Ektasien handelte. Trotz der Ausdehnung der Veränderung hatte keine Erscheinung bei Lebzeiten auf das Bestehen derselben aufmerksam gemacht. — Der gewöhnlichste Sitz ist aber der Boden des vierten Ventrikels, wo die rothen Flecke am meisten den Eindruck kleiner Extravasate machen, und wo ein um so grösseres Gewicht auf ihre genaue Diagnose gelegt werden muss, als die Geschichte des Diabetes mellitus leicht durch Verwechselungen*) in Verwirrung kommen kann. Auch am Rückenmark hat Lenhossek**) Aehnliches gesehen.

Untersucht man die Theile mikroskopisch, so zeigt sich, dass bald die kleinen Venen, bald die Capillaren der Sitz der Veränderung sind. An manchen Stellen kann man die allmähliche Erweiterung und den Uebergang in ampulläre Blasen, die mit Blut gefüllt sind, auf das Schönste in dem Capillarnetz verfolgen (Fig. 242). Stellenweis liegen die Säckchen so dicht, dass kaum noch Hirnsubstanz dazwischen übrig bleibt, und doch fand ich niemals eine erhebliche Veränderung des Gewebes***). Die Füllung mit Blut lässt den Uebergang von den Säcken in die Gefässe ganz deutlich wahrnehmen. Aber nicht selten scheinen die Blasen isolirt zu liegen, ja es gelingt zuweilen, einzelne Blasen, die mit Blut gefüllt sind, ganz freizulegen und abzutrennen, ohne dass das Blut ausfliesst, — ein Beweis, nicht dafür, dass hier unabhängig entstandene Blutsäckchen existiren, sondern dass sich ein Blutsack von dem Gefäss, mit dem er zusammenhängt, ohne Zerstörung seiner Zusammensetzung ablösen lässt. Sowohl die Säckchen, als die Gefässe haben dünne, häufig ganz einfache

---

*) Luys (Gaz. méd. de Paris. 1860. p. 384) beschreibt in einem Falle von Diabetes eine beträchtliche Turgescenz der kleinsten Capillaren am Boden des vierten Ventrikels und 4 bräunliche Flecke, welche durch Pigmentirung der Ganglienzellen bedingt waren. Die letzteren waren offenbar nichts anderes, als die Alae cinereae und die Substantia ferruginea, normale Zustände der höheren Lebensalter, und die Turgescenz der feinsten Capillaren dürfte eine telangiektatische gewesen sein. Ob es sich ebenso verhält in einem von Fritz (Gaz. hebdom. 1859. p. 345) citirten Fall von Becquerel, wo der Boden des vierten Ventrikels bei einem Diabetiker als Sitz einer allgemeinen, gleichförmigen, rosigen Injektion geschildert wird, lasse ich dahingestellt, doch kann ich mein Bedenken nicht unterdrücken.

**) J. v. Lenhossek. Beiträge zur pathol. Anatomie des Rückenmarks. Wien. 1859. S. 59. Fig. 3—5. (Oesterr. Zeitschr. f. prakt. Heilkunde).

***) Förster (Handb. der path. Anat. Leipz. 1863. Bd. II. S. 572) spricht von einem Falle, wo eine im Umfange eines Angioms eingetretene Erweichung den Tod herbeiführte; leider giebt er nichts Genaueres darüber an.

Fig. 242.

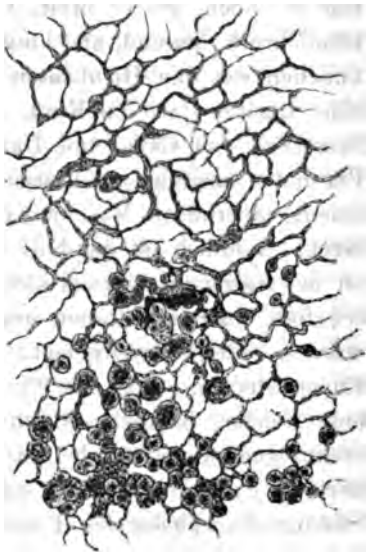

Wandungen, in denen nach Essigsäure-Behandlung einfache Reihen von Kernen sichtbar werden. Sehr bestimmt kann man sich dann überzeugen, dass die Blutkörperchen, rothe und farblose, innerhalb des Lumens der Gefässe und der Säckchen liegen, und ich mache besonders aufmerksam auf diesen Umstand, weil darin ein entschiedener Unterschied von den Aneurysmata dissecantia der kleinen Hirnarterien*) gegeben ist, mit denen die Säckchen sonst eine sehr grosse Aehnlichkeit darbieten. — Am Rückenmark unterscheidet Lenhossek 3 verschiedene Zustände der Gefässerweiterung: kleine Aneurysmen, welche auf Durchschnitten die grösste Aehnlichkeit mit Extravasaten haben, venöse Sackbildungen und venöse Varikositäten, welche letzteren die Folge einer Thrombose arachnoidealer Venen sind. Die venöse Sackbildung fand er 7 mal vom unteren Drittheil des Dorsaltheils an durch die ganze Lendenanschwellung bis in das Filum terminale; in 4 Fällen bestand zugleich, was gewiss bemerkenswerth ist, eine hämorrhoidale Hyperämie der Beckenorgane, welche sich in ausgezeichneter Weise von den Nerven bis zur Pia mater erstreckte. Dieser Zustand betraf nur die Marksubstanz.

Von den Hirnhäuten erwähnt Rokitansky**) eine cavernöse Blutgeschwulst ohne weitere Angabe. Valenta und Wallmann***) beobachteten eine Geschwulst, welche sich bei

Fig. 242. Telangiektasie des Pons Varolii. Mikroskopische Abbildung, schwache Vergrösserung. Man sieht ein dichtes Netz von Capillaren und Venenanfängen in allen Stadien der Ektasie, von der einfachen (cylindrischen) bis zur varikösen und ampullären. An einigen Stellen ganz dicht gedrängte Blutblasen.

*) Virchow. Archiv. Bd. III. S. 445.

**) Rokitansky. Lehrb. der path. Anat. 1855. Bd. I. S. 207. Bd. II. S. 401. Sonderbarerweise citirt er an der ersten Stelle die Pia, an der zweiten die Dura mater.

***) Valenta u. Wallmann. Zeitschr. ilsch. Wiener Aerzte. 1858. No. 14.

einem neugebornen Kinde oberhalb der Nasenwurzel vorfand; sie war 9‴ hoch, 2″ 5‴ breit, 1½″ hoch, lappig, theils hell-, theils bläulichroth, blutend, und hing durch eine Oeffnung in den Schädelknochen mit den Hirnhäuten zusammen. In Folge der Umlegung einer Ligatur starb das Kind. Es zeigte sich, dass die Geschwulst äusserlich von Cutis und Dura mater umhüllt war und von der Pia mater ausging; sie bestand aus kernreichem Bindegewebe und einem cavernösen Maschenwerk, neben dem ektatische Gefässe lagen. Aehnlich ist der Fall von Guersant fils*), wo ein Kind an der Nasenwurzel zwei kleine Geschwülste trug, die alle Eigenschaften einer subcutanen erectilen Geschwulst an sich trugen; es wurden Setons durchgelegt, das Kind starb und man fand eine Encephalocele. Dubois**) impfte bei einem Neugebornen auf eine weiche, bläuliche Geschwulst an der Nasenwurzel, die für erectil genommen wurde, mit Vaccine; die Geschwulst verkleinerte sich, aber das Kind starb. Die Autopsie ergab eine vollständige Encephalocele. Diese Fälle erinnern an jene eigenthümliche Bildung bei Anencephalen und Hemicephalen, welche Fungus genannt ist (Bd. I. S. 191); sie besteht aus einem weichen Bindegewebe mit so zahlreichen und weiten Gefässen, dass Joh. Müller und Wedl***) sie als Beispiel einer Telangiektasie abbildeten. — Von der Dura mater beschreibt Hooper†) unter dem Namen des Hämatoms eine Geschwulst von „spongiösem, vasculärem“ Bau, die neben zahlreichen halbknorpeligen Knoten der inneren Seite der Haut ansass. Was es war, bleibt zweifelhaft.

Mehrere Autoren sprechen von Angiomen der Plexus choroides (S. 404). So fand Guérard††) bei einem 3jährigen Kinde eine hühnereigrosse, blaurothe Geschwulst im hinteren Ende des rechten Seitenventrikels, welche am Plexus sass und aus erweiterten und vielfach verschlungenen Gefässen bestand. Förster†††) beschreibt eine taubeneigrosse Geschwulst am Ader-

*) Vidal. Traité de path. ext. Paris. 1846. T. II. p. 127.
**) Paul Dubois. Gaz. des hôp. 1855. No. 61.
***) Joh. Müller. Ueber den feineren Bau der Geschwülste. Taf. III. Fig. 16. C. Wedl. Beiträge zur Pathol. der Blutgefässe. 1863. Abth. II. S. 16. Taf. II. Fig. 11—13. (Sep.-Abdruck aus den Sitzungsberichten der k. Akad. zu Wien. Bd. XLVIII.)
†) Hooper. Morbid anatomy of the human brain. p. 28. Pl. VI.
††) Guérard. Bullet. de la soc. anat. T. VIII. p. 223.
†††) Förster. Lehrb. der path. Anat. Bd. II. S. 596. Atlas. Taf. XVIII. Fig. I.

geflecht des dritten Ventrikels, welche nach unten zwischen dem Chiasma und den Hirnschenkeln hervorragte und zum grösseren Theil aus spindelförmigen und sackig erweiterten Capillaren zusammengesetzt war. Da indess ausserdem ein „lockeres, areoläres Bindegewebe mit schleimiger interstitieller Flüssigkeit und zahlreichen kleinen blassen runden Zellen" vorhanden war, so dürfte das Ganze wohl ebenso gut als telangiektatisches Myxom zu bezeichnen sein. —

Ich schliesse hier die Erwähnung einer gewissen Reihe von Geschwulstformen an, die sich gelegentlich als fast reine Angiome darstellen, die aber trotzdem zweckmässiger zu anderen Geschwulstformen als telangiektatische oder angiomatöse Varietäten derselben gerechnet werden*). In einzelnen Fällen mag es richtig sein, von einer Combination zu reden, wie es Cruveilhier**) that, indem er eine knöcherne Hirngeschwulst zum Theil erectil sein liess. Meist ist die Auffassung als blosser Varietät vorzuziehen. Will man die ganze Gruppe kurz zusammenfassen, so mag man sie als falsche Angiome (Angiomata spuria) bezeichnen. Fast alle weicheren Geschwülste, die wir bis jetzt besprochen haben, namentlich diejenigen, welche eine grössere Dauerhaftigkeit besitzen, können gelegentlich mit einer stärkeren Gefässentwickelung und Gefässerweiterung versehen sein. Ich habe fast bei jeder dieser Formen, bei den fibrösen, lipomatösen, mucösen, gliösen u. s. w. Geschwülsten, eine telangiektatische Form aufgeführt. Nun kann es sein, dass die Gefässe in einer solchen Geschwulst die Ueberhand bekommen, so dass von dem anderen Gewebe beinahe nichts übrig bleibt, wie wir das namentlich bei Gelegenheit der Strumen (S. 22) und der Uterus-Myome (S. 195) gesehen haben. Hier kommt es zuweilen auf die Willkür des Beobachters an, wohin er eine solche Geschwulst rechnen will***). Nirgends ist die Veranlassung dazu

*) Virchow. Archiv. Bd. I. S. 108. Bd. III. S. 441.

**) Cruveilhier. Essai sur l'anat. path. Paris. 1816. T. II. p. 83, 133. Vgl. R. Maier. Mein Archiv. Bd. VIII. S. 132.

***) So hatte ich eine gewisse Form des „Uterus-Fibroids" als Myoma telangiectodes beschrieben (Archiv. 1854. Bd. VI. S. 553). Neuerlichst nennt Rindfleisch (Lehrb. der path. Gewebelehre. Leipz. 1866. S. 129, 132), indem er die Ehre, zuerst von einem cavernösen Fibroid gesprochen zu haben, Billroth zuspricht, die cavernöse Geschwulst überhaupt ein cavernöses Fibroid.

[illegible]wülsten, wo die weichen Gliom-, [illegible] nicht selten so gefässreich werden, [illegible]gewebe dagegen ganz zurücktritt.

Fig. 243.

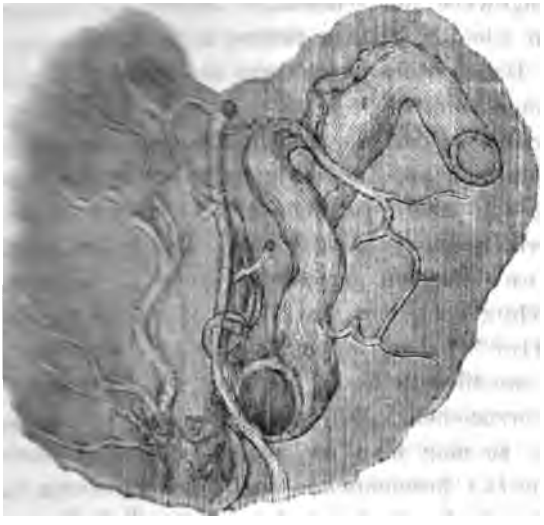

[illegible] daher die meisten der als Hämatome, erectile Ge[illegible] u. s. w. beschriebenen Fälle*) von Tumoren der Hirn[illegible] nicht als solche anerkennen. Die Natur dieser Formen kann man zuweilen nur dann erkennen, wenn man gegen die Ränder geht, wo das natürliche Gewebe mehr hervortritt. Da aber selbst die cavernösen Angiome gegen die Ränder hin nicht immer aus Gefässen, sondern aus wucherndem Binde- oder Granulationsgewebe bestehen, so kann unter Umständen eine täuschende

Fig. 243. Myxoma telangiectodes corp. quadrigemini. Schwache mikroskopische Vergrösserung eines Durchschnittes. Man sieht die serpentinen Ektasien der kleineren und grösseren Gefässe, welche nur geringe Zwischenräume zwischen sich lassen. Von dem Präparat No. 1 vom Jahre 1860. Auf der linken vorderen Erhebung der Corp. quadrigem. sass ein kirschkerngrosser, röthlicher, rundlicher Knoten von durchscheinend gallertiger, röthlicher Beschaffenheit breit auf. Der Mann hatte Ptosis und elephantiastische Verdickung des linken Augenlides gehabt. An einzelnen Stellen der kleinen Geschwulst fehlte der telangiektatische Zustand völlig und man sah nur ein weiches Schleimgewebe; an anderen dagegen bildeten die Gefässe förmliche Knäuel verschlungener Kanäle.)

*) Hooper. Morbid anat. of the human brain. p. 89. Pl. X. Lebert. Traité d'anat. path. T. I. p. 218. Pl. XXVIII. fig. 1—4. Luschka. Mein Archiv. Bd. VI. S. 458. Taf. V.

Analogie stattfinden. Aehnliche Formen kommen auch an anderen Localitäten vor, z. B. bei vielen Lipomen, Myxomen und Sarkomen der Weichtheile und der Knochen an den Extremitäten, zumal den unteren.

Dasselbe gilt für eine Menge von partiellen Hyperplasien, wie sie namentlich in Form von polypösen Excrescenzen vorkommen. Namentlich die Schleimhautpolypen, sowohl diejenigen, welche allein aus einer wuchernden Entwickelung des Bindegewebes hervorgehen, als auch diejenigen, welche wir noch zu besprechen haben werden, wo die Drüsen wesentlich mitbetheiligt sind, können Erweiterungen der Gefässe mit sich bringen, die durch die Neigung zu Hämorrhagien im höchsten Grade nachtheilig werden, so dass der Gefässantheil für die Physiologie des Falles eine viel grössere Bedeutung erlangt, als der andere Antheil. Nichtsdestoweniger sind das keine wahren Angiome. Der einzige Fall, wo einige Zweifel entstehen können, betrifft die Polypen des hinteren Theils der Nasenhöhle, unter denen ganz ausgezeichnet telangiektatische Formen vorkommen*). Es sind dies zum Theil harte fibromatöse Geschwülste, deren Basis aus einer spongiösen, mit weiten Gefässen durchsetzten Substanz besteht. Hier liegt es gewiss nahe, an das Schwellgewebe zu denken, welches die Nasenmuscheln überzieht (S. 316). Geräth dasselbe in Wucherung, so lässt sich leicht denken, dass von vornherein eine stärkere Entwickelung von Gefässen in die Zusammensetzung des Gewächses eingeht. Langenbeck**) hat ähnliche Geschwülste unter dem Namen der retromaxillaren beschrieben, die aus der Fossa sphenomaxillaris oder pterygo-palatina hervordringen und sich unter dem Jochbogen in die Schläfengrube, durch die Fissura orbitalis inferior in die Augenhöhle und durch das Foramen sphenopalatinum in die Nasenhöhle schieben. Da bis jetzt noch kein solcher Fall anatomisch genau in seiner ersten Bildung hat verfolgt werden können, so ist die Frage als eine offene zu betrachten, ob sie nicht möglicherweise in directem Zusammenhange mit den Nasenmuscheln stehen. Vor der Hand dürfte es

---

*) E. Neumann. Mein Archiv. Bd. XXI. S. 280.

**) B. Langenbeck. Allg. med. Centralzeitung. 1860. S. 781. Stappenbeck. De tumoribus retromaxillaribus eorumque operationis methodo. Diss. inaug. Berol. 1866. Lücke. Mein Archiv. Bd. XXXIII. S. 384.

jedenfalls zweckmässiger sein, sie nicht den wahren Angiomen, sondern den telangiektatischen Fibromen zuzurechnen.

Ungefähr ähnlich steht die Sache mit den vasculären Excrescenzen der weiblichen Urethra, die wir hier etwas genauer besprechen wollen, da sie für eine ganze Gruppe anderer vasculärer Polypen als Paradigma dienen können. Schon Morgagni*) berichtet mehrere Beispiele davon, namentlich ein sehr charakteristisches von Müller**), der bei einer Wittwe eine fleischige, rothe, fungöse Excrescenz von der Grösse einer Bohne zum grösseren Theil entfernte, worauf nur noch beim Drängen zum Harnlassen der nach innen gelegene Rest sichtbar war. Die allgemeine Aufmerksamkeit lenkte sich jedoch erst mehr auf diese Zustände, als Charles Clarke***) dieselben unter dem Namen des Vascular tumour of the orifice of the meatus urinarius auch klinisch genauer beschrieb. Mit Recht hob er hervor, dass es eine sehr qualvolle Krankheit sei, welche trotz ihrer ganz örtlichen Natur die grössten Beschwerden erzeuge. Gewöhnlich gehe sie von der Hervorragung aus, welche um die Mündung der Harnröhre bei den meisten Frauen vorkomme. Hier bilde sich eine in der Regel nicht grosse, lebhaft scharlachrothe, an der Oberfläche leicht körnige, sehr zarte Geschwulst, welche bei gewaltsamem Angreifen leicht blute. Ihre Anheftung an der Innenfläche der Schleimhaut sei so dünn und die Geschwulst selbst so beweglich, dass sie mehr wie ein lose aufgelagerter Körper aussehe. Seit jener Zeit haben die Gynäkologen und Chirurgen†) in ihren Schriften vielfach diese Excrescenzen behandelt, und auch anatomische Untersuchungen liegen in grösserer Zahl vor††).

---

*) Morgagni. De sedibus et causi morb. Epist. XLII. cap. 42.

**) Müller. Ephem. Nat. Cur. Cent. VIII. Obs. 38.

***) Ch. Mansfield Clarke. Observ. on those diseases of females which are attended by discharges. Lond. 1814. P. I. p. 264.

†) Kiwisch. Klinische Vorträge über specielle Path. u. Therapie der Krankheiten des weibl. Geschlechts. Prag. 1852. Abth. II. S. 494. Schuh. Path. u. Therapie der Pseudoplasmen. Wien. 1854. S. 74. Th. Safford Lee. Von den Geschwülsten der Gebärmutter. Aus d. Engl. Berlin. 1847. S. 292. Ashwell. Lehrb. der Krankh. des weibl. Geschlechts. Aus d. Engl. von Hölder. Stuttg. 1853. S. 453. E. Rigby. On the constitutional treatment of female diseases. Lond. 1857. p. 254. Scanzoni. Die Krankheiten der weiblichen Brüste u. Harnwerkzeuge. Prag. 1855. S. 297. Ch. West. Lect. on the diseases of women. Lond. 1864. p. 627. Vgl. die weitere Literatur bei Middeldorpf, Die Galvanokaustik. S. 254.

††) G. Simon. Annalen des Charité-Krankenhauses. 1850. Bd. I. S. 337. Fig. 1—6. Queckett. Lond. med. Journ. 1852. Febr. p. 145. Paget. Lect.

Kiwisch hat sehr gut auseinandergesetzt, dass man ausser den Warzen und Condylomen an dieser Stelle 4 verschiedene Formen von Auswüchsen unterscheiden müsse. Zunächst die einfachen Vergrösserungen der natürlichen Lippen des Orif. urethrae, welche so gross werden können, dass er einmal eine Hervorragung derselben von 1 Zoll Länge antraf. Er bemerkt zugleich, dass zuweilen zwischen den beiden seitlichen Lippen noch eine rudimentäre dritte hintere vorkomme. Sodann die einfachen Schleimhautpolypen und die krebsigen Wucherungen. Im Gegensatze dazu bezeichnet er die hier in Rede stehenden als fungöse Excrescenzen. Diese Bezeichnung kann leicht zu Irrthümern Veranlassung geben, doch ist sie immer noch besser, als die von John Hunter und einzelnen Autoren der Wiener Schule gebrauchte der Carunkeln, welche wohl zweckmässiger für die mehr normalen Lappenbildungen dieser Gegend gebraucht wird. Am besten wird man sie als vasculäre Polypen bezeichnen.

Den Telangiektasien stehen sie insofern nahe, als eine ausserordentlich grosse Zahl von Gefässen in ihre Zusammensetzung eingeht, welche sich bis in die zarten Papillen der Oberfläche fortsetzen. Jedoch unterscheiden sie sich dadurch, dass die Gefässe weder eine verdickte Wand, noch, wenigstens in der Regel nicht, eine eigentlich ektatische Beschaffenheit zeigen; es sind nur sehr zahlreiche, offenbar zum Theil neugebildete Gefässe, welche gegen die Oberfläche ein dichtes Schlingennetz bilden, und in ihrem Verlaufe zuweilen starke Schlängelungen machen. Wedl vergleicht die Verästelung der aufsteigenden Gefässe mit derjenigen der Vasa vorticosa des Auges. Die Oberfläche des Auswuchses ist von Plattenepithel überzogen; die Grundmasse bildet ein weiches Schleim- oder Bindegewebe. Drüsen finden sich nur vereinzelt vor, und nur zuweilen kommen an ihnen einfache oder cystische, mit schleimigem Inhalt gefüllte Erweiterungen vor.

In der Regel erreichen diese Auswüchse keine bedeutende Grösse. Viele sind höchstens erbsen- bis kirschkerngross, andere

---

on surg. path. Lond. 1853. Vol. II. p. 282. Note. Wedl. Grundzüge der path. Histologie. Wien. 1854. S. 449. Fig. 98. Billroth. Ueber den Bau der Schleimpolypen. Berlin. 1855. S 21. Taf. IV. Fig. 1—4.

erreichen den Umfang einer Haselnuss, selten mehr. Lee erwähnt einen Fall, wo die Geschwulst dattelgross war; Scanzoni einen anderen, wo sie den Umfang einer Wallnuss hatte. Sie sitzen meist an der hinteren Commissur, nächstdem an den Seitentheilen des Orificiums, bald gestielt, bald mehr breit auf, einzeln oder in Gruppen. Selten umgeben sie die ganze Mündung, noch seltener reichen sie weiter nach oben in die Harnröhre hinauf. Ihre Farbe pflegt so intensiv roth zu sein, dass sie auf den ersten Blick einem Blutgerinnsel gleichen. Selten bilden sich an ihrer Oberfläche leichte Excoriationen und Ulcerationen, meist werden sie nur beschwerlich durch ihre ausserordentliche Empfindlichkeit, welche bei jeder Berührung, bei jedem Harnlassen, insbesondere beim Beischlaf die grössten Beschwerden herbeiführt. Bei besonderer Grösse werden sie jedoch auch ein Hinderniss für die Harnentleerung. Leukorrhoische Absonderungen der Vulva und zahlreiche neuralgische Zufälle begleiten gewöhnlich diesen Zustand; häufiger Drang zum Harnlassen wird von den meisten Autoren angegeben, jedoch von West geleugnet. Scanzoni*) berichtet überdies eine Thatsache, welche in mehrfacher Beziehung ein grosses Interesse darbietet. In einem Falle trat nehmlich die gewöhnlich in der Harnröhre versteckte, etwa erbsengrosse Geschwulst jedesmal zur Zeit der Menstruation hervor und schwoll bis zur Grösse einer Haselnuss an; 2—3 Tage nach dem Aufhören des Menstrualflusses verkleinerte sie sich wieder und zog sich in die Harnröhre zurück. Darnach gehört diese Form also mindestens in die Kategorie der erectilen Geschwülste.

Ueber die Ursachen lässt sich noch immer keine sichere Regel angeben. West zählte unter 21 Frauen nur 3 unverheirathete; 5 waren über 50 Jahre alt, 4 zwischen 40—50, 6 zwischen 30—40, 5 zwischen 20—30, und nur 1 unter 20 Jahren. Von den 18 verheiratheten Frauen hatten nur 3 keine Kinder gehabt; einige hatten früher an Vaginitis oder Gonorrhoe gelitten. Clarke und Ashwell dagegen meinten, dass die Krankheit hauptsächlich bei jungen Frauen vorkomme, und Rigby sah sie am meisten bei unverheiratheten Frauen unter 30 Jahren. Indess haben auch andere Gynäkologen, namentlich Lee und Kiwisch, ausgezeichnete Beispiele bei alten Frauen beobachtet, und es scheint ebenso

*) Scanzoni a. a. O. S. 298.

wenig aus der Zusammenfassung aller Beobachtungen eine Prävalenz in Beziehung auf Ledigsein oder Geborenhaben hervorzugehen. Rigby legt daher mehr Gewicht auf den Umstand, dass Frauen aus den niederen Volksklassen, bei denen das Gefühl für Reinlichkeit weniger stark entwickelt ist, häufiger befallen werden. Dass eine Reizung die Bildung hervorrufen muss, liegt auf der Hand, jedoch lässt sich dieselbe bis jetzt nicht genauer definiren. Scanzoni bezieht sich darauf, dass unter 13 von ihm beobachteten Fällen nur 2 waren, welche sonst keine organische Störung der Geschlechts- und Harnwerkzeuge erkennen liessen; alle anderen litten an Leukorrhoe, chronischem Infarkt des Uterus, Prolapsus, Anteflexion, Blasenstein. Man wird jedenfalls bei der ätiologischen Untersuchung nicht übersehen dürfen, dass in freilich noch seltneren Fällen, wie schon Goulard*) sah, ein ähnlicher Zustand auch bei Männern vorkommt. Auf alle Fälle handelt es sich um ein durchaus örtliches Leiden, dessen Beseitigung durch örtliche Behandlung erfolgen muss. Je nach Umständen kann dazu die Ligatur oder die Excision oder die Aetzung durch Glüheisen oder chemische Mittel gewählt werden. Nicht selten erfolgen später Recidive aus der veränderten Nachbarschaft, doch beweist dies nichts für eine maligne Natur des Uebels. —

Eine besondere Erwähnung verdient ferner der sogenannte Fungus umbilici (Nabelschwamm), weil er von einigen Autoren als eine eigentliche Gefässgeschwulst angesehen worden ist**). Man muss davon zwei Arten unterscheiden. Die eine und gewöhnlichere***) ist eine sehr gefässreiche und leicht blutende Wucherung, welche sich in seltenen Fällen bei oder nach dem Abfallen des Nabelstranges aus der Nabelwunde erhebt; sie gehört mit der ganzen Gruppe des Fungus granulans zu den Granulationsgeschwülsten (Bd. II. S. 390). Gewöhnlich bildet sie sich unter leicht adstringirenden Einwirkungen von selbst zurück;

*) Goulard. Traité des maladies de l'urèthre (citirt bei Morgagni l. c.).

**) Gräfe (Angiektasie S. 37) citirt eine Stelle aus Gorter (Chirurgia repurgata L. 12. cap. 5. no. 1553. p. 360), worin ein aus dem Nabel hervorgedrungener Varix als Varix palus bezeichnet ist.

***) Job v. Meekren a. a. O. S. 279. Abbild. A. Bednar. Die Krankheiten der Neugebornen u. Säuglinge. Wien. 1852. III. S. 178.

Simpson*) sah jedoch einmal eine solche Bildung, die einer Erdbeere glich, und die durch die Ligatur entfernt werden musste. Ganz verschieden davon ist die zweite Art, welche congenital ist und insofern den Naevi zugerechnet werden kann. Ich finde davon zwei Beobachtungen in der Literatur, die einander überaus ähnlich sind. Maunoir**) beschreibt ein Kind, welches zur Welt kam mit einer Hernia umbilicalis, überragt von einem erdbeergrossen und bei der leisesten Berührung blutenden Fungus; er unterband die Geschwulst, als das Kind 7 Wochen alt war, mit günstigem Erfolge, und heilte auch den Nabelbruch. Ganz ähnlich ist der Fall von Lawton***), wo bei einem Mädchen schon bei der Geburt eine birnengrosse Geschwulst an der Insertion des Nabelstranges und zwar neben einer Hernie vorhanden war; sie wurde abgebunden, und soll nach der Beschreibung hauptsächlich aus Verästelungen weiter Blutgefässe bestanden haben. Chassaignac†) entfernte mit dem Ecraseur eine „venöse erectile Geschwulst" in der Nähe des Nabels bei einem 6 Monate alten Kinde. Vergleiche ich diese letzteren Fälle mit einem von mir beschriebenen††), wo neben dem Nabel bei der Geburt eine hochrothe Geschwulst von 6 Cent. Länge hervorhing, die sich als telangiektatisches Myxosarkom auswies, so möchte ich glauben, dass auch die Fälle von Lawton und Chassaignac keine eigentlichen Angiome betrafen.

Weiterhin können alle schlimmeren, krebsigen, krebsigen, sarkomatösen Geschwülste sehr gefässreich werden und in dem Maasse, als sie es werden, ganz besondere Erscheinungen darbieten. Das ist die Veranlassung gewesen, warum der Begriff des Fungus haematodes so unsicher geworden ist, indem man ihn nicht auf den eigentlichen Gefässschwamm beschränkt, sondern auf Krebse und Sarkome ausgedehnt hat. Die Gefässe ihrerseits können eine gewisse Reihe von Abwechselungen darbieten, und darum haben neuere Autoren wiederum verschiedene Unterschei-

*) Simpson. Obstetric memoirs. Vol. II. p. 464.
**) Maunoir l. c. p. 98.
***) Lawton and Braxton Hicks. Transact. of the Obstetr. Soc. Lond. Vol. VII. p. 210. Holzschn.
†) Chassaignac. Traité de l'écrasement linéaire. Paris. 1856. p. 535.
††) Virchow. Archiv. Bd. XXXI. S. 128. Vgl. dieses Werk Bd. II. S. 238. Anm.

dungen gemacht. So hat Billroth*) eine Gefässknäuelgeschwulst, Tumor glomerulosus beschrieben, bei welcher die Gefässe ähnlich angeordnet seien, wie in den Glomeruli der Nieren oder in den Plexus choroides, indem sie Verästelungen zeigten, die in eine Reihe von Schlingen übergehen. Das ist allerdings eine besondere Disposition der Gefässe, die man immerhin mit einem besonderen Namen bezeichnen mag, aber die Qualität der Geschwulst wird nicht durch die Anordnung der Gefässe bestimmt, sondern durch die Natur des Gewebes. Auch ergiebt sich aus der Beschreibung von Billroth, dass das, was er vor sich hatte, ein Fall von Krebs war, in dem die Gefässe nicht anders angeordnet waren, als ich sie vor längerer Zeit aus dem Blumenkohlgewächs des Collum uteri beschrieben habe**).

Weiterhin ist eine Geschwulstform zu erwähnen, welche zu den allermannichfaltigsten Deutungen geführt hat und welche von Billroth***) gleichfalls einen besonderen Namen bekommen hat. Das ist das viel discutirte Cylindroma (Bd. I. S. 519). Man fand nehmlich an manchen Geschwülsten, namentlich der Orbita und der Wangengegend, eigenthümliche helle, in Form von Blasen oder Cylindern sich darstellende Gebilde, die bei genauerer weiterer Verfolgung in sich wieder vielfach zusammenhingen und verzweigte, verästelte Körper darstellten. In dieselbe Kategorie gehört eine von Heinrich Meckel†) unter die Enchondrome gesetzte Form, die er als Schlauchknorpelgeschwulst bezeichnet hat. Der Streit hat sich hier immer darum gehandelt, was die Schläuche und Blasen eigentlich seien. Der Erste, welcher genauer auf diese Sachen geachtet hat, Busch††), glaubte, dass er erweiterte, blasige Lymphgefässe vor sich hätte, indem sich an den vorhandenen Lymphgefässen allerlei Aussackungen und Ausbuchtungen gebildet hätten, die sich in Form dieser hellen Gebilde darstellten. Volkmann†††), dagegen nahm sie für aus Zellen

---

* Billroth. Unters. über die Entwickelung der Blutgefässe. S. 47. Taf. III. Fig. 1–6.

** Virchow. Gesammelte Abhandl. 1856. S. 1021. Fig. 42–43.

*** Billroth a. a. O. S. 55. Taf. III. Fig. 7–11. Taf. IV. Mein Archiv. Bd. XVI. S. 364.

† H. Meckel. Annalen des Charité-Krankenhauses. 1856. Bd. VII. 1. S. 96.

†† W. Busch. Chirurg. Beobachtungen. Berlin 1854. S. 13. Fig. 1–17.

††† E. Volkmann. Mein Archiv. Bd. XII. S. 293. Taf. IX.

durch kolossales Wachsthum derselben hervorgehende Bildungen. Billroth fand, dass sie eine gewisse Beziehung zu Blutgefässen haben, und er constatirte, dass in mehrere solcher Dinge hinein Blut ging und innen ein Kanal bestand, aber er legte einen besonderen Werth darauf, dass der Kanal nicht den ganzen Schlauch bildete, sondern dass eine Art von Adventitia herumging, und er blieb dabei, dies für eine Art von hyalinem Bindegewebe oder Schleimgewebe zu halten, welches die Gefässe umgebe. Bei der Seltenheit dieser Geschwülste ist es schwer, ein allgemeines Urtheil darüber abzugeben; aber ganz sicher ist es, dass die hyalinen Blasen und Schläuche eine grosse Mannichfaltigkeit des Baues wahrnehmen lassen. In manchen Fällen sind sie in der That nichts anderes als leere, blasig erweiterte Gefässe. Wenn man eine solche Blase genauer auflöst, so zeigt sich, dass sie aus einer Gefässschlinge hervorgeht, dass in sie ein Gefäss hinein und ein Gefäss herausgeht und dass sie zu einer gewissen Zeit mit Blut gefüllt ist. Wenn das Blut heraus ist, so sind die Wandungen oft so ausserordentlich zart und hyalin, dass man die inneren Contouren gar nicht wahrnimmt und dass das Ganze als eine homogene gleichmässige Fläche erscheint. Allein nicht jedesmal sind die Blasen und Schläuche solche leeren Gefässe, vielmehr finde ich wahre Schleimblasen und Schleimschläuche, welche vielfach an Chorionzotten erinnern. Sie sind ganz gefässlos und stellen eine durchaus eigenthümliche Bildung dar. In diesen Fällen sind aber regelmässig noch andere Elemente in grosser Zahl vorhanden, am häufigsten kankroïde Zellen. Ich stimme daher mit Volkmann, Förster und Maier*) darin überein, was später auch Billroth**) zugestanden hat, dass es sich meist um eine besondere Form von Kankroïd, hier und da auch wohl um eine Sarkomform handelt. —

Endlich bleiben uns jene Angiome übrig, wo allerdings die Gefässerweiterung sehr reell und wesentlich ist, wo aber der Charakter der Geschwulst mehr in den Hintergrund tritt. Viele dieser Formen wären, im Grunde genommen, in der Onkologie gar nicht zu behandeln, indess sind sie oft genug mit den Angiomen zusammen-

---

*) Förster. Atlas der mikrosk. path. Anat. Taf. XXX. R. Maier. Mein Archiv. Bd. XIV. S. 270.

**) Billroth. Mein Archiv. Bd. XVII. S. 368. Bd. XVIII. S. 99. Taf. V. Fig. 20.

geworfen worden, um nicht eine vergleichende Darstellung zu erfordern. Auch lässt sich eine wirkliche Grenze zwischen ihnen und den Angiomen nicht ziehen. Ihr Unterschied liegt hauptsächlich darin, dass es sich hier um diffuse Erkrankungen und namentlich Erweiterungen grösserer Gefässe, also um Arterieektasien und Phlebektasien handelt, bei denen die Capillaren entweder gar nicht, oder nur secundär betheiligt sind.

Ein sehr wichtiger Theil dieser diffusen Arterieektasien ist bis in die neuere Zeit ebenfalls bezeichnet worden mit dem Namen des Aneurysma per anastomosin (Bell), auch wohl des Aneurysma anastomoticum oder, wie man nach dem Vorschlage Phil. v. Walther's*) noch besser sagt, des Aneurysma anastomoseon. Der Ausdruck des Aneurysma per anastomosin s. anastomoticum kann nehmlich insofern leicht missverstanden werden, als manche Autoren darunter den Fall begriffen haben, der zuweilen nach Verletzungen, besonders am Arm nach Aderlässen eintritt, wo eine Arterie gleichzeitig mit einer Vene eröffnet worden ist und dann mit derselben so verwächst, dass beide anastomosiren und dass das Blut aus der Arterie, sei es direct, sei es durch einen Zwischensack, in die Vene übergeht, — ein Zustand, der zugleich mit Erweiterung verbunden zu sein pflegt, welche hauptsächlich die Vene betrifft, aber sich auch auf die Arterie fortsetzt. William Hunter**), welcher dieses Verhältniss zuerst beobachtete, nannte die Verbindung zwischen Arterie und Vene eine Anastomosis, und daher ist später der Name des Aneurysma per anastomosin auch auf diesen Fall angewendet worden. Dupuytren***) wählte den Ausdruck des Aneurysma per transfusionem; andere nannten es Aneurysma arterio-venosum; wieder andere gebrauchten die Bezeichnung des Aneurysma cum Varice, Varix aneurysmaticus oder, wie man auch wohl gesagt hat, Aneurysma varicosum†). Alle diese Namen beziehen sich auf den Fall, dass durch eine Communication zwischen Arterie und Vene die

*) Phil. v. Walther a. a. O. S. 245.

**) W. Hunter. Medical observ. and inquiries. Lond. 1762. Vol. I. p. 340. Vol. II. p. 390.

***) Breschet. Mém. de l'acad. royale de méd. Paris. 1833. T. III. p. 198.

†) Wohl zu unterscheiden von Aneurysma venosum, unter welchem Namen Bradley einen, wahrscheinlich zu den extracraniellen Blutcysten (Bd. I. S. 154) gehörigen Fall beschrieben hat.

Bedingung zur Erweiterung gegeben wird. Da hierbei niemals ein wahres Aneurysma entsteht, so könnte man am sichersten die Bezeichnung des Aneurysma spurium arterio-venosum wählen. Meist ist dasselbe traumatischen Ursprunges*). Doch ist nicht gerade eine Verwundung nothwendig. Laugier**) fand bei einer 22jährigen Frau, die einen Faustschlag hinter das Ohr erlitten hatte, ohne dass die Haut verletzt worden war, an derselben Stelle in der Ausdehnung einer Handfläche eine pulsirende Anschwellung mit systolischem Geräusch; die Person starb im Wochenbett an Uterinblutung, und die Autopsie zeigte eine Communication zwischen der Art. auricularis post. und der ihr correspondirenden Vene, sowie starke Erweiterungen aller benachbarten Venen und der Art. auricularis. Indess giebt es doch auch Fälle, wo ein Trauma nicht nachgewiesen werden kann. Syme und Thurnam***) haben spontane Zustände der Art an der V. cava superior et inferior beschrieben, bei denen ein krankhafter Prozess zu Grunde zu liegen schien. Perry und Pemberton†) haben höchst merkwürdige Anastomosen zwischen Arteria und Vena femoralis nachgewiesen. Meist geht ein wahres Aneurysma vorher††). Auf alle Fälle ist die Geschichte dieser Form höchst lehrreich, insofern die von der Verwundungs- oder Communicationsstelle an nach aufwärts fortschreitende Arteriektasie, sowie die von ebendaher an der Vene nach der Peripherie zu fortschreitende Erweiterung mit Verdickung manche Analogien zu den von uns hier zu betrachtenden Vorgängen darbietet.

---

*) Vgl. die Literatur bei Hodgson a. a. O. S. 511. Otto. Lehrb. der path. Anat. 1830. S. 322. C. Burckhardt. Archiv f. physiol. Heilk 1843. Bd. II. S. 114. Bruns a. a. O. Abth. I. S. 154. Cruveilhier. Traité d'anat. path. génér. T. II. p. 456.

**) A. Robert. Considérations pratiques sur les varices artérielles du cuir chevelu. Paris. 1851. p. 13 (Gaz. des hôp. 1851. Mars).

***) Syme. Edinb. med. and surg. Journ. 1831. July. p. 34. John Thurnam. Med. chir. Transact. 1840. Vol. XXIII. p. 323. Rokitansky. Ueber einige der wichtigsten Krankheiten der Arterien. Wien. 1852. S. 48. Puchelt. Das Venensystem. Bd. II. S. 459.

†) J. G. Perry. Med. chir. Transact. Vol. XX. p. 31. Oliver Pemberton. Ebendas. 1861. Vol XLIV. p. 190. Pl. VII.

††) Adams. Dubl. Journ. of med. sc. Vol. XVIII. p. 166. Law. Dubl. Quart. Journ. Vol. XXI. p. 443. R. Mayne. Ebendas. 1853. New Ser. Vol. XVI. p. 259. Pl. 6—7. Henry. Anévrysme artérioso-veineux. Thèse de Paris. 1856. p. 13.

Bei dem wahren Aneurysma anastomoseon besteht gar keine Anastomose zwischen Arterie und Vene, ja die letztere ist dabei zunächst gar nicht betheiligt. Vielmehr löst sich die Arterie in ihre Aeste auf, und sowohl diese Aeste, als deren Collateralen (Anastomosen) sind allesammt erweitert. Das Resultat davon ist dasselbe, was wir schon vorher bei den Capillargefässen der Telangiektasien gesehen haben: durch die oft kolossale Dilatation der Gefässe wird das Nachbargewebe atrophirt, und es entsteht eine Lücke, wo beinahe nur vielfach gewundene und verschlungene Arterien existiren, und wo das Ganze, da es bei Lebzeiten pulsirt, sich wie ein Gewirre von Regenwürmermern anfühlt. Selbst die Knochen werden durch die Anlagerung der aneurysmatischen Gefässe usurirt; es ist sehr gewöhnlich, dass am Kopf die sich ausdehnenden Arterien Rinnen an der Oberfläche der Knochen erzeugen; ja, Verneuil*) hat einen Fall beschrieben, wo die Schädelknochen an zwei Stellen perforirt waren. Allein diese Zustände sind bei Lebzeiten sehr schwer zu unterscheiden, wie ein Fall von Langenbeck**) lehrt, in welchem man bei Lebzeiten ganz deutlich die Knochenrinnen zu fühlen geglaubt hatte und nach dem Tode nichts gefunden wurde.

Wesentlich ist es dieselbe Form, die man auch an grösseren, einfachen Arterien, z. B. der Aorta, den Arteriae iliacae***) findet, wobei diese sich zugleich winden und erweitern, so dass eine eigenthümliche Schlängelung des Gefässes entsteht. In dieser Entwickelung kann man jedoch zwei verschiedene Stadien unterscheiden. In dem ersten erweitert sich das Gefäss, indem es zugleich länger wird und seine Wandungen an Dicke zunehmen. Breschet†) nannte diesen Zustand Aneurysma verum cylindricum. Es liegt auf der Hand, dass es sich auch hier, wie bei den Angiomen, nicht um einfache Dilatation, sondern um Hypertrophie oder genauer Hyperplasie der Gefässwandungen handelt. Später nimmt sowohl Weite, als Länge des Gefässes zu: in demselben Maasse werden die Windungen und Schlänge-

*) F. M. Verneuil. Essai sur l'anévrysme cirsoïde ou varices artérielles du cuir chevelu. Thèse de Montpellier. 1851.

**) W. Busch. Chirurgische Beobachtungen. S. 198.

***) Jules Cloquet. Pathol. chirurg. Paris. 1831. p. 90 (mitgetheilt von Carswell, Path. Anatomy. Art. Hypertrophy. Pl. IV. fig. 3). Breschet. Mém. de l'Acad. de méd. T. III. Pl. IV. fig. 1.

†) Breschet l. c. p. 125.

lungen grösser, und an den convexen Seiten der Curven bilden sich stärkere, zuweilen sackige Ausbuchtungen. Von da ab verdünnen sich die Wandungen mehr und mehr*). Da ein solcher Zustand grosse Aehnlichkeit mit dem Zustande variköser Venen hat, so nannte ihn Dupuytren**) Varix arterialis, während andere auch hier von einem Aneurysma varicosum redeten. Breschet schlug daher, um Verwechselungen zu vermeiden, die Bezeichnung des Aneurysma cirsoides vor, welche freilich nur eine griechische Uebersetzung (κιρσοὸς = varix) ist. Am klarsten dürfte für die Bezeichnung dieses Zustandes an einfachen Stämmen die von Cruveilhier***) gebrauchte Bezeichnung des Aneurysma serpentinum sein; wo sich dagegen die Veränderung auf die Zweige fortsetzt, da würde ich die Bezeichnung†) des Aneurysma racemosum (ästiges oder Rankenaneurysma) vorziehen. Letzterer Fall berührt uns hier vorzugsweise.

Die älteste, genaue Beobachtung dieser Art ist die von Vidus Vidius††), der bei einem Manne aus Florenz die Arterien des Kopfes vom Scheitel bis zum Hinterhaupt so ausgedehnt sah, ut viderentur varices ingentes. Seit John Bell sind diese Fälle vielfach mit den cavernösen Geschwülsten unter demselben Namen des Aneurysma per anastomosin zusammengeworfen worden, was sich leicht begreift, wenn man erwägt, dass die cavernöse Geschwulst nicht selten von Arteriektasien derselben Art begleitet ist, wie die hier in Frage stehenden. Decès†††) identificirt daher geradezu den Varix arterialis mit der arteriellen erectilen Geschwulst, welche letztere er nur als eine niedere Entwickelungsstufe des ersteren betrachtet. Für solche Formen, welche nur grössere und verhältnissmässig einfache Arterien betreffen, z. B. die A. lienalis, spermatica interna, basilaris, ist die Unterscheidung beider Formen

*) Virchow. Archiv. Bd. III. S. 437.
**) Breschet l. c. p. 136.
***) Cruveilhier. Traité d'anat. path. génér. T. II. p. 731.
†) Stromeyer. Handb. der Chirurgie. Freib. i. Br. 1847. Bd. I. S. 381. (Phil. v. Walther, System der Chirurgie, Berlin, 1833. S. 325, citirt für diese Bezeichnung schon Omodei, Annali univ. di med. Milano. 1830. Jan.)
††) Vidus Vidius. Medicinae P. II. Sect. 2. Lib. 6. cap. 14 (mitgetheilt von Schenck v. Grafenberg, Observ. med. rar. Francof. 1665. p. 15).
†††) A. M. Decès. Des varices artérielles (anévrysmes cirsoïdes) considérées au point de vue de leurs indications et de leur traitement. Thèse de Paris. 1857. p. 14.

leicht genug. Wenn sich aber die Veränderung bis auf die kleinsten Arterien erstreckt und die Capillaren anfangen, Theil zu nehmen, so muss man zugestehen, dass wirkliche Uebergänge vorliegen. In dieser Beziehung ist namentlich ein von Wilhelm Krause*) genau beschriebener Fall vom Vorderarm und der Hand sehr lehrreich, wo vielfach ein directer Uebergang der kleinen Arterien in Venen ohne Capillareinschiebung stattfand. Wahrscheinlich kommt ein solches Verhältniss häufig genug vor; es fehlt bis jetzt nur an genauen Untersuchungen. Der verhältnissmässig leichte Uebergang von Injectionsmassen aus den Arterien in die Venen spricht für eine grosse Freiheit der Verbindungen.

Manche Fälle des Angioma racemosum arteriale führen auf congenitale Anlagen zurück, wie wir sie bei anderen Angiomformen kennen gelernt haben. Breschet**) berichtet über einen ausgezeichneten Fall der Art, wo bei einer mehr als 70jährigen Frau die Arterien der Regio cervicalis superior, mastoidea, occipitalis und temporalis der rechten Seite stark erweitert und geschlängelt waren und ein unentwirrbares Netz bildeten, und wo selbst die sehr erweiterte Carotis um das Dreifache verlängert war. Diese Person hatte bei ihrer Geburt einen scharf umschriebenen, etwas bläulichen Fleck in der Regio mastoidea und occipitalis gehabt; allmählich hatte sich derselbe über die hintere und obere Fläche des Kopfes, um das Ohr und bis zur Schläfe ausgebreitet, und war pulsirend geworden. Paget***) schildert ein racemöses Angiom der Auricular gegend bei einem 23jährigen Menschen, welches hauptsächlich von der Art. auricularis posterior ausging. Als der Kranke 4 Jahre alt war, hatte man zuerst einen ganz kleinen Fleck bemerkt, der seitdem stets gewachsen war. Middeldorpf†) heilte durch Injection von Liq. Ferri sesquichlor. bei einem 16jährigen Mädchen eine Geschwulst, die schon in der ersten Lebenszeit als eine bräunliche Anschwellung zwischen Tuber ossis pariet. sin. und Sutura sagittalis bemerkt war, und sich seitdem bis zur Stirn und bis über die Mittellinie entwickelt hatte;

*) W. Krause. Archiv f. klinische Chirurgie. 1862. Bd. II. S. 152.
**) Breschet. Mém. de l'acad. T. III. p. 167. Pl. VI. Dict. des sciences méd. T. XX. p. 200. Pl.
***) Paget l. c. p. 274.
†) Goldschmidt. De aneurysmate cirsoideo et anastomotico. Diss. inaug. Vratisl. 1864. p. 36.

sie war 8 Cent. lang, 5½ breit, 3 hoch, maass 29 Cent. im Umfang und pulsirte sehr stark. Auch hier war die Carotis stark erweitert, ebenso die Art. frontalis, supraorbitalis, temporalis, besonders aber die occipitalis, welche an der Oberfläche der Knochen eine Art von Rinne gebildet hatten. Busch*) erzählt den Fall eines 12jährigen Knaben, der an einem racemösen Aneurysma auf dem Scheitel zu Grunde ging, das freilich erst seit ½ Jahre bemerkt, aber wahrscheinlich längst angelegt war; die Geschwulst war taubeneigross geworden, blutete häufig und ihre Heilung durch operative Eingriffe misslang. Ein Paar ähnliche Fälle, welche durch Unterbindung der Carotiden wenigstens verkleinert und zum Stehen gebracht wurden, berichtet Robert**). Laurie***) unterband die Art. brachialis bei einem 21jährigen Manne wegen einer angeblich congenitalen Erweiterung der Arterien des Vorderarmes und der Hand, welche sämmtlich ergriffen waren. Die Radialis war stark geschlängelt und mit 2 grossen Aussackungen versehen; ihr Ramus dorsalis hatte die Weite einer normalen Brachialis. Auch die Venen waren erweitert und die Radialseite der Hohlhand, sowie der Rücken des 2. und 3. Fingers mit flachen, nicht pulsirenden Geschwülsten besetzt. Drei kleine Telangiektasien fanden sich am 3. Finger und in der Hohlhand.

Mindestens ebenso häufig sind jedoch auch erworbene Fälle constatirt, und zwar hauptsächlich nach mechanischen Verletzungen. Manche dieser Verletzungen waren mit Verwundung verbunden, und man kann dann leicht auf die Vermuthung kommen, es handle sich um eine wirkliche Anastomose zwischen Arterie und Vene, um eine directe Communication, also um den vorher erwähnten Fall des Aneurysma spurium arterio-venosum. Ich erinnere in dieser Beziehung an den schon erwähnten Fall, den Stromeyer beobachtet und Wilhelm Krause beschrieben hat (S. 475). Hier hatte sich ein racemöses Angiom der Hand und des Vorderarmes entwickelt, nachdem der Kranke an der Hand durch den Biss eines Hundes im 7. Lebensjahre eine Verletzung erlitten hatte, bei der starke spritzende Blutungen eingetreten, also offenbar Arterien verletzt waren. Freilich wurden Beschwerden (drückende Gefühle) an der Stelle erst im 14., eine

*) W. Busch. Chirurg. Beobachtungen. S. 198.
**) Robert l. c. p. 24, 29.
***) Laurie. Lond. med. Gaz. 1843. Vol. I. p. 102.

Gefässgeschwulst zwischen Zeigefinger und Mittelfinger sogar erst im 25. Lebensjahre bemerkt; seitdem hatte sich aber im Laufe von 20 Jahren eine kolossale Erweiterung fast aller Gefässe der Hand und des Vorderarms ausgebildet, die an der Narbenstelle am stärksten war, und es lag nahe anzunehmen, dass eine arteriovenöse Anastomose gebildet sei. Bei der Untersuchung des amputirten und injicirten Arms fanden sich wohl kleinere Anastomosen zwischen Arterien und Venen, aber keine grössere Communication in dem gewöhnlichen Sinne. Die Bildung hat daher weniger Analogie mit dem Aneurysma spurium arterio-venosum, als vielmehr mit der pathologischen Vascularisation, welche bei adhäsiven Entzündungen zwischen verschiedenen Organen, z. B. zwischen Leber und Zwerchfell, zwischen Lunge und Rippenwand entstehen, und bei welchen zuweilen ziemlich starke Anastomosen zwischen Gefässen ganz heterologer Art, z. B. zwischen Bronchial- und Intercostal-Arterien, sich bilden. Eine Narbe aber ist einer Adhäsion gewiss gleichzusetzen.

In der Mehrzahl der Fälle handelt es sich freilich um blosse Contusionen. Barthel v. Siebold*) erzählt die Geschichte einer armen Häckerin von 27 Jahren, die 9 Jahre zuvor, mit einer schweren Last auf dem Rücken beladen, mit dem nackten rechten Fusse auf einen Stein aufgetreten war, ohne eine Wunde oder eine sichtbare Quetschung zu erleiden. Jedoch fühlte sie von dieser Zeit an beim Auftreten einen dumpfen Schmerz an dem äusseren Rande der Fusssohle, und allmählich erhob sich von hier aus eine immer zunehmende Geschwulst, die pulsirend wurde und sich schliesslich in der Richtung gegen den äusseren Knöchel und gegen die Zehen ausdehnte. Siebold heilte die Geschwulst durch Incision und Kauterisation. Brodie**) beschreibt ein Aneurysma racemosum, welches glücklich durch die Durchlegung einer Nadel geheilt wurde; es sass am Haarrande der Stirn bei einem Fräulein, das sich mit 5 Jahren an die Stelle gestossen hatte; die Geschwulst pulsirte und grosse Arterien waren schon äusserlich sichtbar. Streubel***) sah einen

*) Joh. Barth. v. Siebold. Sammlung seltner u. auserlesener chir. Beobachtungen u. Erfahrungen. Rudolst. 1807. Bd. II. S. 341. Taf. III. Fig. 2.

**) B. C. Brodie. Med. chir. Transact. 1827. Vol. XV. p. 176.

***) C. Guil. Streubel. De aneurysmate anastomotico. Diss. inaug. Lips. 1840. p. 12.

37jährigen Bauer, der eine pulsirende, bis zu den Augenbrauen reichende Geschwulst von 3 Zoll Umfang und ½ Zoll Höhe in der linken Schläfe hatte; dieselbe war 3 Monate nach einer Verletzung aufgetreten, die sich der mit einem schweren Getreidesack beladene Mann durch das Fallen in einen Graben und das Aufschlagen auf einen Stein zugezogen hatte, wonach unmittelbar heftige, unaufhörliche Cephalalgie gefolgt war. Auch nachher bestanden Schmerz und Agrypnie, unruhige Träume u. dgl. fort. Stromeyer*) berichtet von einem 46jährigen Manne, der vor vielen Jahren eine Fraktur des rechten Schlüsselbeins in dessen Mitte erlitten hatte und bei dem sich eine fast um das Doppelte erweiterte und dermaassen gewundene Brachialarterie fand, dass man ihre Länge auch wohl als verdoppelt annehmen konnte; die Erweiterung erstreckte sich auf die Art. ulnaris und radialis und die V. thoracica suprema. Cloquet und Orfila**) berichten von einem spanischen Marquis, der von Räubern überfallen und durch Schläge auf die rechte Seite des Kopfes niedergeworfen wurde; es erweiterten sich darnach die Art. temporalis, occipitalis und auricularis fast bis zur Dicke eines kleinen Fingers. Der Kranke litt fortwährend an Klopfen und Ohrensausen.

Manchmal sind es jedoch wirkliche Quetschwunden, welche die erste Veranlassung zur Angiombildung darbieten. Warren***) erzählt von einem Knaben, der durch einen Steinwurf an der rechten Seite des Hinterkopfes, dicht hinter dem Ohr, eine Quetschwunde erhielt, die langsam heilte; 3 Monate nachher fand sich eine muskatnussgrosse, pulsirende Geschwulst an der Stelle. Warren exstirpirte sie, wobei 3 Arterien unterbunden werden mussten und eine Menge kleiner Gefässe noch lange nachbluteten; es kam ein Recidiv, das jedoch durch kaustische und styptische Mittel geheilt wurde. Wutzer†) sah etwas Aehnliches bei einem 6jährigen Mädchen, welches durch einen Steinwurf am rechten Stirnhöcker eine Quetschwunde erhalten hatte, die mit einer bläulichen Narbe heilte. Aus dieser entwickelte sich allmählich eine Geschwulst, die endlich pulsirend wurde. Vom 14. Jahre an wuchs sie

*) Stromeyer. Handb. der Chirurgie. 1844. Bd. I. S. 382.
**) Cloquet et Orfila. Gaz. méd. de Paris. 1851. p. 170.
***) Warren l. c. p. 409.
†) Wutzer. Deutche Klinik. 1850. S. 173.

schneller; im 16. war die Geschwulst über 1 Zoll lang, und in ihrem Umfange fühlte man in Knochenrinnen die dilatirten Art. frontalis, supraorbitalis und die bis zum Durchmesser einer starken Radialis erweiterte Temporalis. Wutzer schnitt die Geschwulst aus und musste 13 Arterien unterbinden; es wurde Heilung erzielt. Robert*) besserte durch die Unterbindung der Carotis den Zustand eines 19jährigen Mädchens, welches im Alter von 8 Jahren durch einen Steinwurf eine Verwundung am Scheitel erlitten hatte, die stark blutete und in 14 Tagen heilte; 3 Jahre nach dieser Zeit hatte es zuerst eine kleine pulsirende Geschwulst bemerkt, später waren wiederholt Blutungen aufgetreten, und die Geschwulst hatte einen Durchmesser von 10 Cent. erlangt, während die Art. temporalis und occipitalis stark erweitert und geschlängelt wurden. Decès**) beschreibt eine pulsirende Geschwulst der Stirn, die sich von der Nasenwurzel bis zum Scheitel erstreckte, bei einem 20jährigen Menschen, der zuerst im Alter von 6 Jahren durch einen Steinwurf eine Wunde an der Schläfe und im Alter von 12 Jahren durch einen heftigen Schlag über der Augenbraue eine starke Quetschung erhalten hatte; an letzterer Stelle blieb eine Anschwellung, welche wuchs, pulsirend wurde, spontan blutete, und eine zunehmende Erweiterung aller benachbarten Arterien zeigte. Sie wurde durch Exstirpation glücklich geheilt.

Allerdings sind nicht alle diese Fälle so genau untersucht, dass die Möglichkeit ganz ausgeschlossen ist, es könne der eine oder andere sich auf ein arterio-venöses Aneurysma beziehen. In der That sind manche Fälle des letzteren, zumal an der Schläfe und dem Kopfe***), den eben erwähnten sehr ähnlich. Indess können wir die unbestreitbare Thatsache zu Hülfe nehmen, dass auch andere, wahre Aneurysmen nach Contusionen und Verwundungen entstehen. Jedenfalls setzt die Entwickelung racemöser Angiome, wie die der Aneurysmen, eine gewisse Reizung der Gefässwand voraus, welche zur Bildung neuer Wandelemente treibt. Robin†) fand in einem Aneurysma cirsoides der Schläfe die Arterien sowohl erweitert, als verdickt, und zwar

*) Robert l. c. p. 22.
**) Decès l. c. p. 39.
***) Vgl. die Fälle bei Bruns a. a. O. Abth. l. S. 155. Langenbeck. Deutsche Klinik. 1860. S. 195.
†) Robin. Gaz. méd. 1854. p. 329.

betraf die Verdickung hauptsächlich „die gelbe, elastische Haut", welche weicher und röther, als normal war, sowie die Adventitia, welche mit der Umgebung fester verwachsen war. Zum Theil mag der vermehrte Einfluss pulsirenden Blutes ein Erregungsmittel sein, wie wir das bei der Entwickelung des Collateralkreislaufes nach Unterbindungen sehen; zum Theil jedoch ist wohl in dem Gewebe selbst ein gewisser Wachsthumsreiz, wie bei der Ausbildung der Gefässe in Pseudomembranen. Das muss vor Allem festgehalten werden, dass es sich nicht um einfache Dilatation, sondern um wirkliches Wachsthum handelt, und wenn später auch die Wände der Arterien verdünnt sein mögen, so ist dies doch ein secundärer Zustand, wie ich es an der Geschichte der kleinen Hirnaneurysmen genauer dargelegt habe*). Die wahre Natur des Vorganges geht am besten daraus hervor, dass bei diffuser Elephantiasis**) Vergrösserungen der Arterien vorkommen, welche in jeder Beziehung den hier besprochenen gleich stehen.

Das Angioma racemosum kommt am häufigsten am Kopf***) und den Extremitäten vor. Von dem ersteren sind schon Beispiele genug aufgeführt worden; von den letzteren erwähne ich nach den mitgetheilten nur noch einige besonders bemerkenswerthe. Einer der interessantesten Fälle ist der von Cloquet, wo nicht blos die Art. brachialis mit ihren Aesten†), sondern fast sämmtliche Arterien des Körpers, jedoch hauptsächlich die der Extremitäten, hanfkorn- bis erbsengrosse aneurysmatische Ausstülpungen (Blindsäcke) trugen, deren Wandungen dünner waren, als die übrige Arterienwand. Ganz ausgezeichnet ist die Beobachtung von Breschet††), der an der Leiche einer Frau ein racemöses Angiom der Hohlhand und des Vorderarms fand: die Art. brachialis war stark erweitert, die Ulnaris wurde schnell sackig und geschlängelt, und in der Hohlhand lag ein ganz unentwirrbares Geflecht von erweiterten Gefässen aller Art, aus denen die Digitalarterien als sehr grosse Zweige hervortraten. Derselbe Beobachter†††) erzählt die Geschichte eines 65jährigen

*) Virchow. Archiv. Bd. III. S. 442. Taf. IV.
**) C. F. Hecker. Die Elephantiasis. Lahr. 1858. S. 12.
***) Alph. Robert l. c. sowie im Bullet. de l'acad. de méd. Paris. 1851. T. XVI. p. 584.
†) Carswell Path. Anat. Art. Hypertrophy. Pl. IV. fig. 2.
††) Breschet. Mém. de l'acad. de méd. T. III. p. 188. Pl. I.
†††) Breschet l. c. p. 188. Pl. II.—III.

Mannes, der an der Art. poplitaea zwei grössere Aneurysmen trug und dessen Arterien am Unterschenkel, an der Sohle und am Rücken des Fusses in der grössten Ausdehnung erweitert, geschlängelt und aneurysmatisch waren.

Aehnliche Veränderungen finden sich auch an inneren Arterien, ja manchmal besteht eine allgemeine Disposition zu solchen Ektasien durch den ganzen Körper. Namentlich sind es die Arterien des Unterleibes, welche daran Antheil nehmen, am häufigsten die des Beckens. Jedoch können auch andere Theile vorwiegend getroffen sein. An der Art. lienalis finden sich verhältnissmässig oft starke Schlängelungen und Ektasien, nicht selten mit partiellen Aneurysmen vergesellschaftet. An den Art. renales erstreckt sich die Disposition zuweilen bis tief in die Nierensubstanz hinein*). An den Art. mesaraicae nehmen manchmal die meisten Zweige Antheil an der Vergrösserung**). Dasselbe findet sich öfters am Gehirn***). Von der sogenannten Struma aneurysmatica ist früher gehandelt worden (S. 24).

Der Zustand der Venen ist in diesen Fällen ein sehr verschiedenartiger. Beschränkt sich der Prozess auf die grösseren Zweige der Arterien, so zeigen die Venen zuweilen gar keine erheblichen Veränderungen. Dehnt er sich dagegen auf die kleinen Aeste aus, so sind die Venen gewöhnlich varikös ausgedehnt, ja im Laufe der Zeit können ihre Varikositäten stärker werden, als die aneurysmatische Veränderung. Besonders lehrreich ist auch in dieser Beziehung der Fall von W. Krause †), wo die Venen der Handwurzel und des Vorderarms zum Theil die grössten Säcke bildeten und wo selbst die Vasa vasorum sehr stark erweitert waren.

Bestehen die racemösen Angiome längere Zeit, so können sich um sie herum allerlei atrophische und irritative Folgezustände bilden. Namentlich die Haut entzündet sich häufig und bildet entweder Verdickungen, die, wie in den Fällen von Breschet,

*) Präparat No. 102*b* vom Jahre 1857.

**) Rokitansky. Ueber einige der wichtigsten Krankh. der Arterien. §. 49. Taf. VI. Fig. 1.

***) Rokitansky. Lehrb. der path. Anat. Wien. 1846. Bd. II. S. 318.

†) W. Krause a. a. O. S. 150. Taf. II.—III. Vgl. einen Fall am Mittel- u. Ringfinger von J. Jackson (Ewart, Descr. catal. of the path. prepar. in the Museum of the med. Coll. Calcutta. p. 55).

ein warziges oder geradezu elephantiastisches Aussehen annehmen, oder sie wird der Sitz von Verschwärungen, die durch ihre Neigung zu Blutungen sehr gefährlich sind. Auch die einfache Atrophie der Theile bringt die Blutsäcke der Oberfläche näher und näher, und bedingt so eine Neigung zu bedenklichen Hämorrhagien. Ich erwähne in dieser Beziehung einen von Pelletan und Dupuytren*) aufgezeichneten Fall. Ein neugebornes Mädchen hatte einen weinhefenfarbenen Fleck an der oberen Hälfte des linken Ohres. In den nächsten Jahren wuchs derselbe zu einer beträchtlichen Geschwulst an, die allmählich weicher, livider und pulsirend wurde, und zu bluten anfing. Mit 18 Jahren kam die Kranke in das Hôtel Dieu: die ganze Schläfen- und Hinterhauptsgegend war jetzt von einer pulsirenden Ektasie eingenommen. Nach vergeblichen Heilversuchen starb die Unglückliche unter Blutungen, sowie localen und metastatischen Abscessbildungen. Bei der Autopsie fand man nicht nur die Art. temporalis und occipitalis stark erweitert, geschlängelt und verdünnt, sondern auch sämmtliche Arterien des Körpers sehr dünn und die Art. tibialis postica und peronaea links weit, geschlängelt und höckerig.

Das Wachsthum dieser Angiome wird durch mechanische Eingriffe, durch Menstruation und Gravidität leicht gesteigert. Baum**) beschreibt den seltenen Fall einer solchen Geschwulst der linken Gesässgegend bei einer 32jährigen Frau, deren erste Spur sich 4 Jahre zuvor bei ihrer zweiten Schwangerschaft gezeigt hatte und die mit den zwei folgenden Schwangerschaften so gewachsen war, dass sie 13 Cent. in der Breite, 14 in der Höhe und 22 Cent. im Umfange maass. — Andererseits giebt es auch hier Beispiele spontaner Rückbildung. So war bei dem früher (S. 478) erwähnten spanischen Marquis, als Cloquet und Orfila ihn 10 Jahre nach ihrer ersten Untersuchung wiedersahen, jede Spur der Krankheit verschwunden. Chevalier***) fand bei einer 23jährigen Frau eine so beträchtliche Erweiterung

*) Pelletan. Clinique chir. Paris. 1810. T. II. p. 59. Pl. II. fig. 2—3. Breschet. Mém. de l'acad. de méd. T. III p. 154 (Bruns a. a. O. Abth. I. S. 168. Taf. III. Fig. 3—4).

**) Guil. Georg. Baum. De laesionibus aneurysmatibusque arteriarum e et ischiadicae. Diss. inaug. Berol. 1859. p. 5.

***) evalier. Journ. des connaiss. méd. chirurg. 1851. Mai. p. 266 a. O. S. 165).

und Schlängelung der vorderen Zweige beider Temporales, dass sie den Umfang einer Schreibfeder erreicht hatten und wie variköse Venen aussahen; die hinteren Zweige, sowie die Art. occipitalis waren ähnlich verändert. Zwei Jahre später war Alles verschwunden. — Hier scheinen demnach ähnliche Vorgänge stattzufinden, wie bei der puerperalen Rückbildung der während der Schwangerschaft colossal erweiterten Uterinarterien.

Leider tritt dieser Fall sehr selten ein. Die Regel ist das fortschreitende Wachsthum, welches allmählich immer grössere Gefahren mit sich bringt und daher zur Operation zwingt. Früher hat man sich meist begnügt, die Ligatur der zuführenden Arterien zu machen, meist mit sehr geringem Erfolge, da die grosse Zahl der Anastomosen den Collateralzufluss sehr begünstigt. Nur bei kleineren Geschwülsten ist die Exstirpation oder das Durchführen von Nadeln mit nachfolgender Ligatur ausführbar. Die ältere Chirurgie hatte daher im Grossen ungünstige Ergebnisse. Erst durch die Einführung der Injection coagulirender Flüssigkeiten, namentlich des Liq. Ferri sesquichlorati, ist eine grössere Sicherheit des Erfolges erzielt worden. —

Dem Aneurysma racemosum parallel steht der ungleich häufigere Varix racemosus s. cirsoides s. anastomoseon*), der an den Unterextremitäten, den Schamlippen und dem Samenstrang eines der gewöhnlichsten Uebel bildet. Es ist nicht meine Absicht, seine Geschichte hier genauer zu verfolgen, indess musste ich ihn doch erwähnen, da für Jeden, der sich ein vollständiges Bild der hier in Frage kommenden Zustände entwerfen will, es nothwendig ist, auch die parallelen Vorgänge an den Venen in Vergleich zu ziehen. Es kommt hinzu, dass manche Fälle durchaus geschwulstartig auftreten und als Angioma racemosum venosum unterschieden zu werden verdienen. In diese Kategorie gehört namentlich die schon seit alten Zeiten bekannte und viel behandelte Varicocele, die meist bis zum Hoden, selten bis in den Hoden selbst sich erstreckende Erweiterung und Schlängelung der Venen des Samenstranges. Ein ganz ähnlicher Zustand findet sich an dem Plexus pampiniformis der Frau, so dass man auch eine Varicocele feminina zulassen muss.

---

*) Virchow. Archiv. Bd. III. S. 438.

Aber auch an anderen Theilen sind derartige Zustände möglich. Bruns*) hat mit Sorgfalt die Fälle von Varix cirsoides gesammelt, welche am Kopf vorkommen, und welche in vieler Beziehung sich den anderen Angiomformen dieser Gegend anschliessen. Ich hebe daraus namentlich den Fall von einem angebornen Angioma venosum von Merssemann hervor: die auf der hinteren Fontanelle sitzende Geschwulst war bei der Geburt taubeneigross gewesen und hatte sich binnen 6 Wochen um das Dreifache vergrössert. Sie wurde durch Ligatur und nachfolgende Exstirpation entfernt. Es zeigte sich, dass sie hauptsächlich aus einem Bündel sehr dicker, mit kugeligen Erweiterungen versehener Venen bestand. — Diese Geschwülste sind deshalb von besonderer Bedeutung, weil, wie bei gewöhnlichen Angiomen (S. 352, 371), in zwei Fällen (von Pelletan und Melchiori) die Venen der Geschwulst durch die Kopfknochen hindurch mit den Sinus durae matris in feiner Anastomose standen. Es ist dies für die Folgen der Operation von grosser Bedeutung: in dem Falle von Pelletan starb der 15jährige Kranke an eiteriger Pachymeningitis. Indess berichtet Warren**) einen ähnlichen Fall, wo die Exstirpation mit gutem Erfolge ausgeführt wurde.

Vom Handrücken beschreibt Lobstein***) eine subcutane, vielfächerige Blutgeschwulst, welche mit dem Venenplexus anastomosirte. Cruveilhier†) hat unter der Bezeichnung des Varix serpentinus sehr lehrreiche Beispiele zusammengestellt. An den Schamlippen der Frauen findet sich diese Form ungemein häufig.

Nur kurz will ich endlich das Vorkommen venöser Angiome im Parenchym tieferer und innerer Organe berühren. In chirurgischer Beziehung sind am meisten die der Muskeln von Bedeutung, die sich am häufigsten am Unter- und Oberschenkel, sowie am Gesäss finden. Die Erweiterung betrifft für gewöhnlich kleinere Aeste, kann aber so vielfach sein, dass das zwischenliegende Muskelparenchym fast ganz zum Schwinden kommt††).

---

*) Bruns a. a. O. Abth. I. S. 192. Taf. III. Fig. 12.
**) Warren. Surg. observ. on tumours. p. 430.
***) Lobstein l. c. p. 329.
†) Cruveilhier. Traité d'anat. path. génér. T. II. p. 809, 819.
††) Verneuil. Gaz. hebd. 1861. p. 428. Sirus-Pirondi. Ebendas. p. 582.

Die Untersuchungen über die Natur des Varix racemosus sind keineswegs so genau, wie es wünschenswerth wäre. Insbesondere ist die Frage von der Bildung abnormer Anastomosen zwischen verschiedenen Aesten und Zweigen nicht sorgfältig genug verfolgt. Ich erinnere daher hier nur an den merkwürdigen Fall von Varix anastomoticus zwischen der V. lienalis und der V. azygos, den ich früher beschrieben habe*), und der durch die colossalen Ektasien, welche dabei vorhanden waren, eine der schätzenswerthesten Analogien für die hier in Frage stehenden Verhältnisse bietet. Andererseits darf nicht übersehen werden, dass die Wachsthumserscheinungen, welche die Vergrösserung der Venen begleiten, zuweilen die auffälligste Analogie finden in hyperplastischen Prozessen der Umgebung. Dies trifft namentlich für gewisse Fälle der diffusen Elephantiasis, namentlich congenitale zu (Bd. I. S. 317), bei denen man zum Theil versucht sein könnte, von einer Combination mit Varix racemosus zu sprechen. Hecker**) hat einen mustergültigen Fall beschrieben, wo bei einer 32jährigen Person eine colossale Elephantiasis des Rückens bestand, bei der die venösen Gefässe, namentlich die Azygos und ihre Aeste, sowie der Plexus spinosus auf das Aeusserste erweitert, geschlängelt und in ihren Wandungen verdickt waren. Dass auch die Arterien betheiligt waren, habe ich schon erwähnt (S. 480). Gewisse Abschnitte der Geschwulst hatten daher mehr den Charakter des Angioms, als den des Fibroms (Elephantiasis). Die ersten Anfänge der Geschwulst hatte die Kranke in ihrem 14. Lebensjahre bemerkt; das Hauptwachsthum datirte von einem Wochenbett im 26. Lebensjahre, nach welchem die Menses nicht wieder eintraten. Schon mit 19 Jahren hatte sie jedoch eine Geschwulst der äusseren Geschlechtstheile gehabt, aus der sich nach künstlicher Eröffnung viel Flüssigkeit entleerte.

Die Geschichte der racemössen Varicen unterscheidet sich von der der arteriellen durch die Häufigkeit spontaner Thrombose. Kommt diese in kleineren Massen zu Stande, so giebt es sehr leicht Phlebolithen; dehnt sie sich weiter aus, so entstehen grössere Thromben, welche alle die Veränderungen er-

*) Virchow. Würzb. Verhandl. (1856) Bd. VII. S. 21.
**) C. F. Hecker a. a. O. S. 9. Taf. I.—II.

fahren können, die ich anderweit genauer geschildert habe*). Namentlich sind hier Schmelzungen des Thrombus, puriforme und jauchige Erweichungen mit secundärer Entzündung der Venenwand (Phlebitis) sehr häufig.

Spontane Rückbildungen sind äusserst selten; sie geschehen gewöhnlich in der Art, dass die Thrombose zur Bindegewebsbildung und damit zur Obliteration führt. Indess kann auch ohne Thrombose durch allmähliche Rückbildung die Weite der Gefässe abnehmen. Eine grössere Sicherheit hat die Prognose jedoch auch hier erst durch bessere Behandlungsmethoden, namentlich durch die Einführung der künstlichen Injection gewonnen. Jedes andere operative Vorgehen, vielleicht mit einziger Ausnahme der Galvanokaustik, bringt die Gefahr der Thrombose und ungünstiger Metamorphosen des Thrombus mit sich. Nur bei kleineren Geschwülsten lässt sich das Ganze durch Aetzmittel, durch das Messer oder gelegentlich durch Ligatur entfernen. —

Bei Thieren sind angiomatöse Zustände verhältnissmässig selten, obwohl die Kämme der Hähne und die Kader der Puter gewissermaassen physiologische Paradigmen derselben darstellen. Rigot**) beschrieb Fälle von Aneurysma per anastomosin beim Pferd und Hund, Crisp beim Hund. Ein Pferd mit weisser Oberlippe hatte in letzterer einen Fleck von der Grösse eines Fünffrankenstückes; es fand sich, dass ein, von den Venen aus leicht zu injicirendes schwammiges Gewebe, ganz ähnlich den Corpora cavernosa glandis, die ganze Dicke der Haut einnahm. Beim Hunde fand Rigot solche Geschwülste am Brusttheil des Euters, am unteren Augenlide und an der Vorhaut. Röll***), indem er die Seltenheit der Telangiektasie bei den Hausthieren hervorhebt, giebt als Fundstellen die zarteren Stellen der Haut, die Lippen, Augenlider, das Euter und den Schlauch, endlich die Darmschleimhaut an. Gurlt†) erwähnt Hämorrhoiden vom Hund, Stiebel††) vom Hund und Affen. —

---

*) Virchow. Gesammelte Abhandl. S. 323—332, 533—551.

**) Gurlt. Lehrb. der path. Anat. der Haussäugethiere. Th. I. S. 307. Crisp l. c. p. 344.

***) Röll. Lehrb. der Path. u. Ther. der nutzbaren Hausthiere. Wien. 1856. S. 172.

†) E. F. Gurlt. Nachträge zum Lehrb. der path. Anat. der Haussäugethiere. Berlin. 1849. S. 79.

††) Stiebel. Casper's Wochenschr. 1851. S. 758.

Zum Schluss habe ich noch das bis jetzt wenig durchforschte Gebiet der Gefässgeschwülste der Lymphbahnen zu besprechen. In der That giebt es auch ein Angioma lymphaticum s. Lymphangioma. Am bekanntesten und deutlichsten ist jene Form, welche dem Aneurysma cirsoides entspricht, und welche daher früher unter dem Namen Cirsus (C. Gräfe) oder Myzeurysma (Kluge) aufgeführt wurde. Man kann sie am besten als Lymphangioma racemosum bezeichnen. Abgesehen von manchen Beobachtungen über partielle Ektasien einzelner Lymphgefässe, finden sich in der Literatur vereinzelte Fälle von so kolossalen Erweiterungen ganzer Lymphgefässbezirke, dass sie in Form von wirklichen Tumoren erschienen. Hier ist vor Allen der schöne Fall von Amussat zu erwähnen, den Breschet*) hat abbilden lassen: Bei einem jungen Manne von 19 Jahren, von der Insel Bourbon gebürtig, hatte sich seit einiger Zeit**) in jeder der beiden Leistengegenden eine ziemlich beträchtliche Geschwulst gebildet. Man rieth ihm, ein Bruchband zu tragen. Dieses gewährte ihm mehrere Jahre hindurch grosse Erleichterung. Allein eines Morgens traten unter heftigem Fieber lebhafte Schmerzen in der rechten Brust und der Weiche ein, und der Tod erfolgte im Laufe von 24 Stunden unter Delirien, Angst und Unruhe, u. s. w. Bei der Autopsie stellte es sich heraus, dass man Convolute ektatischer Lymphgefässe vor sich hatte, in deren Entwickelung die Leistendrüsen ganz und gar aufgegangen waren. Die Dilatation setzte sich vom Schenkel bis zur Einmündung des Duct. thoracicus fort. (Ein grosser Eitersack in der Leistengegend und Eiter in der Brust erklärten die übrigen Zufälle.) Ein Grund für die Ektasie wurde nicht gefunden. Ich erwähne daher, dass ich***) einmal bei einem neugebornen Kalbe die

*) G. Breschet. Le système lymphatique considéré sous les rapports anatomique, physiologique et pathologique. Paris. 1836. p. 261. Pl. IV. (Darnach eine Abbildung bei Carswell, Path. Anat. Art. Hypertrophy. Pl. IV. fig. 4.)

**) Die Beschreibung von Breschet ist in diesem Punkte nicht klar. Im Text (p. 261) heisst es: Ce jeune homme, natif de l'île Bourbon, portait à chaque aine une tumeur, qui s'était développée d'elle-même un an auparavant. Arrivé en France, il résida cinq ans à St. Malo Dans cette ville on lui conseilla l'application d'un bandage herniaire double etc. Dagegen in der Tafel-Erklärung (p. 302) wird gesagt: On voit — les troncs lymphatiques — qui avaient occasionné aux aines des tumeurs pour lesquelles le malade portait depuis l'âge de cinq ans un bandage herniaire double.

***) Virchow. Archiv. Bd. VII. S. 130.

Mündung des Duct. thoracicus durch eine congenitale Thrombose der V. jugularis verschlossen gesehen habe; hier waren fast alle Organe durch dilatirte Lymphgefässe auf das Aeusserste ausgedehnt, namentlich war der Darm über und über mit breiten, rosenkranzförmigen Kanälen so dicht überzogen, dass man kaum noch Zwischengewebe erkannte. Alle diese Lymphgefässe enthielten eine leicht sanguinolente Flüssigkeit.

Zuweilen finden sich derartige Ektasien auf kleinere Bezirke beschränkt. Am häufigsten geschieht dies bei entzündlichen Zuständen, wie sie sich z. B. im Puerperium an den Ligamenta lata ausbilden. Aber auch an äusseren Theilen kommen rosenartige Entzündungen mit auffälliger Lymphgefäss-Ektasie vor. So namentlich an dem Praeputium*) und von da ausgehend bis zur Wurzel des Penis, so dass die mit Flüssigkeit gefüllten Lymphgefässe als erhabene, durchscheinende Stränge über die Oberfläche hervortreten. Robin**) nennt diese Form geradezu Tumeur érectile lymphatique. Daran schliessen sich gewisse, schon früher (Bd. I. S. 301, 323) von mir behandelte Fälle von Elephantiasis, insbesondere solche, welche mit Lymphorrhoe verbunden sind: die Elephantiasis lymphorrhagica, wie sie namentlich unter den Tropen vorkommt. Mit Recht hat Desjardins***) darauf aufmerksam gemacht, dass auch der Kranke von Breschet aus einer tropischen Colonie stammte, und es wird diese Analogie um so mehr Anerkennung finden müssen, als bei der von Desjardins beschriebenen Kranken das Uebel auf der Insel Maurice ganz in derselben Weise sich ausbildete, nur dass dabei Lymphorrhoe und Anschwellung des Schenkels bestand. Es war eine 39jährige Französin, deren Gesundheit längere Zeit auf der Insel ganz ungestört gewesen war, bis sich zuerst in kleiner Zahl, dann nach einem typhoiden Fieber in zunehmender Menge eine blasige Eruption am Bauche und später Lymphgeschwülste an den Oberschenkeln ausbildeten, die von Zeit zu Zeit reichlich milchige Lymphe entleerten. Die Blasen standen einzeln oder gruppenweise, hatten die Grösse von gekochten Sagokörnern und

*) N Friedreich Würzb. Verhandl. Bd. II. S. 319. Huguier. Bull. de la soc. de chir. T. II. p. 592. Beau. Révue méd. chir. de Paris. 1851. T. IX. p. 22.

**) Robin. Gaz. méd. de Paris. 1854. p. 349.

***) Desjardins. Gaz. méd. de Paris. 1854. p. 364.

erwiesen sich als Lymph-Varicen. Ausserdem fanden sich beträchtliche Erweiterungen der subcutanen Lymphgefässe und am inneren Theile der Leistengegend drei Geschwülste, welche aus grösseren Ampullen zu bestehen schienen. Eine derselben, von der Grösse des letzten Gliedes des Zeigefingers, sass am Schambein in der Nähe des Inguinalkanals; eine zweite, von der Grösse des Nagelgliedes vom Daumen, oberhalb des Durchtrittes der Schenkelgefässe in dem Cruralring; eine dritte, von der Grösse der letzten Phalanx des Kleinfingers, unterhalb der Leistenfalte gerade über der V. femoralis. Sie traten wenig hervor, waren aber deutlich zu fühlen, verkleinerten sich unter dem Fingerdruck, um sich nachher wieder zu füllen, wurden weicher in sitzender, härter in stehender Stellung. Ein Zusammenhang zwischen Lymphorrhoe und Menstruation bestand nicht.

Aehnliche Beispiele von oberflächlichen lymphatischen Telangiektasien kommen auch primär in Europa vor. Einen ausgezeichneten Fall der Art hat Fetzer in Stuttgart*) beobachtet. Ein 16jähriges Mädchen, welches wegen einer doppelten Schenkelhernie schon seit seinem 8. Jahre ein Bruchband trug, bemerkte unter demselben einen 3 Finger breiten, bräunlichen Streifen, der 1 Zoll unter dem Nabel links von der Linea alba anfing und sich von da um die eine Seite des Bauches bis zur Mitte des Rückens fortsetzte. Auf dem vorderen Theile dieses Streifens sassen in einem Haufen etwa 18 Geschwülste, meist von der Grösse einer männlichen, einige von der einer weiblichen Brustwarze; sie waren welk, schmerzlos und compressibel, erhoben sich aber wieder bei Nachlass des Druckes. Nach mehreren Monaten platzten dieselben und es entleerte sich eine milchige Flüssigkeit in grosser Menge. Durch die Oeffnung einer der Blasen liess sich eine Sonde etwa 1 Zoll weit einbringen. Sehr richtig schloss Fetzer, dass es sich hier um dilatirte Lymphgefässe handele. Die von Schlossberger ausgeführte chemische Analyse der Flüssigkeit ergab einen grossen Gehalt an Albumin und Fett. — Aehnliche Beobachtungen vom Oberschenkel besitzen wir von Demarquay, Michel und Thilesen**). In

*) W. Fetzer. Archiv f. physiol. Heilk. 1849. Bd. VIII. S. 128.

**) Demarquay. Mém. de la soc. de chir. T. III. p. 139. Michel. Gaz. méd. de Strasb. 1853. Thilesen. Norsk Magaz. for Lägevid. Bd. IX. (Günsburg's Zeitschr. 1856. Bd. VII. Canstatt's Jahresber. f. 1856. Bd. III. S. 271.)

dem letzteren Falle handelte es sich um einen 19jährigen Kranken, bei dem schon in den ersten Lebensjahren eine ebene, unschmerzhafte, in der Grösse wechselnde Geschwulst des Oberschenkels bemerkt war. Im Laufe der Zeit hatte sie sich über die ganze Extremität ausgedehnt, den Habitus einer Elephantiasis lymphorrhagica angenommen und stellenweise mit compressiblen Bläschen bedeckt. Nach dem Tode fand Voss in den stark hypertrophischen Theilen ein grosses maschiges Netz ausgedehnter Lymphgefässe, von denen einige die Dicke einer Federpose hatten. Die cutanen Blasen erwiesen sich als ampulläre Aussackungen der Lymphgefäss-Enden.

Diese, fast sämmtlich der neuesten Zeit angehörigen Erfahrungen regen einen Gedanken von Neuem an, der namentlich am Anfange des gegenwärtigen Jahrhunderts sehr häufig und mit grosser Zuversicht ausgesprochen wurde*): ob nicht eine grössere Reihe von Cysten (Hydatiden, Wasserblasen) auf Lymphektasien zu beziehen sei (Bd. I. S. 318). Unsere Vorgänger knüpften daran die weitere Meinung, dass durch Berstung solcher Cysten oder auch wohl der Lymphgefässe selbst Lymphgeschwülste und bei freiem Erguss der sogenannte Hydrops lacteus entstehe**). Wenn auch nicht geleugnet werden kann, dass in diesen Annahmen viel Willkürliches und Falsches liegt, so verdienen doch diese lange bei Seite geschobenen Fragen einmal wieder genauer geprüft zu werden.

Ausser der Elephantiasis haben wir noch einen anderen Fall erwähnt, in welchem eine nähere Beziehung zu Lymphgefässen hervortritt, das ist die Makroglossie. Ich habe schon früher (S. 100) gezeigt, dass es sich dabei um eine interstitielle Hyperplasie des Bindegewebes mit Bildung lymphatischer Hohlräume handelte, welche letztere sich selbst auf die Lymphdrüsen ausdehnte. Man könnte daher eine solche Geschwulst auch geradezu ein Lymphangioma cavernosum nennen und es den cavernösen Angiomen der Blutgefässe parallel stellen. Schon in meiner

*) Voigtel. Handb. der path. Anat. Halle. 1804. Bd. I. S. 501. Joh. Fr. Meckel. Handb. der path. Anat. Leipz. 1816. Bd. II. 1. S. 260. Vgl. die weitere Literatur bei Otto, Lehrb. der path. Anat. Berlin. 1830. Bd. I. S. 367. Anm. 3.

**) Virchow. Handb. der spec. Pathol. u. Therapie. Erlangen. 1854. Bd. I. S. 201.

ersten Mittheilung über Makroglossie *) habe ich die Analogie dieses Zustandes mit Lymphgefäss-Ektasien hervorgeboben, und Billroth **), der sich mir anschloss, hat die Vergleichung zwischen cavernösen Blut- und Lymphgeschwülsten bestimmt ausgesprochen. Die Erwägung, dass auch die Makroglossie überwiegend häufig angeboren ist oder sich wenigstens auf einer congenitalen Anlage entwickelt, begünstigt diese Auffassung.

Dazu kommt ein anderer Umstand. Nicht ganz selten findet sich in Verbindung mit der Makroglossie, zuweilen auch unabhängig davon, die Makrochilie, ein ähnlicher Zustand der Lippen, zumal der oberen. Hodgkin ***) bezeichnet ihn als Hypertrophie des submukösen Zellgewebes, deutet seine congenitale Natur an, und erwähnt, er habe ihn scharf begrenzt durch die Mittellinie und zwar sowohl an der Zunge, als an den Wangen und Lippen gesehen. Möglicherweise setzt sich die Verdickung noch weiter nach innen fort †). Ueber das Verhältniss dieses Zustandes zu der sogenannten Doppellippe (Labium duplex, Bourrelet muqueux) ist es noch nicht möglich, ein bestimmtes Urtheil auszusprechen; Bruns ††), der eingehend über letztere handelt, lässt sie aus einer faltenähnlichen Duplicatur der verdickten Lippenschleimhaut bestehen, unter welcher zahlreiche hypertrophische Drüschen dicht gedrängt in reichlichem und sehr gefässreichem Bindegewebe lägen. Auch ich habe solche drüsigen Anschwellungen gesehen, aber es ist mir in hohem Grade wahrscheinlich, dass die eigentliche Doppellippe, wie Billroth †††) angiebt, mit der Makrochilie nahe verwandt ist.

Die Analogie der letzteren mit der Makroglossie ist zuerst von Rich. Volkmann *†) hervorgehoben worden. Der von ihm beschriebene Fall hat dadurch ein doppeltes Interesse, dass er zugleich eine bestimmte Beziehung zu den gewöhnlichen Angiomen erkennen lässt. Ein 20jähriger Mensch hatte ein über

---

*) Virchow. Archiv. 1854. Bd. VII. S. 130.
**) Billroth. Beiträge zur pathol. Histologie. Berlin. 1858. S. 216.
***) Hodgkin. Lect. on morbid anat. of the serous and mucous membranes. Lond. 1840. Vol. II. 1. p. 228.
†) Catal. of the path. prep. in Guy's Hosp. Museum No. 1670 ^{50}, 1671.
††) Bruns a. a. O. Abth. II. Bd. I. S. 599.
†††) R. Volkmann. Observ. anat. et chirurg. quatuor. Lips. 1857. p. 17. Zeitschr. f. rat. Medicin. 1857. Neue Folge. Bd. VIII. S. 341.
*†) Billroth. Beiträge zur path. Histologie. S. 217.

den grössten Theil der Wangen- und Nasengegend ausgebreitetes Feuermal: flache, blaurothe, unregelmässige Flecke, die nur zum Theil durch Fingerdruck verblassten. Dazu kam eine Vergrösserung der Unterlippe bis um das Dreifache. Schon bei der Geburt war eine leichte Vergrösserung vorhanden gewesen, welche das Saugen unmöglich machte. Anfangs war dieselbe stationär geblieben. Im Alter von 2 Jahren hatte sich jedoch eine Entzündung mit Bläschenbildung an der Schleimhautseite entwickelt, welche später häufig wiederholte Schrunden und Borken erzeugte und im Laufe von 5—6 Jahren die beträchtliche Zunahme der ganzen Unterlippe herbeiführte. Eine ausgiebige Exstirpation brachte nur geringen Erfolg, da sich alsbald eine neue beträchtliche Anschwellung bildete; erst unter anhaltender Compression wurde eine erhebliche Verkleinerung erzielt.

Die histologische Zusammensetzung der exstirpirten Masse, welche aus einem sehr festen fibroiden Gewebe bestand, nähert diesen Fall einem von Billroth*) beschriebenen, der jedoch eine ganz andere Aetiologie hatte. Ein 2jähriger Knabe bekam nach oberflächlicher Noma eine sehr feste Narbe an der Unterlippe, welche sich mehr und mehr verdickte, so dass eine theilweise Exstirpation vorgenommen werden musste. Allein die neue Narbe wurde bald wieder auffallend dick und hart, und wuchs so rasch, dass in weniger als einem Jahre eine wallnussgrosse Geschwulst entstand. Diese wurde exstirpirt und zeigte eine Zusammensetzung aus stark kernhaltigem Bindegewebe und elastischen Fasern. Die Wunde heilte schnell, aber schon nach 14 Tagen war die Narbe wieder äusserst hart und voluminös; neben ihr hatten sich an der Mundschleimhaut eine Menge harter, hirsekorngrosser Knötchen gebildet. Zugleich war eine starke Auflockerung des Zahnfleisches und leichtes Bluten desselben aufgetreten.

Später hat Billroth**) eine für die cavernös-lymphatische Natur dieser Bildung entscheidende Beobachtung gemacht. Ein 15jähriger Mensch, der von Geburt an eine auffallend dicke Oberlippe gehabt und in den Kinderjahren vielfach an Halsdrüsen-

*) Billroth. Mein Archiv. 1855. Bd. VIII. S. 263.
**) Billroth. Beiträge zur pathol. Histologie. 1857. S. 218. Taf. VI. Fig. 6—7.

Anschwellungen gelitten hatte, zeigte eine Vergrösserung der Lippe um das Vierfache; sie ragte halbkugelig über die Unterlippe vor, sah dunkelroth aus, war mehrfach erodirt und blutete leicht; sie war unschmerzhaft, nicht compressibel, nicht fluktuirend, straff elastisch. Wiederholte acute, entzündliche Anfälle hatten diese Vergrösserung zu Wege gebracht. Es wurde der grössere Theil der Geschwulst von Langenbeck excidirt: dieselbe zeigte schon vom blossen Auge ein cavernöses Balkengewebe, dessen Maschenräume theils weisse Gerinnsel, theils seröse Flüssigkeit enthielten und bis kleinerbsengross waren; die Lippendrüsen nicht vergrössert. Die Balken bestanden aus Bindegewebe, welches viele elastische Fasern und Blutgefässe, hie und da auch quergestreifte Muskelfasern (vom M. orbicularis oris) enthielt; sie waren mit Epithel bekleidet. Die Flüssigkeit enthielt kleine, den Lymphkörperchen gleichende Zellen. Die Entwickelung der Hohlräume begann durch heerdweise Wucherung der Bindegewebskörperchen.

Wenn die erstgenannten Fälle vielfach an Keloid (Bd. II. S. 242) erinnern, so lässt der letzte die schon bei der Makroglossie (S. 100) von mir hervorgehobene Beziehung zur Elephantiasis bestimmt hervortreten. Noch mehr ist dieses bemerkbar bei den ganz nahe verwandten Fällen von partieller Hyperplasie des Gesichts. Schon Billroth*) hat die nosologische Identität gewisser „Hypertrophien" der Wangen mit der Makrochilie erwähnt. Weisser**) beschreibt aus der Klinik von Langenbeck eine ausgedehnte Hyperplasie bei einem 6 Monate alten Mädchen, welche freilich eine erhebliche Zunahme des subcutanen Fettes zeigte, aber doch wegen der gleichzeitigen Veränderungen der Zunge hier anzuschliessen ist. Die linke Gesichtshälfte war bis zur Stirn und zum Scheitel von einer weichen, fluctuirenden, faustgrossen Geschwulst eingenommen, welche die Nase nach rechts verdrängt hatte; die Alveolarfortsätze waren vergrössert und nach auswärts, das Auge nach aufwärts verschoben. Die Papillen der Zunge sämmtlich pilzförmig hervorragend, so dass das ganze Organ vergrössert und rauh erschien; an der unteren Fläche sassen umschriebene, warzenförmige Auswüchse. Auf der

*) Billroth a. a O. S. 217.

**) Weisser. De linguae structura pathologica. Diss. inaug. Berol. 1858. p. 15.

Haut der Wange fanden sich gelbliche und graue Flecke mit verdickter Epidermis. Bei der Geburt war die Geschwulst apfelgross gewesen. — Noch viel auffälliger war das Verhalten in einem von Passauer*) beobachteten Falle bei einem 11jährigen Knaben. Die Mutter desselben erinnerte sich, als sie mit ihm schwanger ging, durch einen beladenen Wagen gegen eine Mauer gequetscht und darauf unter heftigen Schmerzen längere Zeit erkrankt gewesen zu sein. Die Entbindung trat zu rechter Zeit ein und das Kind wurde mit einer auffallenden Verunstaltung des Gesichts geboren. Mit dem weiteren Wachsthum des Knaben wuchs auch die Geschwulst, welche die ganze linke Seite des Gesichts, namentlich der Wange einnimmt und sich nach oben bis zum unteren Augenlide und zur Schläfe, nach unten bis zum Halse erstreckt. Ober- und Unterlippe nehmen daran mit ihrer linken Hälfte Antheil, ebenso die Zunge, der Gaumen und das Zahnfleisch.

Diesen Fällen von angeborner Störung, die man als Naevus lymphaticus unterscheiden kann, schliessen sich ein Paar Beobachtungen von erworbener Hyperplasie der Wangen an, die Stilling**) berichtet. Ein 48jähriger Bauernknecht hatte in Folge eines Sturzes vom Pferde vor 25 Jahren eine Vergrösserung der rechten Wange bis zum Umfange eines kleinen Kindskopfes erlitten; an derselben zeigten sich himbeer- oder brombeerartige, aus erweiterten Blutgefässen bestehende Stellen, und die anatomische Untersuchung eines exstirpirten Stückes ergab das Vorhandensein zahlreicher erweiterter Gefässe. Ebenso hatte ein 38jähriges Bauernmädchen eine mannsfaustgrosse Geschwulst der rechten Wange, die nach einem Steinwurfe in ihrem 9. Jahre sich entwickelt hatte; dieselbe hing bis unter die Mitte des Halses herab und war weich anzufühlen; der entsprechende Theil der Mundschleimhaut ragte als ein bläulich rother Wulst zwischen den Zahnreihen in die Mundhöhle hinein.

Solche Veränderungen können eine grosse Aehnlichkeit mit denjenigen darbieten, die wir als Leontiasis sowohl bei der Elephantiasis (Arabum), als bei der Lepra (Arabum) früher beschrieben haben (Bd. I. S. 327, Bd. II. S. 512). Sie stehen in der That der ersteren ganz nahe; von der zweiten sind sie ganz

*) O. Passauer. Mein Archiv. Bd. XXXVII. S. 410. Taf. VIII.
**) Stilling. Untersuchungen über Spinal-Irritation. Leipz. 1840. S. 387.

und gar zu trennen. Eine genauere Untersuchung muss jedoch erst ergeben, wie gross die Betheiligung des Lymphapparates an ihnen ist: für jetzt mag es genügen, die Aufmerksamkeit auf die Hauptfragen hingerichtet zu haben*).

Auch bei den Lymphangiomen handelt es sich keineswegs nur um einfache Ektasien gewöhnlicher Lymphgefässe, sondern zum Theil um Hyperplasie mit Ektasie der alten, zum Theil um eigentliche Neoplasie von Lymphgefässen. Dass die letztere überhaupt vorkommt, hat schon vor langer Zeit Schröder van der Kolk**) an Adhäsionen und Krebsen dargethan; für Myxom und Krebs hat neuerlich auch Wilh. Krause***) den Nachweis geliefert. Eine solche Neubildung ist um so wahrscheinlicher in den Fällen, wo zugleich Neubildung von Blutgefässen stattfindet, und es liegt von vornherein nahe zu vermuthen, dass auf diese Weise eine Combination von Lymphangiomen und Blutangiomen zu Stande kommen könne. Schon die Beobachtungen von Stilling und Volkmann legen derartige Combinationen nahe; noch mehr trifft dies zu bei einer gewissen Zahl der früher (S. 380) erwähnten Fälle von sogenannter cystischer Umbildung erectiler Geschwülste. In dem Eifer, neue Beobachtungen für diese Umbildung aufzufinden, haben manche sonst sehr zuverlässige Untersucher ganz übersehen, dass die von ihnen beschriebenen Geschwülste niemals den Charakter einfacher Gefässgeschwülste hatten. So handelt es sich in dem Falle von Warmont†) um eine apfelgrosse Geschwulst am vorderen Umfange der Achselhöhle bei einem 3jährigen Knaben. Bei der Geburt war hier ein kleinwallnussgrosser Knoten bemerkt worden, über dem die Haut die normale Färbung besass und nur von einigen Venen durchzogen war. Erst wenige Tage vor dem Eintritt in das Hospital hatte sich die Haut unter fieberhaften Zufällen von der Seite der Achsel her geröthet und die Geschwulst war stark geschwollen.

---

*) Die von Heschl (Wiener Med. Wochenschr. 1866. No. 31. S. 489) unter dem Namen des Lymphangioms beschriebene Geschwulst der Niere scheint mir zu den krebsartigen zu gehören.

**) Schröder van der Kolk. Observ. anat. path. et practici argumenti. Amstel. 1826. Fasc. I. p. 43. A. F. H. de Lespinasse. Specimen anat. path. de vasis novis pseudomembranarum tam arteriosis et venosis quam lymphaticis. Daventr. 1842. p. 37. fig. III.—IV.

***) W. Krause. Deutsche Klinik. 1863. No. 39. S. 377. Abbild.

†) Warmont. Gaz. hebd. 1855. p. 398.

Allein sie war weder pulsatil, noch ungewöhnlich heiss. Nach der Exstirpation fand Verneuil nur eine geringe (assez petite) Zahl von Blutgefässen, dagegen überwiegend cystische Räume mit Scheidewänden, die aus fibrösem und Fettgewebe, zum Theil mit reichlichen Muskelfasern bestanden. Nichts in dieser Beobachtung beweist, dass jemals ein Angiom an der Stelle des exstirpirten Cystoids vorhanden war.

Künftig wird man von selbst mit grösserer Zurückhaltung urtheilen, wenn die Reihe der vorhandenen Möglichkeiten den Untersuchern klar vor Augen stehen wird. Auch Ruysch hatte seiner Zeit die Meinung aufgestellt, dass alle möglichen Cysten aus Blutgefässen hervorgingen (Bd. I. S. 407), und seine Nachfolger waren überaus geneigt, dieses Schema überall in Anwendung zu bringen. Ich warne vor einer Wiederholung dieser Einseitigkeit. Der Fungus anencephalicus (S. 460) zeigt in seiner einfachsten Gestalt einen telangiektatischen Auswuchs, aber sehr häufig enthält er kleinere oder grössere, bald mit Serum, bald mit Blut gefüllte Bläschen oder Säckchen. Niemand ist jedoch berechtigt, diese Bläschen und Säckchen aus Blutgefässen abzuleiten. Zuweilen entstehen sie aus partiellen Abschnürungen der Hirnhäute (Meningocelen); nicht selten mögen sie lymphatischer Natur sein. Ganz ähnlich verhält es sich an anderen Orten, und der sorgfältige Beobachter hat sich daher in jedem einzelnen Falle die verschiedenen Möglichkeiten vor Augen zu stellen und erst nach genauer Prüfung seine Entscheidung zu treffen.

LANE MEDICAL LIBRARY

To avoid fine, this book should be returned on
or before the date last stamped below.

MAR - 1 '29
MAR - 1 1948

MAR - 1 1948
NOV 1 8 1971
OCT 8 1974

M651
V813
1867
v.3

LANE MEDICAL LIBRARY
STANFORD UNIV MED CTR
JUr
STANFORD, CA 94305

M 651 Virchow, R.
V813 Die krankhaften
v.3 Geschwülste. 17306
1867

NAME | DATE

C. H. Case